

**UFRRJ**  
**INSTITUTO DE VETERINÁRIA**  
**CURSO DE PÓS-GRADUAÇÃO EM CIÊNCIAS**  
**VETERINÁRIAS**

**DISSERTAÇÃO**

Surto de Enteropatia Proliferativa determinados  
por *Lawsonia intracellularis* em Suínos e Coelhos no Estado  
do Rio de Janeiro

**Carlos Torres Ribeiro**

**2007**



**UNIVERSIDADE FEDERAL RURAL DO RIO DE JANEIRO  
INSTITUTO DE VETERINÁRIA  
CURSO DE PÓS-GRADUAÇÃO EM CIÊNCIAS VETERINÁRIAS**

**SURTOS DE ENTEROPATIA PROLIFERATIVA DETERMINADOS POR  
*Lawsonia intracellularis* EM SUÍNOS E COELHOS NO ESTADO DO RIO DE  
JANEIRO**

**CARLOS TORRES RIBEIRO**

**Sob a Orientação do Professor  
Paulo Vargas Peixoto**

*e Co-orientação da Professora*  
**Ticiano do Nascimento França**

Dissertação submetida como requisito  
parcial para obtenção do grau de  
Mestre em Ciências, no Curso de  
Pós-Graduação em Ciências  
Veterinárias, Área de Concentração  
em Sanidade Animal

Seropédica, RJ

Agosto de 2007

636.0891634

R484s

T

Ribeiro, Carlos Torres, 1979-  
Surtos de Enteropatia Proliferativa  
Determinados por *Lawsonia intracellularis*  
Em suínos e coelhos no Estado do Rio de  
Janeiro / Carlos Torres Ribeiro. - 2007  
95f.: il.

Orientador: Paulo Vargas Peixoto..  
Dissertação (mestrado) – Universidade  
Federal Rural do Rio de Janeiro, Instituto  
de Veterinária.

1. Intestino - Doenças - Teses. 2.  
Suínos - Doenças - Rio de Janeiro (Estado)  
- Teses. 3. Coelho - Doenças Rio de  
Janeiro (Estado) - Teses. I. Peixoto, Paulo  
Vargas, 1958-. II. Universidade Federal  
Rural do Rio de Janeiro. Instituto de  
Veterinária. III. Título

**UNIVERSIDADE FEDERAL RURAL DO RIO DE JANEIRO  
INSTITUTO DE VETERINÁRIA  
CURSO DE PÓS-GRADUAÇÃO EM CIÊNCIAS VETERINÁRIAS**

**CARLOS TORRES RIBEIRO**

Dissertação submetida como requisito parcial para obtenção do grau de **Mestre em Ciências**,  
no Curso de Pós-Graduação em Ciências Veterinárias, área de Concentração em Sanidade  
Animal.

DISSERTAÇÃO APROVADA EM 31/08/2007




---

**Paulo Fernando Vargas Peixoto (Dr.) UFRRJ  
(Orientador)**



---

**Marilene Farias Brito (Dra.) UFRRJ**



---

**Jürgen Döbereiner (Dr. h.c) EMBRAPA**

## RESUMO

RIBEIRO, Carlos Torres. **Surtos de Enteropatia Proliferativa determinados por *Lawsonia intracellularis* em suínos e coelhos no Estado do Rio de Janeiro.** 2007. 95p. Dissertação (Mestrado em Ciências Veterinárias), Instituto de Veterinária, Departamento de Parasitologia Animal, Universidade Federal Rural do Rio de Janeiro, Seropédica, RJ, 2007.

Descrevem-se surtos de infecção por *Lawsonia intracellularis* em suínos e coelhos, ocorridos no Estado do Rio de Janeiro. A sintomatologia caracterizou-se por diarreia sanguinolenta e aquosa, com evolução superaguda e aguda, respectivamente. À necropsia verificaram-se íleo de aspecto reticulado, com mucosa moderadamente espessada, contendo grande quantidade de sangue parcialmente coagulado, no caso dos suínos, e íleo com parede muito espessada e conteúdo aquoso nos coelhos. O exame histológico revelou marcada proliferação hiperplásica das células epiteliais das criptas de Lieberkühn, por vezes, associada a alterações inflamatórias e necróticas. Impregnação pela prata e técnica imunoistoquímica demonstraram presença da bactéria, em grande quantidade, dentro do citoplasma das células epiteliais das criptas de suínos e coelhos. Em suínos, *L. intracellularis* também foi visualizada pela ultramicroscopia. Essa é a primeira descrição da enfermidade no Estado do Rio de Janeiro.

**Palavras-chave:** *Lawsonia intracellularis*, enteropatia proliferativa, coelhos, suínos.

## ABSTRACT

RIBEIRO, Carlos Torres. **Outbreaks of Proliferative Enteropathy due to *Lawsonia intracellularis* infection in pigs and rabbits in Rio de Janeiro State.** 2007. 95p. Dissertation (Master Science in Veterinary Science), Instituto de Veterinária, Departamento de Parasitologia Animal, Universidade Federal Rural do Rio de Janeiro, Seropédica, RJ, 2007

Outbreaks of infection by *Lawsonia intracelullaris* in swine and rabbits in the State of Rio de Janeiro are described. The symptomathology was characterized by bloody and aquous diarrhea, with respectively superacute and acute course. Post-mortem findings were a reticulate aspect of the ileum. In swine its mucosa was moderately thickened and it contained large amounts of partially coagulated blood; in rabbits the wall of the ileum was much thickened and the contents were aquous. Histopathological examination revealed severe hyperplastic proliferation of the epithelial cells of the Lieberkühn crypts, sometimes associated with inflammatory and necrotic alterations. Silver impregnation and imunohistochemistry demonstrated the presence of large amounts of bacteria in the cytoplasm of the cryptal epithelial cells. In swine *L. intracellularis* was seen also by ultramicroscopic examination. This is the first report of the disease in the State of Rio de Janeiro.

**Key words :** *Lawsonia intracellularis*, intestinal adenomatosis, pigs, rabbits.

## LISTA DE ABREVIACÕES

Li – *Lawsonia intracellularis*

EMBRAPA – Empresa Brasileira de Pesquisa Agropecuária

SAP - PSA – Serviço de Anatomia Patológica - Projeto Sanidade Animal

EP ou EPS – Enteropatia Proliferativa Suína

CAIS – Complexo Adenomatose Intestinal Suíno

IFN- $\gamma$  – Interferon-gama

TNF – Fator de Necrose Tumoral

IR – Ileíte Regional

EPH – Enteropatia Proliferativa Hemorrágica

EN – Enterite Necrótica

HE – Hematoxilina-Eosina

WS – Warthin-Starry

PCR – Polymerase Chain Reaction

## LISTA DE QUADROS

Quadro 1. Surtos de Enteropatia Proliferativa determinados por <i>Lawsonia intracellularis</i> ( <i>Li</i> ) em suínos e coelhos no Estado do Rio de Janeiro. Revisão Bibliográfica (continua)	14
Quadro 2. Suínos encaminhados ao PSA/EMBRAPA/UFRRJ para diagnóstico anátomo-patológico.	36
Quadro 3. Coelhos encaminhados ao PSA/UFRRJ para diagnóstico anátomo-patológico.	37
Quadro 4. Órgãos de animais enviados para exame bacteriológico.	40
Quadro 5. Infecção por <i>Lawsonia intracellularis</i> em suínos no Estado do Rio de Janeiro. Achados clínicos e macroscópicos (continua).	48
Quadro 6. Infecção por <i>Lawsonia intracellularis</i> em suínos no Estado do Rio de Janeiro. Achados histopatológicos do íleo.	50
Quadro 7. Infecção por <i>Lawsonia intracellularis</i> em suínos no Estado do Rio de Janeiro. Achados histopatológicos de outras vísceras.	51
Quadro 8. Infecção por <i>Lawsonia intracellularis</i> em coelhos no Estado do Rio de Janeiro. Achados clínicos e macroscópicos (continua).	66
Quadro 9. Infecção por <i>Lawsonia intracellularis</i> em coelhos no Estado do Rio de Janeiro. Achados histopatológicos do íleo (continua).	69
Quadro 10. Infecção por <i>Lawsonia intracellularis</i> em coelhos no Estado do Rio de Janeiro. Achados histopatológicos em outras vísceras (continua).	72



## LISTA DE FIGURAS

- Figura 1. Infecção por *Lawsonia intracellularis* em suínos no Estado do Rio de Janeiro. Suíno (SAP 24221). Segmentos de íleo. Aspecto reticulado (seta), serosa espessada, parcialmente removida (seta menor); coágulos de sangue dentro do órgão (seta). Cortesia Dr. Jürgen Döbereiner. 43
- Figura 2. Infecção por *Lawsonia intracellularis* em suínos no Estado do Rio de Janeiro. Suíno (SAP 24202). Segmentos de íleo. Espessamento da parede do órgão (seta pequena), aspecto reticulado perceptível na mucosa através da serosa (cabeça de seta), placa de Peyer proeminente. Cortesia Dr. Jürgen Döbereiner. 43
- Figura 3. Infecção por *Lawsonia intracellularis* em suínos no Estado do Rio de Janeiro. Ultramicroscopia. Presença de diversas *L. intracellularis* cortadas transversalmente (seta) e longitudinalmente (cabeça de seta) no citoplasma de célula epitelial de cripta. 44
- Figura 4. Infecção por *Lawsonia intracellularis* em suínos no Estado do Rio de Janeiro. Ultramicroscopia. Presença de diversas *L. intracellularis* cortadas transversalmente (seta) e longitudinalmente (cabeça de seta) no citoplasma de célula epitelial de cripta. Maior aumento. 44
- Figura 5. Infecção por *Lawsonia intracellularis* em suínos no Estado do Rio de Janeiro. Suíno (SAP 24187). Corte de íleo. Presença de diversas *Lawsonia intracellularis* (em marrom) detectadas imunoistologicamente nas criptas de Lieberkühn e em alguns macrófagos (Obj. 20x). 45
- Figura 6. Infecção por *Lawsonia intracellularis* em suínos no Estado do Rio de Janeiro. Suíno (SAP 24187). Corte de íleo. Presença de *Lawsonia intracellularis* (em marrom) detectada por Imunoistoquímica nas criptas de Lieberkühn e em alguns macrófagos (Obj. 40x). 45
- Figura 7. Infecção por *Lawsonia intracellularis* em suínos no Estado do Rio de Janeiro. Suíno (SAP 24187). Corte de íleo. Presença de *Lawsonia intracellularis* (em marrom) detectada por Imunoistoquímica nas criptas de Lieberkühn (Obj. 100x). 46
- Figura 8. Infecção por *Lawsonia intracellularis* em suínos no Estado do Rio de Janeiro. Suíno (SAP 24189). Corte de íleo. Presença de *Lawsonia intracellularis* (em marrom) detectada por Imunoistoquímica em vilosidades e nas criptas de Lieberkühn e em alguns macrófagos (Obj. 20x). 46
- Figura 9. Infecção por *Lawsonia intracellularis* em suínos no Estado do Rio de Janeiro. Suíno (SAP 24189). Corte de íleo. Presença de *Lawsonia intracellularis* (em marrom) detectada por Imunoistoquímica nas criptas de Lieberkühn e em alguns macrófagos (Obj. 100x). 47
- Figura 10. Infecção por *Lawsonia intracellularis* em suínos no Estado do Rio de Janeiro. Suíno (SAP 24189). Corte de íleo. Presença de *Lawsonia intracellularis* (em marrom) detectada por Imunoistoquímica nas criptas de Lieberkühn (Obj. 100x). 47
- Figura 11. Infecção por *Lawsonia intracellularis* em coelhos no Estado do Rio de Janeiro. Coelho (SAP 24696). Cavidade abdominal aberta; evidente aumento de volume do íleo (seta). 53
- Figura 12. Infecção por *Lawsonia intracellularis* em coelhos no Estado do Rio de Janeiro. Coelho (SAP 24696). Intestino removido. Íleo aumentado de volume com aspecto micro-segmentado longitudinalmente (corrugado – seta preta); comparar com porção normal (seta branca). 53
- Figura 13. Infecção por *Lawsonia intracellularis* em coelhos no Estado do Rio de Janeiro. Coelho (SAP 24672). Note diferença entre área moderadamente afetada (seta) e não-afetada (cabeça de seta); abaixo, íleo aberto longitudinalmente, corrugado. 54
- Figura 14. Infecção por *Lawsonia intracellularis* em coelhos no Estado do Rio de Janeiro. Coelho (SAP 24672). Detalhe da mucosa do íleo aberto, visto na foto anterior. 54
- Figura 15. Infecção por *Lawsonia intracellularis* em coelhos no Estado do Rio de Janeiro. Coelho (SAP 24672). Válvula íleo-cecal (seta). Áreas de avermelhamento e espessamento irregular na mucosa (cabeça de seta). 55

Figura 16. Infecção por <i>Lawsonia intracellularis</i> em coelhos no Estado do Rio de Janeiro. Coelho (SAP 24702). Íleo (“in situ”) com segmentos diferentemente afetados; seta na porção mais lesada.	55
Figura 17. Infecção por <i>Lawsonia intracellularis</i> em coelhos no Estado do Rio de Janeiro. Coelho (SAP 24702). Porção do íleo mais afetada parcialmente aberta. Ver espessamento da parede (seta). Linfonodo mesentérico aumentado de volume (cabeça de seta).	56
Figura 18. Infecção por <i>Lawsonia intracellularis</i> em coelhos no Estado do Rio de Janeiro. Detalhe macroscópico do espessamento da parede do íleo (seta).	56
Figura 19. Infecção por <i>Lawsonia intracellularis</i> em coelhos no Estado do Rio de Janeiro. Fragmentos de íleo inteiros ou cortados transversalmente (fixados em formalina). Observe o acentuado espessamento da parede intestinal com lúmen praticamente ocluído pela acentuada hiperplasia.	57
Figura 20. Infecção por <i>Lawsonia intracellularis</i> em coelhos no Estado do Rio de Janeiro. Marcado espessamento da mucosa do íleo. H.E. (4x)	57
Figura 21. Infecção por <i>Lawsonia intracellularis</i> em coelhos no Estado do Rio de Janeiro. Acentuado espessamento da mucosa determinado por infiltração inflamatória granulomatosa. H.E. (10x).	58
Figura 22. Infecção por <i>Lawsonia intracellularis</i> em coelhos no Estado do Rio de Janeiro. Mucosa do íleo. Maior aumento. Ver pouca diferenciação das células epiteliais proliferadas e infiltração inflamatória granulomatosa nas proximidades do lúmen do órgão. H.E. (40x).	58
Figura 23. Infecção por <i>Lawsonia intracellularis</i> em coelhos no Estado do Rio de Janeiro. Detalhe vilosidade. Observar epitélio bem diferenciado no ápice das vilosidades (à direita) e menor diferenciação nas vilosidades (à esquerda). Compare com foto anterior.	59
Figura 24. Infecção por <i>Lawsonia intracellularis</i> em coelhos no Estado do Rio de Janeiro. Maior aumento evidenciando epitélio proliferado, pouco diferenciado; elevado número de mitoses. H.E. (40x)	59
Figura 25. Infecção por <i>Lawsonia intracellularis</i> em coelhos no Estado do Rio de Janeiro. Íleo. Pouca diferenciação de células epiteliais próximas ao ápice da vilosidade (seta), infiltração inflamatória granulomatosa, necrose de células inflamatórias e desprendimento do epitélio de parte da vilosidade. H.E. (40x)	60
Figura 26. Infecção por <i>Lawsonia intracellularis</i> em coelhos no Estado do Rio de Janeiro. Hiperplasia de células epiteliais que recobrem as vilosidades, sem alterações significativas de diferenciação; presença de células calciformes (seta). H.E. (10x).	60
Figura 27. Infecção por <i>Lawsonia intracellularis</i> em coelhos no Estado do Rio de Janeiro. Variações de diferenciação de células epiteliais que recobrem as vilosidades e infiltração inflamatória predominantemente linfoplasmocitária e edema. H.E. (10x).	61
Figura 28. Infecção por <i>Lawsonia intracellularis</i> em coelhos no Estado do Rio de Janeiro. Hiperplasia difusa das células epiteliais, pouco diferenciadas. H.E. (10x).	61
Figura 29. Infecção por <i>Lawsonia intracellularis</i> em coelhos no Estado do Rio de Janeiro. Hiperplasia de células epiteliais (seta). H.E. (40x).	62
Figura 30. Infecção por <i>Lawsonia intracellularis</i> em coelhos no Estado do Rio de Janeiro. Necrose quase difusa da mucosa; células inflamatórias necróticas nos detritos. H.E. (10x).	62
Figura 31. Infecção por <i>Lawsonia intracellularis</i> em coelhos no Estado do Rio de Janeiro. Presença de bactérias (infecção secundária) dentro de criptas. H.E. (40x).	63
Figura 32. Infecção por <i>Lawsonia intracellularis</i> em coelhos no Estado do Rio de Janeiro. Coelho (SAP 24709). Corte de íleo. Presença de <i>Lawsonia intracellularis</i> (em marrom) detectada por Imunoistoquímica nas criptas de Lieberkühn e em alguns macrófagos. H.E. (fundo) (20x).	63

Figura 33. Infecção por *Lawsonia intracellularis* em coelhos no Estado do Rio de Janeiro. Coelho (SAP 24722). Corte de íleo. Presença de *Lawsonia intracellularis* (em marrom) detectada por Imunoistoquímica nas criptas de Lieberkühn. H.E. (fundo) (40x). 64

Figura 34. Infecção por *Lawsonia intracellularis* em coelhos no Estado do Rio de Janeiro. Coelho (SAP 24722). Corte de íleo. Presença de *Lawsonia intracellularis* detectada por Imunoistoquímica nas criptas de Lieberkühn (em marrom); antígeno também em macrófagos, H.E. (fundo) (40x). 64

Figura 35. Infecção por *Lawsonia intracellularis* em coelhos no Estado do Rio de Janeiro. Coelho (SAP 2722). Corte de íleo. Presença de *Lawsonia intracellularis* detectada por Imunoistoquímica nas criptas de Lieberkühn (em marrom); antígeno também em macrófagos H.E. (fundo) (100x). 65

Figura 36. Infecção por *Lawsonia intracellularis* em coelhos no Estado do Rio de Janeiro. Coelho (SAP 24701). Corte de íleo. Presença de antígeno em macrófagos na placa de Peyer. H.E. (fundo) (40x). 65

## SUMÁRIO

1 INTRODUÇÃO .....	1
2 REVISÃO DE LITERATURA .....	2
2.1 Histórico da Enteropatia Proliferativa .....	2
2.2 Caracterização da bactéria .....	3
2.2.1 Características Morfológicas .....	3
2.2.2 Manutenção <i>in vitro</i> e Reações aos Meios de Cultivo .....	4
2.3 Dados Epidemiológicos .....	4
2.4 Aspectos Clínico-patológicos em suínos .....	4
2.4.1 Em coelhos .....	7
2.4.2 Em outras espécies .....	8
2.4 Patogênese .....	8
2.5 Diagnóstico .....	11
2.6 Tratamento e Profilaxia .....	12
3 MATERIAL E MÉTODOS .....	36
3.1 Local .....	36
3.2 Animais .....	36
3.3 Procedimento .....	38
3.3.1 Exame clínico .....	38
3.3.2 Necropsia .....	38
3.3.3 Histopatologia .....	38
3.3.4 Imunoistoquímica (I.H.Q.) .....	38
3.3.5 Microscopia eletrônica .....	39
3.3.6 Bacteriologia .....	39
4 RESULTADOS .....	41
4.1 Histórico (Epidemiologia) .....	41
4.1.1 Suínos .....	41
4.1.2 Coelhos .....	41
4.2 Aspectos clínico-patológicos .....	42
4.2.1 Suínos .....	42
4.2.2 Coelhos .....	52
4.3 Bacteriologia .....	74
4.4 Imunoistoquímica .....	74
4.5 Microscopia eletrônica .....	74
5 DISCUSSÃO .....	75
6 CONCLUSÕES .....	78
7 REFERÊNCIAS BIBLIOGRÁFICAS .....	79

## 1 INTRODUÇÃO

A Enteropatia Proliferativa Suína (EP ou EPS), ou Complexo Adenomatose Intestinal Suína (CAIS), é um conjunto de quadros clínico-patológicos associados à infecção por *Lawsonia intracellularis* (*Li*) (McORIST et al., 1995), bactéria considerada altamente prevalente em rebanhos nos principais países suinocultores e encontrada também em outras espécies de mamíferos e diversas aves, nas quais desenvolve processos semelhantes (COOPER et al., 1997; DUHAMEL et al., 1998).

As lesões desencadeadas pelo agente concentram-se no intestino (marcadamente no íleo) e, de uma forma geral, a EPS é considerada uma enfermidade silenciosa, porém associada a perdas econômicas significativas - devido a processos diarreicos intermitentes, diminuição da capacidade de conversão alimentar e queda nas taxas de concepção.

Apesar da importância do CAIS ser conhecida há muito tempo, apenas recentemente, devido a dificuldade de se estabelecer seu cultivo *in vitro* e *in vivo*, foi feita a associação entre os quadros clínicos e seu agente etiológico (GEBHART et al., 1983; GUEDES et al., 2002c). Por conseguinte, retardou-se os estudos direcionados a sua patogênese (McINTYRE et al., 2003; GO et al., 2005), àqueles relacionados a métodos diagnósticos (JENSEN et al., 2005; KROLL et al., 2005) bem como à sua epidemiologia.

No Brasil, em detrimento das dimensões da indústria suína e de sua importância econômica, estudos epidemiológicos sobre a doença foram feitos apenas na última década (CHIRIBOGA et al., 1999; MORENO et al., 1999; BACCARO et al., 2003) e descrições de seus quadros clínico-patológicos são esporádicas (MORÉS et al., 1985).

Em coelhos, as descrições são ainda mais escassas e, em granjas nacionais, além dos surtos aqui identificados em 1987, há no país apenas um relato em uma granja de lagomorfos no Rio Grande do Sul, em 2003 (SONNE et al., 2003).

O objetivo deste trabalho é descrever, pela primeira vez, os aspectos clínico-patológicos dos surtos de enteropatia proliferativa em suínos e coelhos no Estado do Rio de Janeiro, ocorridos entre os anos de 1987 e 1989. Pretende-se avaliar e comparar os resultados dos achados patológicos com dados epidemiológicos disponíveis, de modo a apresentar dados relevantes à caracterização dos surtos nas duas espécies. Permite-se assim, contribuir para estudos sobre a doença no país, seus fatores de risco e métodos de diagnóstico.

## 2 REVISÃO DE LITERATURA

### 2.1 Histórico da Enteropatia Proliferativa

A Enteropatia Proliferativa Suína (EPS) é um termo utilizado, desde 1931, para identificar um complexo de doenças (BIESTER, SCHWARTE, 1931). Apesar deste longo período, apenas recentemente - devido, entre outros fatores, a dificuldades da manutenção do microorganismo *in vitro* (GEBHART et al., 1983, DITTMAR et al., 2003) – definiu-se *Lawsonia intracellularis* (*Li*) como seu agente etiológico, mediante infecções experimentais com homogeneizado de mucosa intestinal de animais enfermos, que a caracterizaram como doença infecciosa (LAWSON, ROWLAND, 1974; LOVE et al., 1977; GEBHART et al., 1983; McORIST et al., 1989; MAPOTHER et al., 1987).

O atraso desta associação retardou o desenvolvimento de métodos diagnósticos e de estudos sobre sua patogênese, que ainda permanecem, sob diversos aspectos, com numerosos pontos obscuros (GUEDES et al., 2002c; MacINTYRE et al., 2003). Por conseguinte, são também relativamente recentes os estudos epidemiológicos que descrevem *Li* como causa de enfermidades em ampla variedade de hospedeiros – como coelhos (UMEMURA et al., 1982; DUHAMEL et al., 1998; SCHAUER et al., 1998), cavalos (COOPER et al., 1997; WUERSCH et al., 2006) e diversas espécies de aves e mamíferos silvestres (COOPER et al., 1997; LEMARCHAND et al., 1997), além de determinar a EPS, principal causa de diarreia (JACOBSON et al., 2005) ou de perda de peso e mortalidade (MacINTYRE et al., 2003) em suínos desmamados ou em terminação (GUEDES et al., 2002c; SUH, SONG, 2005).

Atualmente, EPS é considerada a doença de maior importância econômica em diversas regiões suinocultoras na Europa (JACOBSON et al., 2003), nos Estados Unidos – cujas perdas anuais eram estimadas entre 10 e 20 milhões de dólares - (MAPOTHER et al., 1987), no Japão (KOYAMA et al., 2006) e, ainda, no Brasil, onde foi detectada pela primeira vez na década de 1980 (MORÉS et al., 1985). A despeito de estudos mais recentes demonstrarem alta prevalência de *Li* entre granjas de suínos no país (CHIRIBOGA et al., 1999; MORENO et al., 1999; BACCARO et al., 2003), há escassez de estudos sobre a doença (MORÉS et al., 1985; DRIEMEIER et al., 2002; SONNE et al., 2003).

Há, ainda, numerosos estudos sobre a infecção por *Li* e seus efeitos em diversas espécies de aves e mamíferos, como animais silvestres (COOPER et al., 1997; LEMARCHAND et al., 1997; TOMATOVÁ et al., 2003), animais utilizados em laboratório (GO et al., 2005) e outras espécies de animais domiciliados (COOPER et al., 1997; JACOBSON et al., 2005; WUERSCH et al., 2006).

### 2.2 Caracterização da bactéria

Até 1995 *Li*, a bactéria associada à EPS (LAWSON et al., 1974; LOVE et al., 1977; GEBHART et al., 1983; McORIST et al., 1989) e a outros processos semelhantes em coelhos (DUHAMEL et al., 1998; SCHAUER et al., 1998) e diversas outras espécies animais (COOPER et al., 1997; LEMARCHAND et al., 1997), recebeu diversos nomes e classificações e não havia sido relacionada, de forma clara, aos processos proliferativos (McORIST et al., 1993; JONES et al., 1993). Por vezes denominada Ileal Symbiont (IS) - intracellularis (JONES et al., 1993; McORIST et al., 1993), *Campylobacter*-like (GEBHART et al., 1983; McORIST et al., 1997), *C. sputorum* ssp. *mucosalis* (MORÉS et al., 1985; MAPOTHER et al., 1987; ROBERTS et al., 1977) ou ainda *Vibrio* (UMEMURA et al., 1982), recebeu o nome *Lawsonia* em homenagem a G.H.K. Lawson, que a descobriu (LAWSON, ROWLAND, 1974); o termo *intracellularis*, refere-se à sua localização no interior de enterócitos (McORIST et al., 1995).

Em estudos anteriores, determinou-se que a ausência de flagelina, além de discrepâncias no perfil protéico, distanciavam o agente das espécies de *Campylobacter* conhecidas. Mesmo assim, sugeriu-se que poderia se tratar de uma ou mais espécies novas deste gênero, que teria(m) sofrido mudanças no tamanho de suas moléculas e na antigenicidade dos componentes externos de membrana (McORIST et al., 1989), o que permaneceu de acordo com o apresentado por outros autores (GEBHART et al., 1983). Então, em 1995, este mesmo grupo apresentou diferenças morfológicas, nas reações aos meios de cultura – como o uso de redução anaeróbia de sulfatos para entrada e sobrevivência no meio intracelular -, bem como na eletroforese, que garantiriam argumentos suficientes para a proposição do novo gênero (McORIST et al., 1995), semelhante a *Desulfuvibrio*, o que a coloca na família Desulfuvibrionaceae (McCLUSKEY et al., 2002).

### 2.2.1 Características morfológicas

*Li* é um bastonete levemente curvado (GEBHART et al., 1983; McORIST et al., 1995; COOPER et al., 1997; LEMARCHAND et al., 1997), não-formador de esporos que, quanto às propriedades tintoriais, caracteriza-se pela ausência de pigmentações citoplasmáticas. Pela composição da parede celular é caracterizada como GRAM-negativa (GEBHART et al., 1983; McORIST et al., 1995), ou ainda, possuidora de parede celular característica de bactérias GRAM-negativas e estrutura protoplasmática típica de procariotas (sic) (McORIST et al., 1995). Ademais, é descrita, por microscopia eletrônica, como possuidora de uma parede trilamelar ondulada e desprovida de flagelo (McORIST et al., 1993; LEMARCHAND et al., 1997) – o que contraria relato anterior que a descreve como possuidora de um flagelo em cada pólo (GEBHART et al., 1983) - com o citoplasma mais denso e granular nas porções periféricas e diluído na área central (LEMARCHAND et al., 1997; DUHAMEL et al., 1998).

Em relação às suas dimensões, a despeito da homogeneidade quanto a características tintoriais e moleculares e das lesões observadas, são descritas variações significativas tanto entre os estudos que as avaliaram em suínos – 0,2-0,5 por 1,2-2,5µm (GEBHART et al., 1983), 0,4 por 2,0µm (McORIST et al., 1993) até 1,5 por 3,5µm (McORIST et al., 1995) - quanto naqueles realizados em material obtido em outras espécies, nos quais determinou-se medidas que oscilavam de 0,23-0,32 por 1,7µm em coelhos (DUHAMEL et al., 1998); 0,5 por 3-4 µm em Emus (*Dromaius novaehollandiae*) (LEMARCHAND et al., 1997) e, mais recentemente, 1,5µm, em um equino (WUERSCH et al., 2006).

Adicionalmente, McCLUSKEY et al. (2002) detectaram, entre seus componentes de membrana, uma proteína denominada LsaA que pode ter importante papel na colonização dos enterócitos e conferiria a *Li* uma pequena, porém notável semelhança com a família TlyA, com seqüências de aminoácidos homólogas a bactérias do gênero *Mycobacterium*.

### 2.2.2 Manutenção *in vitro* e Reações aos Meios de Cultivo

Como já mencionado, um dos principais motivos que retardaram o conhecimento sobre *Li* e EP é a dificuldade de manutenção do agente *in vitro* (GEBHART et al., 1983; DITTMAR et al., 2003). Atualmente, já há métodos bem estabelecidos e o insucesso na manutenção do agente, segundo DITTMAR et al. (2003), deve-se provavelmente a problemas técnicos relacionados a sua execução.

Por ser um organismo intracelular, *Li* não se desenvolve em meios desprovidos de células e, aqueles utilizados com sucesso para seu isolamento e manutenção, têm como base células de intestino delgado de ratos (IEC-18 e ATCC CRL 1589) (McORIST et al. 1993; DITTMAR et al., 2003; KOYAMA et al., 2006), células epiteliais humanas (Hep-2) (KOYAMA et al., 2006) e, ainda, enterócitos obtidos em raspado de íleos de suínos com EP

(YEH et al., 2006). Em todos os casos, as células usadas eram mantidas em meio Eagle modificado de Dulbecco (DMEM) com 10% de soro fetal bovino, em ambiente de microatmosfera, com 8% de O<sub>2</sub> e 8,8% de CO<sub>2</sub>, a 37°C (McORIST et al., 1993; DITTMAR et al., 2003; KOYAMA et al., 2006; YEH et al., 2006), acrescido de antimicrobianos e outros componentes específicos, como glutamina (YEH et al., 2006).

Nestes meios, observa-se replicação ativa das bactérias no interior das células por até 7 dias sem que sejam verificados efeitos citopatogênicos – como formação de vacúolos, arredondamento e fusão celular - que podem ser visualizadas, também no sobrenadante, mesmo após 5 passagens (YEH et al., 2006). Diferentemente das bactérias do gênero *Campylobacter*, *Li* desenvolve-se bem em meio com 1% de glicina, mas não em concentrações de NaCl acima de 1,5% e, em testes bioquímicos, revelou-se positiva para a presença de oxidase, não hidroliza gelatina ou uréia, reduz nitratos a nitritos, mas não reduz nitritos (GEBHART et al., 1983).

Diversos autores concordam que a forma de replicação do agente, tanto *in vivo* quanto *in vitro*, ocorre por divisão binária (McORIST et al., 1993; McORIST et al., 1995; LEMARCHAND et al., 1997; McCLUSKEY et al., 2002).

### 2.3 Dados Epidemiológicos

Uma vez que os estudos sobre EP concentram-se em suínos, informações sobre sua epidemiologia, como faixas etárias mais acometidas, taxas de morbidade e mortalidade, bem como informações mais precisas sobre fatores predisponentes, restringem-se mais a essa espécie.

A EPS já foi relatada como causa de perdas econômicas significativas em regiões suinocultoras de todos os continentes (ROWLAND, LAWSON, 1975; MORÉS et al., 1985; MAPOTHER et al., 1987; STEGE et al., 2001; SUH, SONG, 2005), com prevalências muito altas - 93,7% dos rebanhos da Dinamarca (STEGE et al., 2001), 88% dos animais examinados ao abate na Suécia (JENSEN et al., 2005) – ou mais baixas, mas igualmente significativas e importantes – 40% dos rebanhos na Coreia (SUH, SONG, 2005) e 27% no México (RODRIGUEZ et al., 2005). A doença é considerada também disseminada nos EUA (MAPOTHER et al., 1987) e no Japão (KOYAMA et al., 2006) e constitui a principal causa de diarreia em suínos recém-desmamados ou em terminação (SUH, SONG, 2005); em populações susceptíveis, foi observada em todas as faixas etárias, mas principalmente em animais mais jovens (LOVE et al., 1977).

No Brasil, a doença é descrita em suínos desde 1985 e estudos epidemiológicos, baseados em amostras de fezes submetidas a técnicas de multiplex PCR e coloração de tecidos intestinais pela prata, – Warthin-Starry (WS) - encontraram *Li* em 40 a 73,2% dos rebanhos das principais regiões produtoras de suínos do país (MORÉS et al., 1985; CHIRIBOGA et al., 1997; MORENO et al., 1999; GAVA et al., 2005;). BACCARO et al. (2003), também pela técnica de PCR, verificaram taxas de prevalência mais baixas, em um estudo mais recente, nas mesmas regiões (17% dos rebanhos).

### 2.4 Aspectos Clínico-Patológicos em Suínos

Os quadros clínicos relacionados à EPS variam de assintomáticos (McORIST et al., 1993; GUEDES et al., 2002c, RODRIGUEZ et al., 2005) ou brandos, com redução na conversão alimentar e no ganho de peso (JACOBSON et al., 2003; BOESEN et al., 2004) a quadros mais graves, que podem levar os animais à morte (SEGALÉS et al., 2001). Os sintomas, quando ocorrem, são considerados inespecíficos, de difícil detecção e/ou ainda, com período de evolução variado (ROWLAND, HUTCHINGS, 1978; McORIST, 2005). Em



infecções experimentais, há relatos sobre início dos sintomas 21 dias pós-infecção (pi) (ROBERTS et al., 1977), porém outros detectaram sintomas mais precoces: aos 14 dias pi (MAUCH, BILKEI, 2005), ou mesmo no 7º dia pi (GUEDES, GEBHART, 2001; GUEDES et al., 2002a).

O sintoma descrito como característico de doença crônica é a perda de peso lenta e progressiva, resultante da diarreia (GUEDES et al., 2002a) ou da diminuição do apetite (LOVE et al., 1977). Em alguns casos, principalmente aqueles cujas alterações se estendem além da adenomatose (ver adiante), há maior amplitude na evolução da doença, que cursa com sintomas adicionais de forma variada, como febre – associada a abortos (MAUCH, BILKEI, 2005) - ou, simplesmente, morte súbita (LOVE et al., 1977). Essa variação pode ocorrer mesmo dentro de um rebanho (JENSEN et al., 2000; McORIST, 2005).

Apesar de, com frequência, descreverem-se alterações desencadeadas por EPS em diversos segmentos dos intestinos delgado e grosso (MORÉS et al., 1985; JONES et al., 1993; McORIST et al., 1993; SEGALÉS et al., 2001), há marcada predileção pela região do íleo (LOVE et al., 1977; ROWLAND, HUTCHINGS, 1978; McORIST et al., 1992; GUEDES et al., 2002c, BOESEN et al., 2004), mesmo em animais imunossuprimidos (MAPOTHER et al., 1987).

O estudo mais aprofundado da doença em suínos (BIESTER et al., 1939; McORIST et al., 1989; 1992; 1995) permitiu a separação de quatro quadros clínico-patológicos, relativamente bem definidos, agrupados dentro do Complexo Adenomatose Intestinal Suína (CAIS) (ROBERTS et al., 1977; ROWLAND, LAWSON, 1978; JUBB, KENNEDY, 1993). Outros autores propuseram métodos de gradação das alterações clínico-patológicas, porém não foram difundidos (GUEDES et al., 2002a).

A CAIS tem a adenomatose intestinal como lesão básica (JUBB, KENNEDY, 1993; ROWLAND, LAWSON, 1975) e, de acordo com a variação das alterações encontradas, a enfermidade é classicamente dividida em: Adenomatose Intestinal Suína (AIS), Enteropatia Proliferativa Hemorrágica (EPH), Ileite Regional (IR) e a Enterite Necrótica (EN) (ROWLAND, LAWSON, 1975; JUBB, KENNEDY, 1993).

As alterações macroscópicas do CAIS – presentes, de alguma forma, em todos os seus quadros clínico-patológicos - normalmente restringem-se ao intestino (McORIST et al., 1993; JENSEN et al., 2000) e são relativamente constantes (McORIST et al., 1992; KOYAMA et al., 2006; YEH et al., 2006). Entre os achados mais comuns, destacam-se variados graus de espessamento e enrijecimento dos segmentos afetados (ROWLAND, HUTCHINGS, 1978; McORIST et al., 1993; JENSEN et al., 2000; SEGALÉS et al., 2001; GUEDES et al., 2002c; DITTMAR et al., 2003); aspecto reticulado externo da parede intestinal - visualizado através da serosa, descrita como transparente (LOVE et al., 1977; MORÉS et al., 1985; GUEDES et al., 2002c).

Os achados histológicos comuns são proliferação de enterócitos crípticos com bactérias argirofílicas (pela técnica de Warthin-Starry, ver 2.5.1 Histologia e Histoquímica, p. 16) em seu pólo apical (que pode progredir até a extremidade das vilosidades) (ROWLAND, ROWNTREE, 1972; ROWLAND, LAWSON, 1975; JONES et al., 1993; McORIST et al., 1993; BOYE et al., 1998; MORENO et al., 1999; KIM et al., 2000; SEGALÉS et al., 2001; DRIEMEIER et al., 2002; KOYAMA et al., 2006). Estas células proliferadas, com aspecto colunar, pseudoestratificado e hipercromático (McORIST et al., 1992; KIM et al., 2000), apresentam altas taxas de mitose (MORÉS et al., 1985) e substituem, gradativamente, seus semelhantes mais maduros das vilosidades e levam também à diminuição ou desaparecimento das células caliciformes (ROWLAND, LAWSON, 1975; DRIEMEIER et al., 2002). As criptas apresentam-se, assim, marcadamente aumentadas, e as vilosidades mostram-se mais espessadas e, muitas vezes, ramificadas ou fundidas (KIM et al., 2000).

São descritos ainda, infiltrados inflamatórios granulomatosos na submucosa e marcada hipertrofia das camadas musculares (ROWLAND, LAWSON, 1975). SUH et al. (2000) descreveram, em casos típicos de EPS, além destas lesões características, a presença de células inflamatórias no lúmen das criptas.

Enquanto na IR, estas lesões são descritas nas porções finais do íleo, que apresenta diminuição do lúmen e áreas sadias em meio às lesionadas (sic), nos casos de EPH e EN, o processo estende-se de forma bem variada e pode cursar com diversas outras lesões (ROWLAND, LAWSON, 1975).

Nos relatos de EPH, observa-se que as lesões características de AIS podem ser acompanhadas por hiperemia e hemorragia de mucosa. Há quantidades variadas de sangue vivo nas fezes, eventualmente com a formação de coágulos associados a restos de tecidos e células inflamatórias, além de petéquias na serosa (ROWLAND, LAWSON, 1975; LOVE et al., 1977; MORÉS et al., 1985). Adicionalmente, são descritos inflamação do tipo diftérica sobre a mucosa - o que lhe dá um aspecto de pseudomembrana (sic) - e infiltrados nas camadas musculares, submucosa e subserosa das áreas afetadas. Adicionalmente, são observadas dilatação do córion e ruptura dos vasos sanguíneos (LOVE et al., 1977; MORÉS et al., 1985).

GUEDES et al. (2002c) descrevem quadros superagudos de EPH, nos quais os animais morreram 12 horas após o início da diarreia sanguinolenta, com congestão na mucosa ileal que, por vezes, encontrava-se recoberta por material fibrino-necrótico. Havia ainda hemorragia na lâmina própria também do jejuno terminal e sinais de edema em mesentério.

Diferente de IR, nos casos de EPH são comumente observadas alterações externas ao trato digestivo propriamente dito, como edema de mesentério (GUEDES et al., 2002c) e alterações em linfonodos mesentéricos. Estes últimos apresentam-se aumentados, hiperêmicos, edemaciados e, assim como é observado em placas de Peyer, apresentam hiperplasia linforreticular e, eventualmente, células gigantes (LOVE et al., 1977; MORÉS et al., 1985; MAPOTHER et al., 1987). Adicionalmente, McORIST et al. (1992) observaram, em casos de EPH, moderado infiltrado de células linfóides, ocasionais polimorfonucleados e mastócitos, bem como hemorragia a partir da mucosa, associada a edema e necrose. Neste relato, foi observada hiperplasia linfóide nas regiões foliculares, interfoliculares e medulares.

Em casos de EN, ROWLAND, LAWSON (1975) evidenciaram os danos teciduais nos locais normalmente associados a lesões proliferativas. Utilizando-se a técnica de imunofluorescência com anticorpos específicos para *Li* (até então denominada *C. sputorum mucosalis*), demonstrou-se a presença das bactérias em meio a detritos celulares e, por microscopia eletrônica, detectaram-na em células sadias adjacentes às áreas lesionadas. A mucosa afetada apresentava grande quantidade de *C. sputorum* e *C. coli* (sic), em iguais proporções - e, em parte, apresentava-se coberta por profunda área necrótica amarelo-esverdeada, com partículas de alimento e restos teciduais firmemente aderidos à mucosa e submucosa remanescentes; as camadas musculares encontravam-se edematosas. Outros autores descrevem presença de células inflamatórias e restos celulares associados a mucosa, levando à dilatação, encurtamento e espessamento das criptas, semelhante às demais doença do CAIS. Ainda, entremeada à mucosa, havia hemorragia, áreas de necrose e exsudação fibrinosa, que formavam uma camada semelhante a uma pseudomembrana ou a um tecido esponjoso, como verificado na EPH (ROWLAND, LAWSON, 1975; MAPOTHER et al., 1987; DITTMAR et al., 2003; JACOBSON et al., 2003).

Entre as alterações teciduais nos casos de EN, destaca-se o “mosaico” de áreas hiperplásicas, formado por criptas dilatadas e delineadas por células imaturas e outras com necrose, úlceras e hemorragia, recobertas por exsudação fibrinosa e infiltrados linfoplasmocíticos e granulomatosos.

Nas placas de Peyer e nos linfonodos mesentéricos, descreve-se leve a moderada hiperplasia de linfócitos e presença de infiltrado granulomatoso, composto por neutrófilos e células gigantes (ROWLAND, LAWSON, 1975; MAPOTHER et al., 1987).

Com relação à evolução da EP, JACOBSON et al. (2003) sugerem que os diferentes quadros seriam etapas da progressão da doença – EN e EPH como agravamentos e IR como parte da resolução – ao observar que, no início, as lesões restringiam-se ao epitélio superficial com processo hiperplásico e infiltração por neutrófilos, mas com alterações mínimas na lâmina própria. Aos 14 dias, havia hiperplasia evidente macroscopicamente e formação de abscessos intraepiteliais. Já no 21<sup>o</sup> dia pi, observam-se proliferação das células caliciformes e hipersecreção, que é seguida à resolução dos problemas. Por outro lado, diferenças na prevalência e na forma e/ou intensidade dos quadros clínico-patológicos são descritos e podem ser associadas a diversos fatores individuais (KYRIAKIS et al., 2002a); fatores evidentes entre as diferentes faixas etárias - ora considerados inexistentes (BARNA, BILKEI, 2003), ora descritos como bem evidentes, nos quais são relatadas diferentes síndromes em adultos e em jovens (KYRIAKIS et al., 2002a; ALEXOPOULOS et al., 2006; YEH et al., 2006).

#### 2.4.2 Em coelhos

Em coelhos, bem como em outras espécies à exceção dos suínos, dada a menor ocorrência da doença, os quadros clínico-patológicos, bem como sua epidemiologia, permanecem mais obscuros. Diversos relatos mais antigos descrevem a presença de bactérias em pólo apical de enterócitos de coelhos, porém os processos eram ainda referidos como tífite aguda devido a infecção aguda por *Vibrio* intracelular ou Enterite Histiocítica (MOON et al., 1974; UMEMURA et al., 1982; HUTCHKISS et al., 1996).

A inespecificidade dos sinais clínicos, nos quais os animais podem permanecer assintomáticos (DUHAMEL et al., 1998) ou manifestar apenas diarreia (DUHAMEL et al., 1998; SCHAUER et al., 1998), impossibilita o diagnóstico clínico da doença em granjas (DUHAMEL et al., 1998).

Na descrição mais recente, realizada em uma granja no Rio Grande do Sul, SONNE et al. (2003) observaram, além da diarreia, apatia, desidratação e morte dos animais, aproximadamente após 40 dias de evolução. Estes autores reportam mortalidade de 62%, que acometeu apenas animais desmamados em um plantel com 700 matrizes das linhagens Nova Zelândia Branca, Califórnia e Chinchila.

Quadros clínicos mais graves, com taxas de morbidade e mortalidade altas, consideradas atípicas, foram observados por SCHAUER et al. (1998), em coelhos de dois a quatro meses. Porém, neste caso, havia co-infecção de *Li* e *Escherichia coli* enteropatogênica (ECEP).

Em relação às alterações macroscópicas, são descritos apenas o espessamento das paredes do íleo e do cólon (DUHAMEL et al., 1998; SCHAUER et al., 1998; WATARAI et al., 2004) e linfadenomegalia (DUHAMEL et al., 1998, SCHAUER et al., 1998). À microscopia, observam-se grandes agregados de *Li*, que infectavam inicialmente, de forma bem característica, as vilosidades e, posteriormente, as criptas (ver 3.3 Patogenia). Ademais, é relatado espessamento marcado da mucosa ileal, composta por enterócitos alongados, volumosos, hipercromáticos, que formavam uma estrutura de aspecto pseudoestratificado, na qual a marcada proliferação das criptas alterava a relação de tamanho ‘vilosidades-criptas’ de 3:1 para 1:1 (DUHAMEL et al., 1998). Apesar de descreverem uma co-infecção de *Li* e *Escherichia coli* Enteropatogênica (ECEP), SCHAUER et al. (1998), relataram alterações semelhantes, tais como hiperplasia epitelial, diminuição da quantidade de células caliciformes e presença de bactérias argirofílicas no pólo apical dos enterócitos -. Adicionalmente, também

foram vistas bactérias semelhantes a ECEP intimamente aderidas à superfície dos enterócitos. Essas lesões, que poderiam ser atribuídas a EP, são descritas também por outros autores relacionadas apenas à infecção por *Li* (SONNE et al., 2003; WATARAI et al., 2004).

Relata-se, ainda, diferentes respostas ou etapas das respostas inflamatórias à infecção. Enquanto DUHAMEL et al. (1998) observaram uma intensa resposta predominantemente histiocítica no íleo (tanto na mucosa quanto na lâmina própria), associada à baixa taxa de infecção - que os levou a sugerir associação entre o processo granulomatoso e a resolução do processo -, SCHAUER et al. (1998) descrevem um infiltrado moderado, marcadamente mais neutrofílico.

### 2.4.3 Em outras espécies

Exceto em camundongos, espécie usada em diversos estudos experimentais, por ser considerado um bom modelo para o estudo da doença (SMITH et al., 2000; McCLUSKEY et al., 2002; McINTYRE et al., 2003; GO et al., 2005), as descrições em outras espécies são normalmente esporádicas e geralmente restringem-se a relatos de caso (WUERSCH et al., 2006) ou de pequenos surtos (WATARAI et al., 2004), além de estudos pontuais (TOMATOVÁ et al., 2003).

Em um estudo com camundongos, SMITH et al. (2000) compararam o desenvolvimento de EP em animais com e sem receptores para IFN- $\gamma$ . Nos dois grupos, as lesões proliferativas concentraram-se em cólon, diferente do comumente observado nos suínos.

WUERSCH et al. (2006) descrevem, em uma égua puro sangue espanhola de nove meses, um quadro agudo de diarreia intensa, que levou o animal à morte, apesar da antibioticoterapia e do tratamento de suporte. Na necropsia, foram observados espessamento e enrugamento difuso da mucosa, em áreas entremeadas por úlceras, por vezes coalescidas e cobertas por fibrina. Adicionalmente, os autores descrevem aumento moderado de linfonodos mesentéricos, que se apresentavam amolecidos, pequenas úlceras gástricas e edema pulmonar. Os achados histológicos não se diferenciaram significativamente dos relatados em suínos e coelhos, também com infiltrado granulomatoso em intensidades variadas.

Entre os estudos que associam a EP a animais silvestres, detectaram-se manifestações da doença, bem como o agente, em material oriundo de hamsters (*Mesocricetus* spp.), um veado (*Odocoileus virginianus*) e de um avestruz (*Struthio camelus*). Apesar das variadas manifestações clínicas, todos apresentavam hiperplasia das células epiteliais das criptas ileais, redução na quantidade das células caliciformes, variada presença de infiltrado inflamatório e, ainda, numerosas bactérias curvadas no pólo apical dos enterócitos,- todas consideradas lesões características de EP e ausentes nos controles - observadas pela coloração pela prata (Warthin-Starry) e, exceto no veado, provavelmente devido a problemas de fixação ou a presença de bloqueadores, foi confirmada como *Li* pela técnica molecular testada (COOPER et al., 1997). Em emus (*Dromaius novahollandiae*), a infecção por esta bactéria é associada a prolapso retal e enteroproctite proliferativa (LEMARCHAND et al., 1997).

Em alguns estudos epidemiológicos feitos com javalis de ambiente natural ou mantidos em sítios de caça, DEZORZOVA-TOMATOVÁ et al. (2006) necropsiaram 88 animais em abatedouro e não observaram sintomas ou lesões sugestivas de EP.

## 2.5 Patogênese

Apesar da enteropatia proliferativa ser extensivamente estudada em suínos e roedores, diversos aspectos sobre sua patogênese permanecem desconhecidos ou incompletos (WUERSCH et al., 2006).

Sabe-se que a transmissão do agente ocorre por via feco-oral (SMITH, LAWSON, 2001) e que, aparentemente, a infecção, considerada dose-dependente (McORIST et al., 1993), inicia-se pela penetração nos enterócitos da superfície das vilosidades; a seguir, as bactérias avançam para as células epiteliais das criptas. Este fluxo é sugerido pela observação, em coelhos, de criptas ainda hígdas, em meio a vilosidades e outras criptas massivamente infectadas (DUHAMEL et al., 1998). Apesar destas evidências, há autores que descrevem a invasão a partir de células parcialmente imaturas das criptas (LAX, THOMAS, 2002).

Os agentes são observados, na maior parte das vezes, na porção apical do citoplasma de enterócitos proliferados de criptas e vilosidades hiperplásicas do íleo (McORIST et al., 1992; 1993; COOPER et al., 1997; DUHAMEL et al., 1998; KIM et al., 2000; SUH et al., 2000). Contudo, há diversos relatos sobre lesões que se estendem ou predominam em outros segmentos intestinais, como ceco (WUERSCH et al., 2006), cólon (SCHAUER et al., 1998; SEGALÉS et al., 2001; SMITH et al., 2000) ou, ainda, reto (LEMARCHAND et al., 1997), o que pode ser relacionado, segundo SMITH et al. (2000), a diferenças fisiológicas e imunológicas como variações na microbiota comensal e presença de receptores bacterianos específicos, observados entre animais de diferentes espécies e faixas etárias (ROWLAND, HUTCHINGS, 1978; GEBHART et al., 1983; McORIST et al., 1992; McORIST et al., 1995; COOPER et al., 1997; LEMARCHAND et al., 1997; DUHAMEL et al., 1998; WUERSCH et al., 2006).

Há relatos, ainda, sobre ocorrência dos patógenos em outros locais, como placas de Peyer, linfonodos mesentéricos e, ainda, em tonsilas de suínos (MORÉS et al., 1985; JENSEN et al., 2000; SÉGALES et al., 2001). Nestas últimas, as bactérias foram observadas em células reticulares, que se apresentam marcadamente ativas, ou mesmo, em formações sinciciais ou livres no interstício (JENSEN et al., 2000).

Após a invasão das células crípticas, há intenso processo de divisão celular, que resulta em hipertrofia das criptas, cujos enterócitos mostram-se pobremente diferenciados (SMITH, LAWSON, 2001). Isso leva à perda da capacidade de absorção do intestino e, conseqüentemente, à diarreia (WUERSCH et al., 2006) ou, simplesmente, menor conversão alimentar (GUEDES et al., 2002a; JACOBSON et al., 2003; BOESEN et al., 2004).

O mecanismo exato pelo qual o agente induz a proliferação de enterócitos permanece obscuro (SMITH, LAWSON, 2001). Têm sido sugeridos diversos mecanismos, induzidos pela bactéria, que alterariam os processos de diferenciação celular e apoptose: (1) por produção de agente mitogênico; (2) por proliferação responsiva a danos celulares ou, ainda, (3) por produção de substâncias que ativassem receptores para fatores normais de crescimento dos enterócitos (McORIST et al., 1995).

Em relação aos aspectos imunológicos do desenvolvimento da doença, existem diversos estudos que esclarecem determinados pontos e indicam a participação de algumas citocinas, mas não os esclarecem em sua plenitude.

Há aparente perda de eficiência das respostas imunes local e sistêmica, induzidas pela *Li* no decorrer da infecção. Os enterócitos proliferados e, por conseguinte, imaturos, perdem suas moléculas apresentadoras de antígenos (MHC classe II), e as disfunções estão relacionadas à substituição das células maduras nas vilosidades, o que resulta em atraso ou insuficiência nas respostas específicas, seja celular ou humoral, mesmo que outras células, como macrófagos, tenham contato com novos antígenos associados à infecção (McORIST et al., 1992).

Observam-se também variações significativas no grau e no tempo de desencadeamento das respostas imunes celular e humoral relatadas. Estas reações podem ser observadas de forma mais precoce, desde 15 dias pi. Relatam-se respostas desde 9 a 14 dias pi em animais expostos à cepa patogênica e 4 a 5 semanas pi em animais expostos à cepa vacinal (GUEDES, GEBHART, 2001), persistentes por até 13 semanas. Como foi estabelecida correlação

significativa entre a liberação bacteriana e o início da resposta imune, ambos os parâmetros podem variar substancialmente entre espécies e faixas etárias distintas (SMITH et al., 2000).

Como é intracelular, o organismo induz respostas imunes celular e humoral por IgA na mucosa. Observam-se acúmulos de IgA ao redor dos sítios de infecção de *Li*, os quais foram associados à inabilidade dos enterócitos em processar completamente este anticorpo ou, simplesmente, porque há uma resposta intensa com produção exacerbada de IgA específicas, que formaria, ou não, complexos com as bactérias (McORIST et al., 1992). Desta forma, a resposta de IgG apenas indicaria infecção prévia, sem relação com mecanismos de proteção (GUEDES et al., 2002a,b).

Não foi observado envolvimento significativo de eosinófilos e mastócitos no desencadeamento da doença, apesar de serem observados eventualmente nas lesões (McORIST et al., 1992). Por outro lado, a capacidade do agente em induzir respostas inflamatórias granulomatosas, muitas vezes compostas por células gigantes, também é descrita (SEGALÉS et al., 2001).

Outro aspecto da imuno-patogênese, abordado por diversos autores, refere-se à não-expressão de determinados receptores de membrana para citocinas liberadas por células inflamatórias, como o Fator de Necrose Tumoral (TNF $\alpha$ ) e o Interferon-gama (IFN $\gamma$ ), que teriam papéis importantes na regulação de resposta imune em outras lesões inflamatórias (McORIST et al., 1992; SMITH et al., 2000; MacINTYRE et al., 2003; GO et al., 2005). Até o momento, não está claro se a bactéria selecionaria enterócitos com baixa capacidade de apresentação de antígeno, se essa perda seria induzida por *Li* ou, ainda, se haveria as duas situações, simultaneamente (McORIST et al., 1992).

Diversos autores enfatizaram, o papel do IFN $\gamma$  na patogênese da Enteropatia Proliferativa em camundongos (SMITH et al., 2000; MacINTYRE et al., 2003; GO et al., 2005). SMITH et al. (2000) demonstram o importante papel desta molécula na progressão e no controle da infecção epitelial. GO et al. (2005), compararam camundongos com e sem receptores para IFN $\gamma$  e submetidos à infecção experimental por *Li*. Os animais desprovidos de receptores manifestaram quadros clínico-patológicos bastante expressivos, com perda de peso relativamente marcante. Já nos animais normais, havia resolução espontânea de lesões e, na maior parte das vezes, os processos eram discretos (SMITH et al., 2000; GO et al., 2005).

Aparentemente, o IFN $\gamma$  poderia atuar por meio de modulação direta dos enterócitos pela *Li*; por mecanismos imunomediados ou por combinação de ambos, mas a verdadeira via de ação permanece desconhecida. De acordo com o processo, ora IFN $\gamma$  poderia estimular a hiperplasia, ora uma reação inflamatória (SMITH et al., 2000), como já descrito em outros processos infecciosos (RUEMELLE et al., 1998 apud SMITH et al., 2000). Assim, apesar de demonstrar-se que IFN $\gamma$  está envolvido na patogênese de EP, sua participação ainda é considerada bastante complexa (SMITH et al., 2000).

Outro ponto do ciclo bacteriano ainda incompreendido é a forma pela qual as bactérias saem dos enterócitos; ou seja, se há ou não, ruptura da membrana celular. A presença de aglomerados no pólo apical sugere que sim, mas como no tópico anterior, são recomendados mais estudos (MacINTYRE et al., 2003). Em lesões hemorrágicas, a marcada lise celular apresenta-se acompanhada de moderado infiltrado inflamatório composto de linfócitos B, com consequente acúmulo de IgA e IgM e linfócitos reativos CD 8 e CD 25; estes últimos, possivelmente, estão presentes após o envolvimento de macrófagos MHC-II, MHC-I e após a liberação de suas interleucinas (McORIST et al., 1992).

É interessante ressaltar que, mesmo nos quadros mais graves da doença (ver 2.4 Aspectos Clínico-Patológicos), descritos por diversos autores como EPH e EN (ROWLAND, LAWSON, 1975; LOVE et al., 1978), sugere-se que, como não há destruição de tecidos ou ulcerações na mucosa, os processos ocorram por alterações na formação de vasos sanguíneos, induzidas por resposta imunológica ou autócrina (McORIST et al., 1992). Essa hipóteses

contradiz a posição defendida anteriormente, segundo a qual se classificavam os distintos quadros clínico-patológicos descritos em suínos – IR, EPH e EN – como diferentes etapas do processo de destruição da mucosa por bactérias oportunistas, dada a imaturidade das células epiteliais (no caso das duas últimas), ou do reparo, no caso de IR (ROWLAND, LAWSON, 1975).

Diversos fatores como alimentação (PEARCE et al., 1999; BOESEN et al., 2004), idade (TOMÁTOVÁ et al., 2006) e estado imunológico dos indivíduos, dependente do acesso ao colostro (BARNA, BILKEI, 2003) e da exposição dos rebanhos ao agente (LOVE et al., 1977) podem potencializar a ação do agente, o que resulta em maiores taxas de morbidade e mortalidade (SCHAUER et al., 1998; BOESEN et al., 2004; TOMÁTOVÁ et al., 2003).

Infecções concomitantes, como a associação com *E. coli* em coelhos (SCHAUER et al., 1998) e hamsters (FRISK, WAGNER, 1977) e com *Brachyspira pilosicoli*, em suínos (GUEDES, GEBHART, 2003), cursam com sinergismo e agravamento dos quadros clínicos, com aumento das taxas de morbidade e mortalidade (FRISK, WAGNER, 1977; SCHAUER et al., 1998; GUEDES, GEBHART, 2003) (ver 2.4 Aspectos Clínico-Patológicos e Epidemiológicos).

Não se sabe como ocorre exatamente esse sinergismo, mas alguns mecanismos propostos são: (1) perda da proteção por muco, que ocorre pela substituição das células caliciformes no processo proliferativo e propicia o desenvolvimento de infecções oportunistas (ROWLAND, HUTCHINGS, 1978); (2) ação dos patógenos por meio de diferentes mecanismos, que poderiam levar à inibição mútua ou à polarização da resposta, como sugerido em suínos também infectados por *Trichuris* (PEARCE et al., 1999).

## 2.6 Diagnóstico

Uma vez que as lesões intestinais desencadeadas por *Li* são consideradas típicas, ou relativamente constantes (LOVE et al., 1977; JENSEN et al., 2000), a associação de técnicas tradicionais (necropsia e exames histológicos utilizando corantes como HE e WS) são preconizadas para o diagnóstico de EP em diversas espécies (YATES et al., 1979)

Porém, como estas técnicas limitam-se ao diagnóstico *post mortem*, associado a inespecificidade dos sinais clínicos (ROWLAND, HUTCHING, 1978; DRIEMEIER et al., 2002; PLAWINSKA et al., 2006), houve a necessidade de desenvolvimento de métodos de diagnóstico mais simples, rápidos e abrangentes (para estudos epidemiológicos), mas que principalmente pudessem ser feitos em animais vivos. Assim, os métodos tradicionais são considerados sensíveis para o diagnóstico de EP quando as lesões são evidentes e inespecíficas em casos leves da doença (DUHAMEL et al., 1998; SUH et al., 2000) no diagnóstico de lesões evidentes (GUEDES et al., 2002c). Alguns autores relatam baixa capacidade dos métodos na avaliação de surtos quando comparados à Imunoistoquímica (BOYE et al., 1998) ou aos métodos sorológicos (DRIEMEIER et al., 2002), PCR (SUH et al., 2000; BACCARO et al., 2003).

JENSEN et al. (2006) demonstraram, recentemente, a presença de lesões e bactérias restritas ao intestino grosso de suínos com EP. Esse achado é interessante pois, até então, sempre se enfatizou o exame de segmentos do íleo para o diagnóstico da doença (LOVE et al., 1977; ROWLAND, HUTCHINGS, 1978; McORIST et al., 1992; GUEDES et al., 2002c, BOESEN et al., 2004). Segundo os autores, essa observação pode justificar achados discrepantes entre técnicas sensíveis que detectam a bactéria e exames histológicos negativos (JENSEN et al., 2006).

A PCR (*Polymerase Chain Reaction*) é considerada uma técnica altamente sensível para detecção de *Li* em cortes intestinais e amostras de fezes (JENSEN et al., 2000; SUH et al., 2000; BACCARO et al., 2003; JACOBSON et al., 2003) e possui capacidade de detectar o

agente em diversas espécies (FOX et al., 1994; COOPER et al., 1997), em material muitas vezes em avançado estado de decomposição e, ou mesmo, quando não há lesões (STEGE et al., 2004). É considerada útil no diagnóstico *ante mortem* (JONES et al., 1993; COOPER et al., 1997) e, eventualmente, é recomendada para confirmação do diagnóstico feito por outros métodos (CORZO et al., 2005). As desvantagens apontadas para seu uso estão relacionadas ao custo, ao fato de ser laboriosa (KROLL et al., 2005) e depender de uma quantidade mínima de material genético nas fezes, além de estar sujeita a muitos contaminantes (GUEDES et al. 2002c; GUEDES, GEBHART, 2003; JONES et al., 1993; JUST et al. 2000).

As técnicas de Imunoistoquímica (IHQ), que utilizam anticorpos monoclonais específicos para *Li*, ou mais precisamente para determinados componentes de membrana, são consideradas altamente sensíveis e específicas para o diagnóstico de EP. Apesar da técnica apresentar variações no método, como a associação a marcadores enzimáticos (Imunoperoxidase – IP) ou por coloração (Imunofluorescência – IF), estas não apresentam diferenças em seu uso (BOYE et al., 1998; JENSEN et al., 2000; GUEDES et al., 2002b).

GUEDES et al. (2002b) apresentam uma versão da técnica de IP, aplicada no presente estudo, utilizando-se anticorpos monoclonais de camundongos.

As técnicas sorológicas apresentam resultados por vezes discrepantes e sofrem interferência pela ingestão de colostro e presença de anticorpos maternos. A técnica de Imunoperoxidase em Monocamada (IPMA) apresenta dificuldades na diferenciação entre diferentes tipos de anticorpos (GUEDES et al., 2002b) e é considerada menos sensível que a técnica de Imunofluorescência indireta (IFAT), porém ambos têm se apresentado como promotores de informações imunológicas e epidemiológicas de CAIS (CORZO et al., 2005). Por outro lado, apresenta vantagens em relação ao PCR, uma vez que a presença de anticorpos se mostrou mais longa que a liberação de bactérias nas fezes, o que coloca a técnica como mais sensível na avaliação de animais em terminação (STEGE et al., 2004). Cabe lembrar que os testes sorológicos identificam apenas infecções prévias pelo agente, mas não o estado portador (CORZO et al., 2005).

Outro método sorológico, recém-desenvolvido, é o Exame Imuno-Enzimático Indireto (ELISA) baseado em lipossacarídeo de membrana. A técnica apresentou maior especificidade e sensibilidade - além de não depender tanto da subjetividade da avaliação por técnicos - que as técnicas mencionadas anteriormente (IPMA e IFAT), apesar dos autores considerarem necessárias adaptações na técnica para seu uso em diagnósticos de rotina (KROLL et al., 2005).

## 2.7 Tratamento e Profilaxia

Até o momento, diversos protocolos antimicrobianos foram descritos com relativo sucesso no controle de EP em suínos. Há relatos que envolvem o estudo de protocolos específicos (KYRIAKIS et al., 2002a,b; ALEXOPOULOS et al., 2006), porém a maior parte das informações provém do uso empírico de diversas substâncias e a avaliação das conseqüências de seu uso (LOVE et al., 1977; YATES et al., 1979).

A Doxiciclina mostrou-se eficaz quando testada a campo (KYRIAKIS et al., 2002b; ALEXOPOULOS et al., 2006), com resultados superiores aos observados pelo uso de outras tetraciclinas (MAUCH, BILKEI, 2005). A associação de Tilosina e Sulfadimidina foi associada ao término do aparecimento de novos casos, porém afirma que seu uso teve pouco efeito quando os sinais de EPH já tinham iniciado (LOVE et al., 1977). Respostas semelhantes foram relatadas em caso de EPH em suínos, após uso da associação de Lincomicina e Streptomicina na ração, por 20 dias (MORÉS et al., 1985). O uso de Lincomicina também apresentou resultados positivos em outros estudos (McORIST et al., 2005).



Apesar de alguns protocolos terem se mostrado ineficazes no controle da enfermidade (GUEDES et al., 2002a; SONNE et al., 2003; WUERSCH et al., 2006), o agente é considerado relativamente sensível a diversos produtos, usados tanto para o controle quanto para a prevenção de EP (KYRIAKIS et al., 2002a). Por outro lado, critica-se o uso contínuo de antibióticos como método profilático, principalmente por ser economicamente questionável (sic) (JACOBSON et al., 2003) e por gerar uma população livre do agente, porém susceptível a infecções (MAUCH, BILKEI, 2005; McORIST et al., 2005). Esta condição propicia os quadros mais agressivos da doença.

Por estas razões, uma vez que não há ainda vacina protetora (KYRIAKIS et al., 2002a), apresentam-se como métodos mais promissores no manejo da doença, a associação de diversas táticas de manejo profilático, como mudanças na estratégia alimentar (STEGE, LAWSON, 2001; BOESEN et al., 2004), higienização completa e rodízio de rebanhos (sistema *all in, all out*) (STEGE et al., 2004) e evitar erros como superpopulação (STEGE et al., 2000). Restringindo o uso de antibióticos para quadros agudos, de forma individual.

As informações obtidas sobre EP encontram-se tabuladas no **Quadro 1**.

**Quadro 1. Surtos de Enteropatia Proliferativa determinados por *Li* em suínos e coelhos no Estado do Rio de Janeiro. Revisão Bibliográfica (continua).**

Refe-rência	Objetivo/ Métodos	Hospedeiro / Epidemiologia	Clínica / Necropsia / Histologia	Imunohistoquímica / PCR / Sorologia / Microscopia eletrônica	Patogenia / Bacteriologia/ Tratamento	Conclusão
Rowland & Lawson, 1975	Visavam relacionar os quadros de *EN, IR e EPH. Imunofluorescência, isolamento, identificação e quantificação. Em casos de marcada autólise, ocasionalmente usaram criostato.	Primeiro Relatório na Austrália	<b>Necropsia:</b> <u>EN</u> : lesões em sítios associados à AIS; mucosas afetadas substituídas por material necrótico cinzento-amarelado, normalmente com fissuras profundas; superfície com partículas de comida grudadas e tecido necrótico bem aderido às mucosas e submucosas expostas, sob a qual havia edema na interseção com a musculatura <u>IR</u> : Porções finais do íleo espessadas, firmes e quase rígidas (“intestino hosepipe”); lúmen reduzido; mucosa irregular, submucosa com extensa proliferação do tecido de granulação até musculatura, também substancialmente hipertrofiadas. <b>Histologia:</b> <u>EN</u> : Necrose coagulativa e resposta inflamatória em camadas sob tecido com exsudação aguda com resposta inflamatória até acentuada proliferação do tecido de granulação. Em muitos casos, grandes glândulas intensamente aumentadas distinguia-se das vilosidades com mucosas intactas ao redor. Estavam marcadamente hiperplásicas e composta por epitélio imaturo. <u>IR</u> : Superfície luminal quase sempre coberta por camadas de tecido necrótico contendo muitas bactérias. Há restos de mucosa glandular delineados por epitélio hiperplásico e imaturo, que tende a recobrir as áreas lesadas.	<b>IHQ:</b> a técnica de IF foi positiva nos casos de EN, EPH e IR. <b>ME:</b> Confirmou a presença das bactérias detectadas por IF nos casos de EPH e EN.	<b>Patogenia:</b> AIS, as células epiteliais são imaturas e desprovidas de cobertura de muco. É pertinente que essas alterações deixam as células mais predispostas a danos por bactérias ou protozoários comensais. Onde isso ocorre, há necrose do epitélio que leva animais a morte, com EN ou sobreviventes com a mucosa destruída. Normalmente a regeneração da mucosa não é completa e eficiente e parte é substituída por tecido de granulação. A associação entre AIS e EN e IR é reforçada pela lesão adenomatosa presente em todos os animais e a detecção do vírus associados aos tecidos. Essa última associação é corroborada pelo fato de <i>C.s. mucosalis</i> não ser encontrada em animais saudáveis, mas sempre de rebanhos onde CAIS está presente. A associação com EPH não foi bem estabelecida pois não havia material fresco para bacteriologia. Os achados clínicos parecem mostrar que EPH seria uma forma mais aguda de AIS em animais totalmente susceptíveis. Alguns casos parecem sugerir que EPH poderia se desenvolver de mudanças iniciais na AIS.	Todos os casos apresentaram alterações típicas de AIS – Morfologia, IF e presença de bactérias intracelulares no local característico e o isolamento de <i>Campylobacter sputorum</i> . Também associaram AIS com achados de EPH, apesar da indisponibilidade de tecidos frescos para bacteriologia. ME revelou as bactérias, IF também demonstrou partículas bacterianas nas células epiteliais e nos restos luminais.
Love et al., 1977	Descrevem 2 surtos de EPH em uma granja na Austrália	Granja com 4 unidades de 600 matrizes LW x Landrace. 1º surto (1 unidade): Duração de 7 semanas, afetou 110 porcos, com 43 mortes; no 2º, nas demais unidades: 5 semanas depois: 318 doentes e 156 mortos. Afetou animais de todas as idades, mas princi-	<b>Clínica:</b> Muitos animais foram encontrados mortos, sem manifestações clínicas evidentes. Alguns tinham sintomas tardios e leves, com leve palidez antes de manifestar o quadro intestinal. Parte dos animais perdeu o apetite, a temperatura corporal variou de 40 graus a normal. Disenteria aquosa, profusa, enegrecida e fétida. Morte a 24h depois do início da disenteria. Houve abortos, mas alguns animais que conseguiram parir, geraram filhotes saudáveis. <b>Necropsia:</b> Lesões restritas ao intestino delgado. Serosa ileal com aspecto reticulado; em alguns, petéquias na subserosa e ascite. Luz ileal com coágulos de sangue ou conteúdo líquido sanguinolento. Mucosa e submucosa espessada, edematosa e com áreas hemorrágicas. Aparente processo inflamatório diftérico. <b>Histologia:</b> Achados típicos de EP, com grande número de bactérias positivas na coloração pela prata no polo api-	-	<b>Bacteriologia:</b> 2 a 3 µm por 0,3 µm; não produzem ácido em meios com carboidratos, não produzem gelatinase ou urease, catalase negativos, reduzem nitrito a nitrito, produz HS em meio TSI e cresce em meio com 0,05% de Cisteína, em 0,05% e 0,2 de Deoxicolato; em NaCl a 1,5 e 2,0, mas não em 3,0 nem 1,0 de Glicina. Eram curvados com as extremidades arredondadas; não-hemolítica em meio com sangue de carneiro <b>Tratamento:</b> Adicionaram 100PPM Tilosina e Sulfadimidina, em 2 a 3 dias, cessou o aparecimento de novos casos clínicos. Ficou claro que o uso contínuo de antibióticos como promotores de crescimento, de forma profilática, mantém a população li-	A morbidade média foi de 12% e a mortalidade de 50%. A ocorrência da doença em todas as faixas etárias sugere que se tratava de uma população altamente susceptível. No segundo surto, acometeu apenas animais jovens ou adultos recém-chegados. Os sinais clínicos se iniciaram na 3ª semana em alguns animais, mas na maioria foi da quarta à décima semana após a introdução no plantel. Os dados epidemiológicos sugerem que a introdução do <i>C. sputorum</i> ou os fatores predisponentes propiciaram os surtos.

\*Ac (anticorpos); ATB (antibioticoterapia); CAIS (Complexo adenomatose intestinal suína); E (estudo experimental); EM (Enterite necrótica); EP (Enterite proliferativa); EPH (Enterite proliferativa hemorrágica); HE (Hematoxilina-eosina); IF (Imunofluorescência); Ig (Imunoglobulinas); IP (Imunoperoxidase); IHQ (Imunohistoquímica); IR (Íleite regional); LW (Large white); ME (Microscopia eletrônica); N (infecção natural); PP (placas de Peyer); pi (pós-infecção); PCR (Polymerase chain reaction); PY (Prata de Young); WS (Warthin-Starry); ZN (Ziehl-Neelsen).

## Quadro 1. (Continuação)

Referência	Objetivo/ Métodos	Hospedeiro / Epidemiologia	Clínica / Necropsia / Histologia	Imunohistoquímica / PCR / Sorologia / Microscopia eletrônica	Patogenia / Bacteriologia/ Tratamento	Conclusão
Love et al., 1977		palmente nos mais jovens.	cal dos enterócitos das vilosidades, restrito às áreas adenomatosas.		vre da infecção mas susceptível. Diversos antibióticos e corticóides têm pouco efeito quando sinais clínicos de EPH começam	
Roberts et al., 1977 (E)	Infecção experimental por <i>Campylobacter sputorum</i> ssp. <i>Mucosalis</i> em porcos; Sacrifício no 65 dia pi.	9 suínos recém-nascidos.	<b>Clínica:</b> Início dos sinais clínicos 3 semanas pi e retardo de crescimento. Neste período, também começaram a apresentar apetite caprichoso.	-	<b>Patogenia:</b> As maiores quantidades de bactérias foram detectadas nos dias 53 pi; lesões de AIS em 3 animais sacrificados entre dias 53 e 59. Um morto no dia 51 tinha lesões de EN; porcos mortos nos dias 65 e 66 apresentaram ganho de peso. As lesões de EP não estavam evidentes em animais recém-infectados nem nos últimos três animais.	Relaciona <i>C. sputorum</i> ssp. <i>mucosalis</i> e lesões proliferativas no epitélio da mucosa. Reforça relação entre AIS e EN.
Rowland & Hutchings, 1978  Dinamarca (N)	Pesquisa EN e IR em abatedouros na Dinamarca. Palpação, inspeção visual (serosa). Nos alterados: HE, WS, Levaditi e PY modificado.	281 suínos de 80-90Kg; 2/156 animais com adenomatose intestinal. 1 deles tinha sinais de EN.	<b>Necropsia:</b> 2/156 com AIS; 1 deles com EN, tinha conteúdo normal. Em outro, havia marcado espessamento da porção final do íleo (rígido), sem sinais de disenteria. <b>Histologia:</b> EN: Intensa proliferação de células imaturas no epitélio glandular, poucas células calciformes; restos necróticos e células inflamatórias camadas mais profundas da mucosa. WS: bactérias curvadas no pólo apical das células epiteliais adenomatosas. IR: sinais de recuperação, atrofia de vilosidades, predomínio de calciformes; poucas bactérias pelo WS nas camadas mais profundas.	-	<b>Patogenia:</b> Em AIS, enterócitos estão imaturos e perdem a proteção pelo muco – ambos podem propiciar infecções oportunistas.	Condições associadas à adenomatose no suíno são de difícil detecção na clínica e causam perdas individuais. Sugerem que alguns casos de EN, IR e EPH evoluíram da AIS.
Yates et al., 1979  Canadá (N)	Fez revisão de literatura e a descrição de um surto de EP no Canadá	Acometeu 34 suínos Yorkshire jovens, com 20-25Kg. 2 morreram.	<b>Clínica:</b> Um animal teve diarreia sanguinolenta (tratado). <b>Histologia:</b> Foram observadas bactérias <i>Campylobacter-like</i> no polo apical das células epiteliais da mucosa do íleo. Vilosidades com arquitetura das vilosidades. <b>Necropsia:</b> Lesões de seqüela não foram observadas ao abate, em animais que sobreviveram ao surto. Durante o surto, animais tinham excelente escore corporal, mas estavam muito pálidos. Sangue aquoso, petéquias em epicárdio e ventrículo direito dilatado; traquéia com espuma esbranquiçada e pulmões congestos e edematosos; Um tinha úlcera gástrica, mas sem hemorragia; paredes ileais espessadas; coágulos no íleo terminal	-	<b>Tratamento:</b> O uso de vários antibióticos em conjunto levou ao final do quadro, mas não há controle do uso.	O diagnóstico foi baseado nos achados clínico-patológicos.
Geubhart et al., 1983  Canadá (N)	Exames bacteriológicos de intestinos de porcos com lesões proliferativas ileais.	Intestinos de 48 suínos com doenças intestinais	<b>Necropsia:</b> diferenciaram as lesões em proliferativas, hemorrágica e necrótica e fizeram a correlação entre estas e os diferentes tipos de <i>Campylobacter</i> encontrados.	-	<b>Bacteriologia:</b> Bastonetes Gram-negativos, curvados, microaerofílicos (0,2-0,5 por 1,2-2,5µm), rápida motilidade, não oxida ou fermenta dextrose, não hidroliza gelatina ou uréia, Catalase e oxidase-positiva, 1 ou 2 flagelo polar único 47 isolados divididas: 2 espécies; escolheram <i>C. hyointestinalis</i> (CHI). Cresceu em meio 1% de Glicina, não 1,5% de NaCl, Reduz nitratos a nitritos, mas não reduz nitritos.	Isola <i>Campylobacter</i> de suínos com EP.

\*Ac (anticorpos); ATB (antibioticoterapia); CAIS (Complexo adenomatose intestinal suína); E (estudo experimental); EM (Enterite necrótica); EP (Enterite proliferativa); EPH (Enterite proliferativa hemorrágica); HE (Hematoxilina-eosina); IF (Imunofluorescência); Ig (Imunoglobulinas); IP (Imunoperoxidase); IHQ (Imunohistoquímica); IR (Íleo regional); LW (Large white); ME (Microscopia eletrônica); N (infecção natural); PP (placas de Peyer); pi (pós-infecção); PCR (Polymerase chain reaction); PY (Prata de Young); WS (Warthin-Starry); ZN (Ziehl-Neelsen).

## Quadro 1. (Continuação)

Referência	Objetivo/ Métodos	Hospedeiro/ Epidemiologia	Clínica / Necropsia / Histologia	Imunohistoquímica / PCR / Sorologia / Microscopia eletrônica	Patogenia / Bacteriologia/ Tratamento	Conclusão
Lawson et al., 1985 (N)	Demonstram a presença de <i>Campylobacter</i> -like em lesão adenomatosa em hamster.	-	-	<b>IHQ:</b> Coelho imunizado com antígenos que incluem <i>Campylobacter</i> produzem anticorpos (Omega) que não reagem a <i>Campylobacter</i> de suínos.	-	Demonstram a possibilidade de detecção de bactérias tipo <i>Campylobacter</i> , no polo apical das vilosidades usando soro de coelho em sanduíche com IF. Os mesmos antígenos (Omega), também foram detectados em lesões proliferativas de hamsters.
Morés et al., 1985 Brasil (N)	Descreve achados clínico-patológicos de surto de AI e EPH em suínos.	A doença acometeu 5 suínos de 130 a 150 dias em uma criação de 336 animais. Não apresenta fatores predisponentes.	<b>Clínica:</b> Anorexia, apatia e evacuação de fezes consistentes e enegrecidas (melena), depois fezes sanguinolentas, anemia e morte em menos de quatro dias. <b>Necropsia:</b> Jenunal final e íleo: serosa reticulada, hiperêmica, espessa, rígidos e diâmetro aumentado; conteúdo fluido (sangue e fibrina). Cólon: conteúdo enegrecido e ingesta. A mucosa avermelhada e rugosa, com evidência das vilosidades. Linfonodos mesentéricos aumentados, hiperêmicos e edemaciados <b>Histologia:</b> Mucosa hiperplásica com criptas alongadas e repleta de células imaturas (grandes, basofílicas, grandes núcleos, nucléolos evidentes e vacúolos), mitoses, diminuição do número de calciformes; restos celulares e neutrófilos na luz; córion dilatado, vasos rompidos (hemorragia); Lâmina própria: infiltrado misto, musculatura delgada; submucosa e subserosa; hiperplasia linforeticular com células sinciciais em PP e linfonodos mesentéricos; WS: muitas bactérias curvadas em forma de “asas de gaivota” no citoplasma apical de enterócitos imaturos semelhantes a <i>Campylobacter sputorum</i> ssp <i>mucoalis</i> , nas áreas hiperplásicas da mucosa.	-	<b>Patogenia:</b> Afirmam que a presença de células imaturas no topo de vilosidades provavelmente deve-se a não-maturação das células da cripta ou por descamação excessiva antes de atingirem a maturidade, porém a hiperplasia pode dever-se tanto à proliferação aumentada na cripta, quanto à falta de maturação. <b>Tratamento:</b> Associação de Lincomicina e Streptomina (0,22g/Kg) de ração, durante 20 dias, mostrou-se como medida profilática eficiente. Isso porque, logo a pós o início de sua administração, nenhum outro caso foi observado.	Demonstram a eficácia de da associação de Lincomicina e Streptomina como antibióticos profiláticos.
Mapother et al., 1987 EUA (E)	Avaliaram a susceptibilidade de diferentes porcos mestiços a <i>Li</i> , imunossuprimidos com Dexametasona.	91 Porcos (3 grupos - 5-8; 54 -55 e 91Kg foram estressados e infectados com <i>Li</i> . Recentemente, a incidência foi estimada em 20% nos EUA e as perdas econômicas de US\$ 10-20 Mi anuais	<b>Clínica:</b> Animais de 6-8 Kg tiveram as lesões mais severas, com espessamento marcado da mucosa do íleo, com dobras transversas, serosa reticulada, mas sem alterações em outros órgãos <b>Necropsia:</b> Os dois porcos que deram origem ao material tinham sinais de EN e um outro tinha de EPH 6-8 Kg – espessamento marcado e hiperemia da mucosa do íleo, com dobras transversais e coágulos no lúmen, Na EN, havia células inflamatórias e exsudato fibrinoso sobre a mucosa, que se apresentava esponjosa, hiperêmica e até ulcerada. Ambos tinham hiperplasia <b>Histologia:</b> Perda da estrutura das vilosidades do intestino delgado, hiperplasia moderada das células epiteliais cripticas, acúmulo de restos celulares nas criptas, displasia das criptas e ausência de células calciformes. Bactérias positivas ao WS nas células epiteliais.	-	-	Animais de 3 semanas imunossuprimidos são ótimos modelos para a doença, diarreia 6-8 dias pi, depressão, desequilíbrio e morte 18-21 dias pi.

\*Ac (anticorpos); ATB (antibioticoterapia); CAIS (Complexo adenomatose intestinal suína); E (estudo experimental); EM (Enterite necrótica); EP (Enterite proliferativa); EPH (Enterite proliferativa hemorrágica); HE (Hematoxilina-eosina); IF (Imunofluorescência); Ig (Imunoglobulinas); IP (Imunoperoxidase); IHQ (Imunohistoquímica); IR (Íleo regional); LW (Large white); ME (Microscopia eletrônica); N (infecção natural); PP (placas de Peyer); pi (pós-infecção); PCR (Polymerase chain reaction); PY (Prata de Young); WS (Warthin -Starry); ZN (Ziehl-Neelsen).

### Quadro 1. (Continuação)

Referência	Objetivo/ Métodos	Hospedeiro / Epidemiologia	Clínica / Necropsia / Histologia	Imunohistoquímica / PCR / Sorologia / Microscopia eletrônica	Patogenia / Bacteriologia/ Tratamento	Conclusão
Mc-Orist et al., 1987	-	-	<b>Necropsia:</b> Em hamsters, foram observados quadros de EP, enquanto em suínos descrevem AIS; EN e EPH. <b>Histologia:</b> intestinos com bactérias curvadas no pólo apical das células das vilosidades.	-	<b>Patogenia:</b> Várias formas de CAIS têm bactérias intracelulares como antígeno comum; mas não a coloca como causa certa. <b>Bacteriologia:</b> esfregaços de mucosa de suíno com EPH com organismos semelhantes a <i>Campylobacter</i> , não cresceram em cultivo Coradas pelo ácido-rápido modificado.	A obtenção de organismos nas fezes e posterior confirmação e identificação da doença por necropsia coloca o método de IF como promissor
Lawson et al., 1988 (N)	Avaliam a resposta humoral de suínos a <i>Campylobacter</i> like	-	-	<b>Sorologia:</b> Usaram IgM, com baixa vida útil, ligados a fluoresceína	-	75% dos suínos com EP na necropsia apresentavam Ac. Em surtos naturais da doença, a presença de Ac foi mais frequente que as manifestações clínicas.
Mc-Orist et al., 1989	Análise antigenica de <i>Campylobacter mucosalis</i> ; compara com <i>C.hyointestinalis</i> , <i>C. jejuni</i> e <i>C. coli</i> , associado a EP, para comparar Immunoblottin g e eletroforese para avaliação protéica.	-	-	-	<b>Bacteriologia:</b> Perfil protéico, 25K e 27K. Bactéria de porco com EP: diferente das <i>Campylobacter</i> conhecidas e isoladas de animais normais. Pode ser 1 ou mais espécies desconhecidas de <i>Campylobacter</i> varia tamanho de moléculas e antigenicidade da membrana externa no crescimento intracelular. Outras <i>Campylobacter</i> têm diferenças entre si, mas mantém flagelinas (60K), ausentes nesta. Ac monoclonais confirma bandas ausentes nas <i>Campylobacter</i> conhecidas.	-
Schultheiss et al., 1989	Realizaram estudo retrospectivo de casos de EP para ver qual <i>Campylobacter</i> estava associada e qual seu significado. Raspado de íleo, cultivo e testes bacteriológicos.	-	-	-	<b>Bacteriologia:</b> Pequenas, gram-negativas, micro-aerofílicas e curvadas.	Laboratórios recebem material e fazem testes para <i>Campylobacter</i> em casos suspeitos de EP mesmo que não exista confirmação da relação entre ambos.
Schoeb et al., 1990	Descreve casos de ceco-colite em coelhos associados a <i>Campylobacter</i> -like.	28 coelhos em fase de desmame	<b>Clínica:</b> Animais apresentavam inapetência, letargia e fezes com muito muco. <b>Necropsia:</b> 16 dos 28 suínos examinados apresentavam lesões intestinais. Em 8 destes, havia lesões multifocais a difusas, caracterizadas por proliferação epitelial e acúmulo de linfócitos macrófagos – em lâmina própria do in-	<b>IHQ:</b> Ac monoclonais detectaram a bactéria em células epiteliais, na luz das criptas e no exsudato luminal em lesões erosivas e proliferativas.	-	Os estudos confirmam que lesões proliferativas descritas em suínos, hamsters e outras espécies, também podem ser observadas de forma similar em coelhos de laboratório.

\*Ac (anticorpos); ATB (antibioticoterapia); CAIS (Complexo adenomatose intestinal suína); E (estudo experimental); EM (Enterite necrótica); EP (Enterite proliferativa); EPH (Enterite proliferativa hemorrágica); HE (Hematóxilina-eosina); IF(Imunofluorescência); Ig (Imunoglobulinas); IP(Imunoperoxidase); IHQ(Imunistoquímica); IR (Iléite regional); LW (Large white); ME (Microscopia eletrônica); N (infecção natural); PP (placas de Peyer); pi (pós-infecção); PCR (Polymerase chain reaction); PY(Prata de Young); WS (Warthin -Starry); ZN (Ziehl-Neelsen).

### Quadro 1. (Continuação)

Referência	Objetivo/ Métodos	Hospedeiro / Epidemiologia	Clínica / Necropsia / Histologia	Imunohistoquímica / PCR / Sorologia / Microscopia eletrônica	Patogenia / Bacteriologia/ Tratamento	Conclusão
Schoeb et al., 1990 (cont.)	-	-	testino delgado, ceco e cólon saculado. Em dois deles, o acúmulo de macrófagos na lâmina própria foi bastante expressivo. 8 coelhos tinham cecocolite supurativa e erosiva e 4 tinham lesões proliferativas e supurativa. <b>Histologia:</b> Pelo WS, bactérias curvadas em células em visível processo de degeneração em um epitelial hiperplásico.	-	-	-
McOrist et al., 1992 Inglaterra (E)	Compararam, por imunocitoquímica, respostas inflamatórias em suínos com AIS e EPH Imunohistoquímica contra elementos do sistema imunológico suíno. Foram utilizados Ac contra receptor de interleucina 2 de linfócitos de suínos, anti-CD 25, CD-4, CD-8 e contra granulócitos/macrófagos e contra IgA.	Usaram 20 porcos doentes de 8 fazendas e 8 controles.	<b>Histologia:</b> Animais com EP hiperplasia marcada de enterócitos imaturos. 7 com adenomatose: celularidade normal na lâmina própria, epitélio intacto. Já nos animais com EPH, havia moderado infiltrado de células linfóides e ocasionais polimorfos. Havia também marcada hemorragia ao lumen intestinal. Em alguns pontos, hemorragia direta da mucosa associada a edema e necrose. Giemsa: apenas ocasionais mastócitos apresentaram-se. Os linfonodos apresentaram moderada hiperplasia dos linfócitos foliculares, interfoliculares e medulares. Classificaram o quadro em AIS ou EPH com base na ocorrência de hiperplasia de mucosa, presença de organismos semelhantes a <i>Campylobacter</i> no interior dos enterócitos e a associação. <b>HE:</b> poucas células mono e polimorfonucleares na lâmina própria do intestino, confirmando os marcadores. Ocasionalmente mastócitos observados pelo Giemsa com hemorragia e necrose.	-	<b>Patogenia:</b> Resposta imune inicial com acúmulo de IgA próximo às células parasitadas, leve resposta de linfócitos T (LT) supressores/citolíticos na mucosa afetada; Lesões hemorrágicas: infiltrado misto moderado com linfócitos reativos a CD8, CD 25+; acúmulo de linfócitos B(LB), IgA, IgM; marcada citólise, células proliferadas perdem MHC classe II (associadas a células das vilosidades) menor capacidade de apresentar antígenos. Perda de enterócitos maduros - queda dos efeitos inibitórios sobre células crípticas. TNFa e IFN-? (reguladores da resposta imune em lesões intestinais teriam atividade afetada por resposta imune moderada. Hipóteses: Bactéria seleciona enterócitos crípticos com pobre expressão de MHC-II (pobre capacidade de resposta), suprime sua apresentação ou os 2; Infecções severas e extensas: descamação e resposta de Ig, CD8 e 25. Nas lesões hemorrágicas não havia destruição excessiva de tecidos. Alterações vasculares por sistema imune ou autócrino. Em infecções leves, recuperação elimina células infectadas. Não há envolvimento significativo de eosinófilos e mastócitos na patogênese. Bactéria afetaria o processamento de IgA pelo enterócito, levando ao seu acúmulo. Haveria um arranjo de IgA específico, formando ou não complexos com bactéria no local da infecção. Ig local com papel na apresentação de novos Ag.	Caracterizam a resposta inflamatória por IHQ em quadros de AIS e EPH.
McOrist et al., 1993	16 porcos gnotobióticos e 16 porcos normais infectados com.	-	<b>Clínica:</b> Não foram observadas diarreia e perda de peso. <b>Necropsia:</b> Não foram observadas alterações de EP nos controles convencionais e nos gnotobióticos. Em dois normais infectados, havia leve espessamento nas mucosas do	-	<b>Patogenia:</b> Indução é dose-dependente. <b>Bacteriologia:</b> Nos convencionais, proliferação dos enterócitos crípticos imaturos, contendo numerosas bactérias intracelulares	1º estudo com infecção experimental por cultura pura de <i>Ileal Symbiont (IS-I) intracellularis</i> , relacionando-o à etiologia do EP, mas afirmam que a presença de

\*Ac (anticorpos); ATB (antibioticoterapia); CAIS (Complexo adenomatose intestinal suína); E (estudo experimental); EM (Enterite necrótica); EP (Enterite proliferativa); EPH (Enterite proliferativa hemorrágica); HE (Hematoxilina-eosina); IF (Imunofluorescência); Ig (Imunoglobulinas); IP (Imunoperoxidase); IHQ (Imunohistoquímica); IR (Ileíte regional); LW (Large white); ME (Microscopia eletrônica); N (infecção natural); PP (placas de Peyer); pi (pós-infecção); PCR (Polymerase chain reaction); PY (Prata de Young); WS (Warthin-Starry); ZN (Ziehl-Neelsen).

### Quadro 1. (Continuação)

Referência	Objetivo/ Métodos	Hospedeiro / Epidemiologia	Clínica / Necropsia / Histologia	Imunohistoquímica / PCR / Sorologia / Microscopia eletrônica	Patogenia / Bacteriologia/ Tratamento	Conclusão
Mc-Orist, et al., 1993 Inglaterra (E)	material de 2 porcos com EP, mantido <i>in vitro</i> HE e PY, IF com Ig monoclonal Ig4; Sorologia IgM; esfregaço de íleo por ZN modificado. IF usando Ag inteiro 1269/76 para dosar	-	íleo e cólon, particularmente sobre as PP. <b>Histologia</b> Bactérias (nos convencionais): achados típicos de EP. Maiores doses: mucosa substituída por tecido adenomatoso; criptas afetadas aumentadas e ramificadas; queda a ausência de caliciformes; proliferação das células epiteliais císticas (muitas figuras mitóticas). Variações na extensão das lesões: íleo e cólon nos porcos 1 e 2; mais achatada nos 3 e 4, no íleo terminal; ocasionais no 5 a 8, 1-4 criptas afetadas a cada 100 no íleo terminal. Lâmina própria: população mista em animais infectados ou não, sem infiltrar mucosa. PP com hiperplasia moderada de linfócitos foliculares e interfoliculares. Nada em outras vísceras. <b>PY:</b> numerosas bactérias curvadas no ápice das células epiteliais de criptas alteradas. ZN modificado (fezes) foi positivo apenas nos porcos convencionais 1 e 2.	-	res curvadas, livres no citoplasma apical. Tinham aproximadamente 0.4 por 2,0µm de tamanho e tinham uma pesada parede celular trilamelar. Evidencia de numerosas divisões bacterianas. Não foram vistas bactérias no lúmen das outras criptas, nem foram detectados outros agentes relevantes	outros agentes não-citopatogênicos não pode ser descartada. Questiona se influência e alimentação; se há perda da patogenicidade <i>in vitro</i> (cepas com menos passagens desencadearam mais sintomas); perda de mecanismos de aderência, penetração, (sobrevivência intracelular).
Jones et al., 1993 (E)	Suínos infectados submetidos a avaliações das fezes com PCR para IS-I; comparação de diversos métodos.	EP é uma enfermidade caracterizada por diarreia, principalmente em suínos de 6 a 20 semanas de vida	<b>Necropsia e Histologia:</b> Suínos infectados experimentalmente com lesões localizadas e difusas (aspecto proliferativo e bactérias intracelulares). Infecção natural: lesões difusas em íleo, ceco e cólon anterior.	<b>PCR:</b> O uso da técnica nas fezes apresenta sensibilidade de até 10 <sup>7</sup> bactérias por grama de fezes. O marcador utilizado, 319 Bp, teve sensibilidade de 10 <sup>3</sup> a 10 <sup>4</sup> partículas por grama; sem necessidade de amplificação para detectar bactéria	<b>Patogenia:</b> Coloca que, até então, o agente causador não foi definido. Apenas fezes de animais com EP foram positivas na prova molecular.	A extração de DNA das fezes por GuSCN-DE e amplificação por PCR foi sensível e específico. Mostraram-se mais sensíveis que a hibridização por Dot Blot. As técnicas apresentadas podem ser utilizadas no diagnóstico <i>ante mortem</i> de EP.
Fox et al., 1994 EUA (N)	Avaliam <i>Campylobacter</i> -like isolada de colite proliferativa observada em um furão.	Um <i>ferret</i> com colite proliferativa	-	<b>PCR:</b> Utilizaram marcadores para fragmento 16S de RNA ribossomal	<b>Bacteriologia:</b> fizeram um estudo comparativo e encontraram homologia de 87,5 % com <i>Desulfo-vibrio desulfuricans</i>	O desenvolvimento de testes moleculares (PCR) com <i>primers</i> específicos ajudará na determinação do papel do agente encontrado nas lesões proliferativas observadas em diversas espécies.
Mc-Orist et al., 1995 (E)	Caracterização taxonômicas de IS-I mantidas em cultivo de células, o que permitiu determinação de novo gênero e proposição, pela 1ª vez, do nome formal, <i>Lawsonia intracellularis</i> .	-	-	<b>PCR:</b> Homologia com <i>D. desulfuricans</i> (91% por sequência 16S do DNA ribossomal), mas diferenças nas reações aos meios e morfológicas e na eletroforese – garantem novo gênero.	<b>Bacteriologia:</b> Cultivo: O <sub>2</sub> 5 - 15 % (ótimo a 8%), 2 a 5 mm de profundidade. Muitos para <i>Dessulfivibrio</i> falham na manutenção; <i>Li</i> multiplica no citoplasma sem vacúolos de enterócitos ileais suínos. Multiplica-se por formação de septos, não reduz sulfato; cultivo em meio celular, microaerofílico. Fragmento 16S a coloca na divisão Delta das Proteobactérias. Cepa usada: 1482/89, isolada de porco com EP e cultivada em enterócito de ratos sem aparente efeito citopatogênico.	IS-I pode representar movimento evolutivo (redução anaeróbia de sulfatos para entrar e sobreviver nas células). Descrição formal: <i>Lawsonia intracellularis</i> ( <i>Lawsonia</i> em homenagem a G.H. Lawson, descobridor; <i>intra.cell.ularis</i> - referindo-se a presença do organismo em enterócitos); bastonetes curvados, não esporulam, (1,5 por 3,5 µm), Gram-negativas, retém Fucsina carbólica quando corado por ZN; não-flagelados ou pigmentados. Estrutura de parede Gram-negativas e protoplasmática de procaríota.

\*Ac (anticorpos); ATB (antibioticoterapia); CAIS (Complexo adenomatoso intestinal suína); E (estudo experimental); EM (Enterite necrótica); EP (Enterite proliferativa); EPH (Enterite proliferativa hemorrágica); HE (Hematóxilina-eosina); IF (Imunofluorescência); Ig (Imunoglobulinas); IP (Imunoperoxidase); IHQ (Imunohistoquímica); IR (Íleite regional); LW (Large white); ME (Microscopia eletrônica); N (infecção natural); PP (placas de Peyer); pi (pós-infecção); PCR (Polymerase chain reaction); PY (Prata de Young); WS (Warthin -Starry); ZN (Ziehl-Neelsen).

## Quadro 1. (Continuação)

Referência	Objetivo/ Métodos	Hospedeiro / Epidemiologia	Clínica / Necropsia / Histologia	Imunohistoquímica / PCR / Sorologia / Microscopia eletrônica	Patogenia / Bacteriologia/ Tratamento	Conclusão
Cooper et al., 1997 (cont.)	Desenvolvimento de método de PCR-multiplex específico para <i>Li</i> e testam em dife-diferentes espécies e condições.	1 suíno, 2 hams-ters (infecção experimental); 1 égua (episó-dio de diarreia), um veado ( <i>O-docoileus vir-ginianus</i> ) de 3-4 meses com região perineal suja; avestruz ( <i>Struthio came-llus</i> ) (morte sú-bita e pobre de-senvolvimento)	<b>Histologia:</b> Os animais expostos a <i>Li</i> ou com sinais clíni-cos sugestivos apresentaram hiperplasia das criptas ileais, perda das células caliciformes, variável inflamação intersticial e numerosas bactérias alongadas e curvadas no pólo apical dos enterócitos.	<b>PCR:</b> Comprovação da habilidade dos marcadores utilizados na técnica de multiplex-PCR, desenvolvidos a partir de <i>Li</i> de suínos, para se ligar e ampli-ficar a região hipervariável do segmento 16S do DNA ribossomal e uma se-quência separada de DNA genômico do organismo intracelular da EP nas dife-rentes espécies avaliadas e em material sob diferentes formas de fixação. Veado foi negativo pela técnica, mas material estava bem autolisado; Tecido fixado necessita maior digestão com proteinase K para li beração do DNA a níveis detectáveis; veado, que necessitou análise por Southern-Blotting adicional.		A técnica de Multiplex-PCR, de-senvolvida a partir de <i>Li</i> oriunda de porco com EP, foi capaz de detectar a bactéria em hamsters, em uma égua, em um avestruz com lesões proliferativas – mate-riais apresentados sob diferentes formas de fixação – congelado, embebido em formol ou fixado em parafina. Há necessidade de sequenciamento para confirmar se é a mesma bactéria, mas <i>Li</i> pode ser o único agente em um grande grupo de hospedeiros. a técnica mostrou-se mais sensível, específica e fácil de obter que IF das fezes, para exame <i>ante mortem</i>
Chiri-boga et al., 1997	Avaliação da presença de <i>Li</i> em fezes de suínos de di-versas regiões do país.	508 amostras fe-cais (56 granjas no Brasil – ao acaso). 10 gran-jas (17,85%) e 20 animais (3,9 %); 40% dos a-nimais posit i-vos tinham en-tre 40 – 100 Kg	<b>Clínica:</b> 15% dos animais PCR+ não apresentaram sinais da doença. 50% tinham diarreia, 10% atraso de cresci-mento, 5% anorexia e retardo de crescimento e 10%, tinham tudo.	-	-	Apesar da maioria das granjas utilizar antibióticos de forma preventiva, <i>Li</i> foi detectada de forma significativa em rebanhos no Brasil.
Brasil (N)	73,2% delas tratadas com antibióticos.					
LeMar-chand et al., 1997	Relatam envol-vimento de <i>Campylobacter</i> -like intracelu-lar com prolap-so retal e ente-roproctite proli-ferativa em E-mus ( <i>Dromaius novahollan-diae</i> )	Filhotes de E-mus (menos de 3 meses); Cri-ação com 265 filhotes; Morbi-dade de 23%, mortalidade de 16%. O proces-so começou ap-ós mudança de ambiente.	<b>Clínica:</b> Depressão, tenesmo, prolapso retal (5cm) em 10% dos afetados. <b>Necropsia:</b> Caquexia, edema e severa hiperemia de cloaca; prolapso retal; mucosa hipertrófica, rugosa e hipocorada. Um com proctite ulcerativa e fibrino-necrótica <b>Histologia:</b> Reto: prolapso, glândulas dilatadas (muco e heterófilos); espessamento as vezes até submucosa e muscular; leve degeneração; mucosa muito espessada; vilosidades achatadas ocasionais. Partes prolapsadas com necrose multifocal com exsudato de fibrina; diminuição das células caliciformes. Lâmina própria (e do intestino delgado): agregados de infiltrados inflamatórios mistos na superfície epitelial, muitas figuras mitóticas nas criptas. WS: bastonetes curvados (0,5 por 3-4µm), das criptas às vilosidades; Brown e Brenn; Gram e pela Ácido Rápido negativas. Um tinha colite necrótica e ulcerativa e necrose hepática multifocal, e leve pancreatite – prolifera-ção de bastonetes Gram-positivas em grumos fibrino-necróticos sobre mucosa retal, outro tinha necrose leve em bursa.	<b>IHQ:</b> Fizeram IF de cortes de intestino fixados em parafina. Utilizaram Ac mono-clonais específicos para proteínas ex-ternas de membrana (25-27Kd) de <i>Li</i> de porcos e conjugado de fluoresceína iso-tiocianato e Ac anti-rato.	<b>Bacteriologia:</b> Bactérias filamentosas e curvadas, fora de vacúolos, no citoplasma. 0,3µm, com parede trilamelar ondulada. Não viram flagelo. Aspecto escuro granular na porção externa com interior mais pálida; numerosas divisões binárias indicaram multi-plicação ativa nos enterócitos; células parasitadas a-presentavam grânulos densamente corados ligados a membrana - que pareciam lisossomos - e numerosos ribossomos livres, que conferiam aspecto de roseta.	Fazem associação entre mudan-ças climáticas e o surto de EP.

\*Ac (anticorpos); ATB (antibioticoterapia); CAIS (Complexo adenomatose intestinal suína); E (estudo experimental); EM (Enterite necrótica); EP (Enterite proliferativa); EPH (Enterite proliferativa hemorrágica); HE (Hematoxilina-eosina); IF (Imunofluorescência); Ig (Imunoglobulinas); IP (Imunoperoxidase); IHQ (Imunohistoquímica); IR (Ileite regional); LW (Large white); ME (Microscopia eletrônica); N (infecção natural); PP (placas de Peyer); pi (pós-infecção); PCR (Polymerase chain reaction); PY (Prata de Young); WS (Warthin -Starry); ZN (Ziehl-Neelsen).



## Quadro 1. (Continuação)

Referência	Objetivo/ Métodos	Hospedeiro / Epidemiologia	Clínica / Necropsia / Histologia	Imunohistoquímica / PCR / Sorologia / Microscopia eletrônica	Patogenia / Bacteriologia/ Tratamento	Conclusão
Boye et al., 1998	Hibridização <i>in situ</i> para 16S RNA ribossomal, para detecção de <i>Li</i> em material fixado de suínos com EP	Fragmentos de intestinos de 15 suínos afetados com EP, fixados em formol.	<b>Histologia:</b> Descrevem leões proliferativas características de EP com as bactérias intracelulares coradas pela prata.	<b>IHQ:</b> Testaram a técnica (Hibridização <i>in situ</i> ) em material fixado em parafina. Avaliaram especificidade da sonda utilizada. Marcaram epítomos na membrana celular de bactérias mortas e fragmentos.	-	A técnica apresentou altas especificidade e sensibilidade ao detectar <i>Li</i> nas células epiteliais e macrófagos dos 15 suínos que tinham lesões de EP.
Duhamel et al., 1998	Expuseram coelhos como sentinela em granja de coelhos com mortes de causas inespecíficas. Avaliação histológica, IHQ, ultramicroscópica e PCR.	Introduziram 3 coelhos brancos Nova Zelândia de 6 semanas.	<b>Clínica:</b> Sem sintoma até 14 dias após introdução como sentinelas, quando foram sacrificados.	<b>IHQ:</b> Ac monoclonais específicos para <i>Li</i> confirmaram a presença dos organismos corados pela prata (2/3 coelhos). <b>PCR:</b> Confirmaram presença da bactéria pela amplificação dos produtos dos pares de bases 319 e 182, relativos ao DNA cromossomal e segmento 16S do RNAr	<b>Bacteriologia:</b> PCR e IHQ: semelhanças entre organismos encontrados e aqueles associados a EP em diversas outras espécies. Bactérias (0,23-0,32 por 1,7µm), parede celular dupla, livres no citoplasma apical de células parasitadas, sem grandes alterações (presença de microvilosidades). Apontam relação com citoesqueleto apical ou necessidade nutricional como razão da localização da bactéria. Não foi observado flagelo polar.	A lenta progressão da doença dificulta, mesmo que não existissem casos no rebanho de origem, afirmar se animais obtiveram a infecção antes da introdução ou quanto tempo após a mesma, quando foram expostos à cama suja dos animais da granja.
Schauber et al., 1998	Associa agravamento de quadro de EPH em coelhos com co-infecção por <i>E. coli</i> enteropatogênica e <i>Li</i> .	Acometimento de coelhos Nova Zelândia brancos de 24 meses, com taxas atípicas de morbidade e mortalidade em uma granja com 570 animais.	<b>Clínica:</b> Diarréia aguda, desidratação e perda de peso em coelhos de 2-4 meses de idade. <b>Necropsia:</b> Espessamento marcado do íleo e cólon e linfadenopatia mesentérica. <b>Microscopia óptica:</b> HE revelou hiperplasia das células epiteliais intestinais com blunting das vilosidades e infiltrado inflamatório moderado associado à maioria dos segmentos alterados. Foram visualizadas numerosas bactérias associadas à superfície das células diferenciadas, semelhantes a ECEP. WS revelou células curvadas a espiraladas intracelulares no citoplasma apical do epitélio intestinal, sugestivos de <i>Li</i> .	-	<b>Patogenia:</b> Não associa o surto a entrada de novos animais, mas ao desenvolvimento de uma suinocultura na propriedade vizinha.	A taxa de mortalidade foi de 70%, atípica em relação à Enterocolite.
Chiriboga et al., 1999	Avaliaram fezes de suínos das principais regiões produtoras no Brasil Usaram PCR.	Prevalências: 33,4% em Santa Catarina, 29,4 % Parana, 26,3 % Minas Gerais, 7,1% São Paulo em 15% das granjas	<b>Clínica:</b> 11% dos animais positivos não apresentavam quaisquer lesões de EP.	<b>PCR:</b> Usaram marcadores baseados em fragmentos de DNA de 319 Bp	-	-
Moreno et al., 1999	Avaliaram prevalência de EP em rebanhos suínos brasileiros por PCR	<i>Li</i> em 146 (15%) das 971 amostras de fezes e 50 146 (40 %) granjas.	<b>Histologia:</b> Fragmentos de 55 animais apresentavam lesões de AIS; Em 21 destes, foram observadas bactérias argirofílicas (WS)	<b>PCR:</b> A técnica demonstrou boa sensibilidade na detecção de <i>Li</i>	-	A técnica molecular (PCR) demonstrou-se mais sensível que a coloração pela prata, capaz de detectar o agente em tecidos com lesões em diferentes graus

\*Ac (anticorpos); ATB (antibioticoterapia); CAIS (Complexo adenomatose intestinal suína); E (estudo experimental); EM (Enterite necrótica); EP (Enterite proliferativa); EPH (Enterite proliferativa hemorrágica); HE (Hematoxilina-eosina); IF (Imunofluorescência); Ig (Imunoglobulinas); IP (Imunoperoxidase); IHQ (Imunohistoquímica); IR (Iléite regional); LW (Large white); ME (Microscopia eletrônica); N (infecção natural); PP (placas de Peyer); pi (pós-infecção); PCR (Polymerase chain reaction); PY (Prata de Young); WS (Warthin -Starry); ZN (Ziehl-Neelsen).

## Quadro 1. (Continuação)

Referência	Objetivo/ Métodos	Hospedeiro/ Epidemiologia	Clínica / Necropsia / Histologia	Imunohistoquímica / PCR / Sorologia / Microscopia eletrônica	Patogenia / Bacteriologia/ Tratamento	Conclusão
Moreno et al., 1999	e WS.	Apenas em 21 observou-se bactérias argirofílicas.				
Pearce et al., 1999 (N)	Relaciona manejo em granjas de suínos, qualidade da fibra alimentar, prevalência de helmintos e <i>Li</i> , avaliada por PCR de amostras fecais. 10 amostras de cada faixa etária por granja. Para demais: coletas por grupos; questionário para proprietários, McMaster, Colorimetria.	Foram selecionadas 25 granjas inglesas, <i>in-door</i> ou <i>out-door</i> ; fezes coletadas de animais em crescimento e em terminação. <i>Li</i> foi detectada em 15% das propriedades avaliadas (3/25)	-	-	<b>Patogenia:</b> Correlação significativa entre níveis de fibras das dietas dos animais em crescimento e prevalência de <i>Trichuris</i> . Além disso, há forte relação entre quantidade de suínos positivos para <i>Li</i> e a quantidade de ovos de <i>Trichuris</i> , tanto em crescimento quanto em terminação. Helmintos estimulam a resposta imune por linfócitos T helper tipo 2, com produção de IL-4, IL-5 e IL-10 (Urban et al., 1992), enquanto <i>Li</i> estimula Th1, que produz IFN e TNF (Moll, 1996). Assim, citocinas produzidas polarizam a resposta imune na direção de Th1 (resposta primariamente celular) ou Th2 (humoral), levando a inibição mútua de cada subtipo, mas faltam novos dados para se esclarecer tais hipóteses.	Afirmam que apesar da grande quantidade de fatores que interferem nas avaliações, as associações encontradas são significativas e que o controle sanitário e dos níveis de fibras na alimentação tem efeitos positivos significativos na redução da incidência de EP.
Jensen et al., 2000	Avaliaram as tonsilas de suínos como sítio extraintestinal de <i>Li</i> . Avaliam intestinos e tonsilas de 55 suínos (Nested PCR) (Moller et al., 1998), IHQ por IF (Jensen et al., 1997).	55 suínos (6 controles, 17 com lesões de EP e 32 infectados experimentalmente. Doença mais prevalente em suínos de 10-20 semanas. Infectados podem liberar <i>Li</i> por longos períodos.	<b>Clínica:</b> Suínos infectados experimentalmente apresentaram diarreia. <b>Necropsia:</b> As lesões típicas de EPH em 4 animais, EN severa em 9 e AIS em 4. Não foram observadas alterações extraintestinais em nenhum animal examinado.	<b>PCR:</b> Os 32 animais previamente positivos para <i>Li</i> sem lesões intestinais e as bactérias não foram detectadas pelo PCR, o mesmo ocorreu nas tonsilas. Apesar de positivas para <i>Li</i> pelo PCR, as tonsilas de dois destes animais não apresentavam lesões microscópicas e <i>Li</i> não foi visualizada. 13 animais com lesões mais severas (EPH e EN): tonsilas distendidas com maiores quantidades de debris e reações celulares, com quantidades expressivas de macrófagos com grânulos citoplasmáticos. Todas estas amostras foram positivas (PCR e IHQ). Não visualizaram lesões nem colônias bacterianas associadas a outros agentes.	<b>Patogenia:</b> O estudo demonstrou relação entre a detecção de <i>Li</i> em tonsila e o grau de lesão intestinal. Além disso, a presença nas tonsilas pode dever-se à retenção de bactérias ingeridas ou oriundas dos intestinos por lesões que causem bacteremia. Como não foram observados sinais de infecção ou proliferação bacteriana, acredita-se que a tonsila seja apenas um local de captação e degradação das bactérias, sem importância da patogênese de EP. Supostamente é transmitida pela ingestão de fezes contaminadas.	Há necessidade de mais estudos sobre sua epidemiologia. Animais positivos pela técnica de PCR não apresentavam, em suas tonsilas, lesões associadas à infecção, nem <i>Li</i> . As técnicas usadas não avaliam a viabilidade das bactérias detectadas
Kim et al., 2000 Coréia (N)	Avaliaram cortes de intestino de suínos com EP pelos métodos de IHQ, PCR	-	<b>Histologia:</b> Marcado espessamento da mucosa com hiperplasia do epitélio das criptas e vilosidades, caracterizada por proliferação das células epiteliais colunares, pseudo-estratificadas, que se apresentavam hiper Cromáticas. Crip-tas alongadas ramificadas e sobrepostas. Índice mitótico do epitélio das criptas	-	-	-

\*Ac (anticorpos); ATB (antibioticoterapia); CAIS (Complexo adenomatose intestinal suína); E (estudo experimental); EM (Enterite necrótica); EP (Enterite proliferativa); EPH (Enterite proliferativa hemorrágica); HE (Hematoxilina-eosina); IF (Imunofluorescência); Ig (Imunoglobulinas); IP (Imunoperoxidase); IHQ (Imunohistoquímica); IR (Íleite regional); LW (Large white); ME (Microscopia eletrônica); N (infecção natural); PP (placas de Peyer); pi (pós-infecção); PCR (Polymerase chain reaction); PY (Prata de Young); WS (Warthin-Starry); ZN (Ziehl-Neelsen).

## Quadro 1 (Continuação)

Referência	Objetivo/ Métodos	Hospedeiro / Epidemiologia	Clínica / Necropsia / Histologia	Imunohistoquímica / PCR Sorologia / ME	Patogenia / Bacteriologia/ Tratamento	Conclusão
Kim et al., 2000 (cont.)	e WS. A partir de material fixado em parafina mantido em formol 10% por 1-2 dias	-	marcadamente aumentado. WS identificou bactérias alongadas argirofílicas, levemente curvadas no citoplasma apical dos enterócitos que delimitavam as criptas e vilosidades hiperplásicas de todos os 5 porcos. WS e IHQ apresentam a mesma sensibilidade na detecção de <i>Li</i> , mas WS tem menor especificidade pois outros organismos podem ter morfologia semelhante.	-	-	-
Smith et al., 2000	Avaliam a susceptibilidade de ratos saudáveis à infecção por <i>Li</i> e o papel do IFN- $\gamma$ na patogênese da EP HE e IHQ (IPI) com soro policlonal de coelho.	Ratos saudáveis (S129) e deficientes em receptores para IFN- $\gamma$ (IFN- $\gamma$ -), com 47 a 62 dias de vi-da.	<b>Clínica:</b> Perda de peso significativa nos animais IFN- $\gamma$ -, principalmente após 14 <sup>o</sup> dia pi; perdas até a quinta semana. <b>Necropsia:</b> Observaram espessamento intestinal em todos os animais infectados, mas diferente de outras espécies, as lesões foram mais expressivas em cólon, apesar de terem ocorrido também em íleo. Hemorragia de mucosa em um animal IFN- $\gamma$ -. <b>Histologia:</b> Proporção de criptas infectadas no íleo e cólon determinada para avaliar extensão da infecção. Conta-ram proporção de criptas infectadas (e/ou hiperplásicas). Bactérias intracelulares típicas associadas à hiperplasia da mucosa de íleo e cólon de todos os ratos com intestino au-mentado. Tanto S129 quanto IFN- $\gamma$ - tinham infecção, bem mais extensa nos últimos. Não detectaram bactérias em linfonodos mesentéricos, fígado e baço.	-	<b>Patogenia:</b> S129: não detectam bactérias no 21 <sup>o</sup> dia pi (IHQ), proporção de criptas infectadas no grupo IFN- no cólon foi 10, 60, 69 e 40% - dias 14 ao 35. Íleo: 10, 5, 44 e 0%. 1 severamente infectado, com 100% das criptas infectadas. Tipo selvagem: <i>Li</i> detectável coincide com resposta sorológica 1 <sup>ma</sup> aos principais Ac de superfície; a resolução da infecção, coincidiria com desenvolvimento de resposta imune, mas necessita mais estudos. O IFN- $\gamma$ -, outros efetores, atua na fase inicial de infecção, no controle da infecção epitelial. Ratos IFN- $\gamma$ - tem maior susceptibilidade a infecção, que não se resolveu espontaneamente. IFN- $\gamma$ - tem vários mecanismos de ação: pode controlar <i>Li</i> atuando diretamente sobre células epiteliais (mecanismos imunomediados? Combinação de meios?). Ratos selvagens: infiltrados linfocitários massivos, ausentes nos IFN- $\gamma$ -. Dependendo do processo, IFN- $\gamma$ - pode estimular hiperplasia ou inflamação.	Os achados histológicos eram típicos (bactérias intracelulares e hiperplasia das criptas infectadas), infiltrados celulares nestas criptas infectadas e hiperplásicas. Apesar de aceito que quadros brandos de EP cursam sem infiltrado extenso, isso pode ocorrer em outros animais. Como experimental em porcos, resolve 2 semanas após início dos sintomas. Cólon por diferenças fisiológicas ou imunológicas, de microbiota, presença de receptores bacterianos específicos – isso pode explicar predominância deste local como sítio de infecção; apesar da diferença nas apresentações patológicas entre <i>Li</i> e outras bactérias intracelulares, parece que IFN- $\gamma$ - é importante no controle por mecanismo e do parasito ainda devem ser determinados. Fatores do hospedeiro
Suh et al., 2000	Desenvolvem método de PCR sem necessidade de reamplificação do material genético como no Nested PCR e outras. One step PCR	17 suínos oriundos de matadouros com lesões sugestivas de EP.	<b>Histologia:</b> Fizeram avaliação de 17 suínos com hiperplasia intestinal sugestiva de EP. O aspecto microscópico foi semelhante ao já descrito, além do preenchimento das criptas com células inflamatórias. A confirmação de EP pelas técnicas tradicionais ocorreu em 13/17 animais.	<b>PCR:</b> detecção de <i>Li</i> e de outros agentes. 15/17 amostras foram positivas ao PCR; um animal foi negativo nas amostras intestinais e fecais.	-	O número de amplificações é um importante fator na realização do PCR e na valiação da sua sensibilidade. Acurácia do PCR foi de 94,1% nos fragmentos intestinais e 88,2% em amostras de fezes e 76,4% pelas técnicas tradicionais. Considera a observação de alterações macroscópicas como sensível, mas não específica para detecção de AIS.
Segalés et al., 2001	1 <sup>a</sup> descrição de enterite granulomatosa com linfadenite mesentérica	Dois suínos ibéricos oriundos de duas granjas (terminação) no sudoeste da Es-	<b>Clínica:</b> Diarréia pastosa a líquida, verde-amarelada; retardo de crescimento, desidratação e morte. <b>Necropsia:</b> Nos dois surtos, observou-se espessamento das paredes do íleo e cólon, além da colite necrotizante. 1 <sup>a</sup> granja: animais com aumento de linfonodos mesentéricos e in-	-	<b>Patogenia:</b> <i>Li</i> fortemente associada a células gigantes e macrófagos em PP e linfonodos, sem outros agentes ou corpos estranhos – indica potencial da bactéria em induzir inflamação granulomatosa, porém	Associam infecção por <i>Li</i> e as lesões proliferativas características de EP e processo inflamatório granulomatoso, mas não descartam a possibilidade de co-infecções por agentes não detectados.

\*Ac (anticorpos); ATB (antibioticoterapia); CAIS (Complexo adenomatose intestinal suína); E (estudo experimental); EM (Enterite necrótica); EP (Enterite proliferativa); EPH (Enterite proliferativa hemorrágica); HE (Hematoxilina-eosina); IF (Imunofluorescência); Ig (Imunoglobulinas); IP (Imunoperoxidase); IHQ (Imunohistoquímica); IR (Íleite regional); LW (Large white); ME (Microscopia eletrônica); N (infecção natural); PP (placas de Peyer); pi (pós-infecção); PCR (Polymerase chain reaction); PY (Prata de Young); WS (Warthin -Starry); ZN (Ziehl-Neelsen).

## Quadro 1 (Continuação)

Referência	Objetivo/ Métodos	Hospedeiro / Epidemiologia	Clínica / Necropsia / Histologia	Imunohistoquímica / PCR / Sorologia / Microscopia eletrônica	Patogenia / Bacteriologia/ Tratamento	Conclusão
Segal et al., 2001 (cont.)	em suínos.	panha. 1ª: 450 fêmeas, grupo de 2 meses apresentou 15% de morbidade (106/103) e 85,8% de letalidade (91/103). Na 2ª, 10,7% morbidade (32/300), dos quais 4 morreram (12,5%).	inguinais e espessamento da parede do ceco. <b>Histologia:</b> Intensa hiperplasia epitelial de criptas ileais e cecais, poucas céls caliciformes, muitas criptas dilatadas com muco e células inflamatórias degeneradas. Depleção de linfócitos em PP e linfonodos mesentéricos, com inflamação granulomatosa intensa com células gigantes e neutrofilos. Mucosa ileal: necrose, hemorragia e exsudação fibrinosa. PP e própria infiltrado; em um animal: vilosidades menores e espessas, inflamação mista na mucosa infiltrado linfoplasmocitário (AIS).	-	há a possibilidade de outro agente (não-detectado) estar envolvido. Espécie só passou a ser manejada de forma semi-intensiva nos últimos 5 anos, o que pode estar associado a semelhanças de quadros clínicos associados aos suínos tradicionais.	-
Steger et al., 2001	Avaliação de fatores de risco para <i>Li</i> , <i>Brachyspira hyodysenteriae</i> , <i>Serpulina</i> , <i>B. intermedia</i> , <i>B. innocens</i> , <i>B. patogênicas</i> (96 <i>pilosicoli</i> , <i>E.coli</i> )	Fezes de 20 suínos (30-50Kg) de cada granja. Tamanho do plantel e uso de galpões sem descanso (2 meses) correlacionados a maiores taxas de infecção ( <i>Li</i> ); Aliamentos feitos em casa associados a maiores taxas (93,7%).	-	-	<b>Tratamento:</b> Não uso de ATB profilático não foi associado a diferentes taxas de infecção por <i>Li</i> .	<i>Li</i> está amplamente distribuída entre rebanhos da Dinamarca, presente em 93,7% dos rebanhos examinados. Rações úmidas são normalmente associadas a diarreias, mas não foi observado isso neste estudo, quando as rações úmidas (preparadas em casa) são considerados protectivos.
Driedmeier et al., 2002	Testam associação de HE, WS e Alcian Blue para avaliação de EP.	Avaliaram 663 fragmentos intestinais de suínos, obtidos em abatedouros.	<b>Histologia:</b> 11 tinham lesões de EP – quantidade diminuída de células caliciformes, proliferação das células epiteliais e a presença de bactérias argirofílicas.	-	-	A associação de técnicas mostrou-se eficaz para a evidencição das bactérias e, simultaneamente, na avaliação das alterações teciduais.
Guedes et al., 2002a	Suínos (5 semanas), infectados, acompanhamento clínico (7º, 14º e 28º dias pi), sorologia(0,28 (sacrifício). IP, PCR (fêzes) e IHQ, HE e WS de cortes intestinais	40 suínos de 5 semanas, peso de 9 a 13,6Kg.	<b>Clínica:</b> Sem diarreia (1), semi-sólidas (2), aquosa (3), fezes com sangue, moles ou não (4), profusas com sangue evidente/enegrecidas (5). Estado geral: normal (1); leve a moderadamente deprimido (2); 2 e em decúbito (3); Sinais mais evidentes no 21º e 28º dias pi, fracos no 14º. Diarreia e pobre desenvolvimento. Início: diarreia (7º dia pi) e sinais mais evidentes na 2ª semana, pico na 3ª. Sinais clínicos em menos de 75%. <b>Necropsia:</b> Lesões intestinais: normal (0), edema leve, hiperemia do mesentério e paredes (1); I e mucosa corrugada (2); Edema/hiperemia intensos e inflamação diftérica (EN) (3); Edema/hiperemia moderado a intensos no mesentério, paredes intestinais, mucosa espessada, corru-	<b>Sorologia:</b> Compara IFA em cultivo e em lâmina. Correlação de 94,4%; entre macro e sorologia (80%), sem relação com intensidade.	<b>Patogenia:</b> Como é intracelular, envolve resposta de IgA (mucosa local e resposta celular). Até então, IgG relacionado a exposição prévia. Soroconversão observada (90%) é maior que a esperada à campo.	Apresenta interessante sistema de graduação das alterações clínico-patológicas de animais com EP. Consideram a detecção de diarreia à campo como método de avaliação ineficaz, devido a subestimar as taxas de infecção por EP, uma vez que nem todos os animais apresentam sinais clínicos, e devido a inespecificidade. A avaliação é um bom método diagnóstico para EP quando as lesões intestinais são evidentes.

\*Ac (anticorpos); ATB (antibioticoterapia); CAIS (Complexo adenomatose intestinal suína); E (estudo experimental); EM (Enterite necrótica); EP (Enterite proliferativa); EPH (Enterite proliferativa hemorrágica); HE (Hematoxilina-eosina); IF (Imunofluorescência); Ig (Imunoglobulinas); IP (Imunoperoxidase); IHQ (Imunohistoquímica); IR (Iléite regional); LW (Large white); ME (Microscopia eletrônica); N (infecção natural); PP (placas de Peyer); pi (pós-infecção); PCR (Polymerase chain reaction); PY (Prata de Young); WS (Warthin-Starry); ZN (Ziehl-Neelsen).

### Quadro 1 (Continuação)

Referência	Objetivo/ Métodos	Hospedeiro / Epidemiologia	Clínica / Necropsia / Histologia	Imunohistoquímica / PCR / Sorologia / Microscopia eletrônica	Patogenia / Bacteriologia/ Tratamento	Conclusão
Guedes et al., 2002a (cont.)	-	-	gada, coágulos no lúmen. <b>Histologia:</b> HE restrito a diagnóstico onde há proliferação evidente de enterócitos, em casos moderados a severos de EP. WS não é específica para <i>Li</i> , exceto quando cora bactérias no pólo apical de enterócitos crípticos. Neste estudo, a resolução das lesões foi relacionada a baixa positividade de HE e WS.	-	-	-
Guedes et al., 2002b	Avaliação de Ac para <i>Li</i> em fêmeas após surto de EPH. Avaliaram Ac maternos, soroconversão dos filhotes e compararam com a liberação do agente nas fezes.	-	<b>Clínica:</b> quadros superagudos (12h) a agudos, diarreia com sangue leve. Todos (70-80 dias após chegada das fêmeas - 230, 240 dias), infectados sem sinais evidentes. <b>Necropsia:</b> Mucosas muito hipocoradas e congestionadas, mesentério do intestino delgado espessado, gelatinoso e amarelado (sugerindo edema); serosa com aspecto reticulado, paredes muito espessadas e cobertas por membrana fibrino-necrótica na superfície mucosa, além de grandes coágulos no lúmen. Cólon: conteúdo pastoso, vermelho-escuro a negro. Sem outras alterações macroscópicas. <b>Histologia:</b> Hiperplasia de epitélio com desaparecimento das células caliciformes associada a hemorragia na lâmina própria em íleo e jejuno terminal.	<b>Sorologia:</b> Usaram a técnica de Imunoperoxidase em monocamada (IPMA) por 18 semanas após surto; 3 semanas após o início, 20/36 fêmeas com anti- <i>Li</i> entre 1:240 e 1:1920. Depois, n° de soropositivas caiu, mas 6 animais ainda permaneceram por 12 semanas (títulos 1:960-1: 1920 a 1ªsangria); 4 deles com sinais de EPH.	<b>Tratamento:</b> Surto persistindo por 5 semanas, antibióticos na água e na comida sem qualquer sucesso. Após confirmar EPH, administraram 100g/ton de Tilosina na alimentação e 4 mg/Kg/dia, em animais com sinais clínicos. Medicação na água com 60mg/L de Tiamulina. Refletir exposição a <i>Li</i> sem proteger. Como são intracelulares obrigatórios, não se espera ação direta do IgG, mas de IgA, atuando nas mucosas e nas respostas celulares.	Inconsistências na sorologia por ingestão de colostro e/ou baixa sensibilidade do IPMA. As reações teciduais dos diferentes tipos de Ac (IgA ou IgG), são difíceis de mensurar. Afirmam que até o momento, EPH e AIS, não poderiam ser associados ao mesmo agente.
Kyriakis et al., 2002a	Testam Doxiciclina oral em EP em suínos a campo. 288 leitões em desmame (25±2 dias) em 12 grupos de 24, machos e fêmeas: Doses: 0; 50; 125 e 250 ppm, 14 dias	EP é uma doença comum que afeta animais em todo o mundo e ocorre de forma crônica ou aguda.	<b>Clínica:</b> Histórico de AIS em animais recém-desmamados e em terminação, bem como um caso de EPH aguda em porcos adultos jovens (4-12 meses) e em terminação.	-	<b>Tratamento:</b> Doxiciclina na alimentação: abranda ou somem sinais, principalmente 250 ppm; reduz morbidade e prevalência de <i>Li</i> (PCR e IHQ) no final. 250ppm como ótima para E.P. e infecções 2 <sup>mtis</sup> .	Reforça eficácia de Tetraciclina no controle de EP. Observada EN secundária em um estágio inicial em 2 das 7 amostras positivas do grupo controle e em 1 dos 6 positivos no tratado com Doxy-50.
Kyriakis et al., 2002b	Testam Josamycina no tratamento de EP em porcos em desmame a campo. Fizeram 4 doses, 14 dias, observaram por 28	Animais eram de uma fazenda na Grécia com histórico de surto de EP, com alta prevalência de <i>Li</i> .	<b>Clínica:</b> Diversos com quadro de AIS. Um dos controles apresentou também o quadro hemorrágico.	-	<b>Tratamento:</b> Animais tratados com Josamycina: menor morbidade por ileíte, menos casos de AIS e menores níveis de <i>Li</i> intestinal: (PCR, IHQ).	Animais tratados apresentaram maiores taxas de conversão alimentar, independente da dose administrada. Não há vacina protetora

\*Ac (anticorpos); ATB (antibioticoterapia); CAIS (Complexo adenomatose intestinal suína); E (estudo experimental); EM (Enterite necrótica); EP (Enterite proliferativa); EPH (Enterite proliferativa hemorrágica); HE (Hematoxilina-eosina); IF (Imunofluorescência); Ig (Imunoglobulinas); IP (Imunoperoxidase); IHQ (Imunohistoquímica); IR (Ileíte regional); LW (Large white); ME (Microscopia eletrônica); N (infecção natural); PP (placas de Peyer); pi (pós-infecção); PCR (Polymerase chain reaction); PY (Prata de Young); WS (Warthin -Starry); ZN (Ziehl-Neelsen).

## Quadro 1 (Continuação)

Referência	Objetivo/ Métodos	Hospedeiro / Epidemiologia	Clínica / Necropsia / Histologia	Imunohistoquímica / PCR / Sorologia / Microscopia eletrônica	Patogenia / Bacteriologia/ Tratamento	Conclusão
Lax & Thomas, 2002  (revisão)	Revisa mecanismos de ação de diversos patógenos que induzem processos proliferativos.	-	-	-	<b>Patogenia:</b> <i>Li</i> invade enterócitos crípticos pouco diferenciados e em mitose e promovem sua proliferação. Essas células aumentam as criptas e substituem as células maduras. O processo se assemelha a algumas doenças humanas como D. de Crown ou colite ulcerativa. Mecanismo molecular parece não estar claro (não esclarece).	-
McCluskey et al, 2002  (E)	Detectam genes para codificação de antígenos de superfície que atuam em aderência e entrada.	Utilizaram suínos e ratos como modelos para infecção experimental.	-	<b>IHQ:</b> Utilizaram para detecção de <i>Li</i> com Ac VPM53, mas não apresentam os resultados.	<b>Bacteriologia:</b> <i>Li</i> : organismo intracelular obrigatório com ação enteropatogênica. <i>Desulfovibrio</i> (agente mais próximo pela sequência de DNA ribossomal 16S; sua caracterização molecular é muito pobre). <b>Patogenia:</b> Não se sabe mecanismo de indução da proliferação ou formas de entrar, escapar dos vacúolos, multiplicar e modular célula. Confirmam sua expressão apenas em infecção, mas isso não a (LsaA) envolve na patogênese. Observaram pequena mas notável similaridade com a família T1yA. Ao comparar aminoácidos, viram homologia com <i>Mycobacterium</i> . As proteínas poderiam conferir características associadas a patogênese da EP, acreditam estar envolvidos na colonização – aderência ou invasão.	1º estudo a caracterizar determinantes moleculares de <i>Li</i> . Afirmam que a patogênese da EP não é bem estudada e que os pontos levantados neste trabalho requerem mais estudos.
Baccaro et al., 2003  Brasil (N)	Avaliação fecal de <i>B.hyoindestinalis</i> , <i>Li</i> , <i>B. pilosicoli</i> e <i>Salmonella</i> de diversas regiões do Brasil por multiplex PCR	541 amostras de fezes diarréicas de regiões suínocultoras do Brasil. Encontraram <i>Li</i> (13%), <i>Salmonella</i> (4,8%), <i>Bh</i> (1,4%) e <i>B.pilosicoli</i> (1%)	-	-	<b>PCR:</b> Demonstraram as altas sensibilidade da técnica de Multiplex para detecção dos diversos agentes associados a enterite. Acreditam no uso futuro da técnica como promissor, devido as características acima, além do trabalho e custos gerais envolvidas.	<i>Li</i> é o agente encontrado com mais frequência em suínos com doenças entéricas nas principais regiões suínocultoras do país.
Barna & Bilkei, 2003  Croácia (N e E)	Avaliação sorológica de filhotes desafiados de fêmeas com EPH.  Acompanham da 2ª a 26ª semana, a cada 21 dias.	10 fêmeas soropositivas e 10 negativas para <i>Li</i> em rebanhos na Croácia. Resultou em 97 filhotes de soropositivos e 98 de negativos.	<b>Clínica:</b> Sem diferenças no tempo de diarreia em nenhuma das faixas etárias. <b>Histologia:</b> ZN modificado: 3/ 98 filhotes de fêmeas positivas - indica baixa pressão de infecção sobre eles.	<b>Sorologia:</b> Titulação significativa nos filhotes de mães soropositivas (1:30 a 1:60) e soronegativas (1:30 a 1:480). Proteção parcial por anticorpos maternos contra infecções longas e reinfeções. Longa positividade de filhotes de fêmeas soronegativas.	-	2002: necropsiaram 1100 suínos na Croácia – baixa prevalência de <i>Li</i> . Afirmam haver diferentes respostas sorológicas por proteção parcial dos Ac maternos contra infecções longas e reinfeções. Longa positividade de filhotes das fêmeas soronegativas. Questionam-se se essa resposta deve-se a uma prima-infecção ou por manutenção da infecção.

\*Ac (anticorpos); ATB (antibioticoterapia); CAIS (Complexo adenomatose intestinal suína); E (estudo experimental); EM (Enterite necrótica); EP (Enterite proliferativa); EPH (Enterite proliferativa hemorrágica); HE (Hematoxilina-eosina); IF (Imunofluorescência); Ig (Imunoglobulinas); IP (Imunoperoxidase); IHQ (Imunohistoquímica); IR (Ileíte regional); LW (Large white); ME (Microscopia eletrônica); N (infecção natural); PP (placas de Peyer); pi (pós-infecção); PCR (Polymerase chain reaction); PY (Prata de Young); WS (Warthin -Starry); ZN (Ziehl-Neelsen).

## Quadro 1 (Continuação)

Referência	Objetivo/ Métodos	Hospedeiro / Epidemiologia	Clínica / Necropsia / Histologia	Imunohistoquímica / PCR / Sorologia / Microscopia eletrônica	Patogenia / Bacteriologia/ Tratamento	Conclusão
Case-well et al., 2003	Efeitos do não-uso de ATB profilática (revisão)	-	-	-	-	Após banimento, cai proporção de agentes resistentes entre enterococci comensais fecais; humanos e animais têm tido custo no bem estar. Jovens em desmame: diarreia pós-desmame e infecções crônicas por <i>Li</i> persistem na Dinamarca (19,20) e na Espanha (E Marco, Comunicado pessoal). Essa infecção leva a queda do ganho de peso e aumento da mortalidade.
Dittmar et al., 2003 Suíça (N)	Descrevem achados patológicos, testam corantes, PCR e cultivos de <i>Li</i> – material oriundo de propriedades na Suíça.	Detectou <i>Li</i> em 21 porcos (7-17 semanas) de 11 propriedades em 7 regiões da Suíça	<b>Clínica:</b> 20/21 animais com sintomas sugestivos de EP. <b>Necropsia:</b> 7 tinham aumento do diâmetro do jejuno caudal e do fêo, associados a espessamento da mucosa, dobras transversais e longitudinais pronunciadas. 13 animais tinham inflamação fibrino-necrótica na mucosa e massas de detritos exsudativos no lúmen. Lesões semelhantes foram observadas na mucosa do cólon proximal de 15 / 20 animais, os linfonodos mesentéricos estavam hiperplásicos. <b>Histologia:</b> Hipertrofia das criptas do fêo e jejuno caudal; hiperplasia com ramificação, degeneração da mucosa com necrose superficial e profunda; criptas alongadas, aumentadas, delimitadas por muitas células epiteliais imaturas. Células caliciformes ausentes nessas áreas. Conteúdo fibrino-necrótico, necrose coagulativa difusa da mucosa, hiperplasia da mucosa, fusão das vilosidades e atrofia detectadas no fêo. N <sup>as</sup> bactérias alongadas, curvadas, pequenas, coradas pelo WS e ZN em todos com lesões macroscópicas evidentes em fêo. Um porco as tinha em fêo e cólon, com exsudato amarronzado a amarelado cobrindo a mucosa, sem qualquer sinal de espessamento - tinha lesões histológicas características e n <sup>as</sup> bactérias.	-	<b>Bacteriologia:</b> Testam cultivo de <i>Li</i> em meio celular IEC 18. Os animais foram selecionados pelo achado de numerosas bactérias em ‘forma de vírgula’ no apice de enterócitos. Não foram detectadas bactérias semelhantes a <i>Li</i> nos meios testados	Caracterizam quadros de EP em suínos em diferentes regiões da Suíça. Acreditam que o não-desenvolvimento de <i>Li</i> nos meios de cultivos devam-se mais a falhas técnicas e que deve-se insistir nos métodos preconizados.
Guedes & Gebhart, 2003 Canadá (E)	Avaliação da liberação de bactérias nas fezes e resposta humoral a infecção com cepa patogênica e vacinal atenuada	Usaram 24 leitões de 5 semanas (9 a 13,6 Kg), s/ histórico de EP.	<b>Clínica:</b> A maioria dos animais que receberam cepa patogênica tiveram diarreia persistente 7 a 28 dias após inoculação, um porco teve diarreia sanguinolenta aos 19 dias. <b>Necropsia e histologia:</b> Não observadas alterações significativas em suínos 13 dias após a exposição a cepa patogênica.	-	<b>Tratamento:</b> Testam vacina com <i>Li</i> atenuada. Inocularam outro com cepa patogênica <b>Patogenia:</b> Respostas imunes humoral e celular inicialmente detectadas 9 a 14 dias após infecção em porcos desafiados com a cepa patogênica e 4 a 5 semanas em porcos expostos a vacinal. Em ambos os grupos, respostas são ainda detectadas por 13 semanas. Antes da infecção, examinou-se Ac e IFN-. A resposta foi muito mais intensa nos animais expostos a cepa patogênica que naqueles expostos à vacinal.	Porcos do grupo vacinal tiveram liberação de <i>Li</i> mais tardia e a titulação posterior de IgG foi expressivamente menor. Explicam isso pelas diferenças de concentrações do agente, na via de administração e na patogenicidade de cada amostra. Mas os grupos vacinados também se infectaram.

\*Ac (anticorpos); ATB (antibioticoterapia); CAIS (Complexo adenomatose intestinal suína); E (estudo experimental); EM (Enterite necrótica); EP (Enterite proliferativa); EPH (Enterite proliferativa hemorrágica); HE (Hematoxilina-eosina); IF (Imunofluorescência); Ig (Imunoglobulinas); IP (Imunoperoxidase); IHQ (Imunohistoquímica); IR (Ileíte regional); LW (Large white); ME (Microscopia eletrônica); N (infecção natural); PP (placas de Peyer); pi (pós-infecção); PCR (Polymerase chain reaction); PY (Prata de Young); WS (Warthin -Starry); ZN (Ziehl-Neelsen).

## Quadro 1 (Continuação)

Referência	Objetivo/ Métodos	Hospedeiro / Epidemiologia	Clínica / Necropsia / Histologia	Imunohistoquímica / PCR / Sorologia / Microscopia eletrônica	Patogenia / Bacteriologia/ Tratamento	Conclusão
Jacobson et al., 2003	Relaciona o efeito de diferentes condições de manejo na prevalência de patógenos associados a enterites suína por achados patológicos	Animais de 2 regiões da Suécia. 2 rebanhos de bom desempenho e 5 ruins.	<b>Clínica:</b> Manejo ruim leva a retardo de crescimento, mas sem diarreia frequente. Compara pesos dos animais com diarreia a 2 dias, 3 controles (pobre manejo) e 3 controles (bom): estes tinham o dobro, mesmo mais novos. <b>Necropsia:</b> Controle: fezes moles a aquosas, sem lesões intestinais. 5 com espessamento leve na porção final do intestino delgado, mas sem proliferação evidente. Casos: conteúdo aquoso (17); hemorrágico (17). Lesões macro (21), mucosa espessada jejuno terminal, íleo, ceco e cólon proximal. E.N, hemorragias, pseudomembranas no íleo, ceco e cólon (19), mucosa 'lustrosa' (3). <b>Histologia:</b> 2/4 suínos com hiperplasia epitelial críptica, com infiltrado de neutrófilos. Reação restrita ao epitélio superficial; alterações mínimas na lâmina própria. Aos 14 dias, hiperplasia evidente a macroscopia e formação de abscessos intraepiteliais; 21 dias, resolução da resposta hiperplásica e reaparecimento de células calciformes no interior das criptas. Depois retorna a morfologia, após hiperplasia e secreção das calciformes.	-	<b>Patogenia:</b> Infecção mista por <i>B. pilosicoli</i> e <i>Li</i> têm risco maior de desenvolver doença clínica, uma vez que o dano intestinal vai ser provavelmente mais extenso.	<i>Li</i> e <i>B. pilosicoli</i> são os agentes mais envolvidos nas doenças entéricas de porcos em crescimento na Suécia. Apenas estas duas bactérias foram relacionadas a sintomas clínicos neste estudo, mas suas infecções podem ser assintomáticas.
MacIntyre et al., 2003	Avaliação da resposta imune local em casos de EP. Inoculação, sacrifício periódico do 3º ao 42º dias pi e IHQ para diversos marcadores de células inflamatórias.	A EP é uma doença entérica transmissível e economicamente importante e é a principal causa de perda de peso e mortalidade em suínos. 28 suínos de 7 semanas negativos para várias doenças usados para infecção experimental.	<b>Clínica:</b> Poucos animais manifestaram sinais clínicos, 2 apresentaram diarreia hemorrágica e foram sacrificados no 13º e 14º dias pi. A perda no ganho do peso não foi significativa. <b>Necropsia:</b> Lesões inespecíficas na maioria dos suínos com sinais de hemorragia extraluminal no 14º dia pi – um animal apresentou aumento de tamanho dos mesentéricos; Espessamento do íleo terminal aparente em um porco aos 42 dias <b>Histologia:</b> No 7º dia pi, 2 dos 4 suínos apresentaram hiperplasia em íleo, com infiltrado neutrofílico entre as células epiteliais crípticas. A reação inflamatória tinha como alvo os compartimentos intracelulares e havia alterações mínimas na lâmina própria. No 14º dia pi, a hiperplasia críptica era extensa e havia abscessos intraepiteliais e crípticos. Depois, parece haver processo de regressão espontânea das lesões, com retorno das células crípticas à sua morfologia normal, após processo de hiperplasia das células calciformes e hipersecreção.	-	<b>Sorologia:</b> Usaram previamente a técnica nos animais para avaliar se eram negativos <b>Patogenia:</b> Pico de infecção no 14º dia pi (15/28 animais), tanto entre criptas como nelas; bactérias saem ou rompem enterócitos (aglomerados apicais sugerem 2ª opção); redução de linfócitos T CD 3+ associados a enterócitos das vilosidades diferente de outros estudos (aumento no 14º dia pi) e seria reflexo da queda de CD 8+ no mesmo sítio. Não reduz suficiente os linfócitos T CD8+ citolíticos (respondem a Ag apresentados por MHC-I) para prejudicar resposta a microorganismos intracelulares. Caem linfócitos B, mesmo com aumento de IgA superficial. Enterócitos suínos não expressam MHC-II. Os linfócitos relativos a ele ficam no meio das vilosidades e CD8, sob membrana basal. Macrófagos ativado mais frequentes nas criptas hiperplásicas, provavelmente por quimiocinas; muitos macrófagos podem ser associados a hemorragia, pois muitas citocinas causam aumento da permeabilidade vascular.	Tentaram avaliar E-caderina, porém a resposta foi tão variada que afirmam haver a necessidade de mais estudos. Não se sabe se grande quantidade de <i>Li</i> no interior dos macrófagos deve-se a multiplicação daqueles ou capacidade fagocítica destes. Associa-se EP a <i>Li</i> , já que há redução de linfócitos T CD 8 e linfócitos B.

\*Ac (anticorpos); ATB (antibioticoterapia); CAIS (Complexo adenomatose intestinal suína); E (estudo experimental); EM (Enterite necrótica); EP (Enterite proliferativa); EPH (Enterite proliferativa hemorrágica); HE (Hematoxilina-eosina); IF (Imunofluorescência); Ig (Imunoglobulinas); IP (Imunoperoxidase); IHQ (Imunohistoquímica); IR (Íleo regional); LW (Large white); ME (Microscopia eletrônica); N (infecção natural); PP (placas de Peyer); pi (pós-infecção); PCR (Polymerase chain reaction); PY (Prata de Young); WS (Warthin -Starry); ZN (Ziehl-Neelsen).



### 3.2 Animais

Sete suínos (**Quadro 2**), com idades entre 45 dias e 8 meses, de ambos os sexos, provenientes dos municípios de Petrópolis, Seropédica e Rio de Janeiro (Campo Grande) e 24 coelhos (**Quadro 3**),

#### Quadro 1. (Continuação)

Referência	Objetivo/ Hospedeiro/ Animais	Clinica / Necropsia / Histologia	Imunohistoquímica / PCR / Sorologia	Patogenia / Bacteriologia/ Tratamento	Conclusão
Sonne et al., 2003	Relatam surto de EP em granja em 1987 e 1989. Mortalidade em 62% dos animais. Submetidos a exames bacteriológico e, em 23 de março de 1987, uma porca adulta, doente, foi enviada para acompanhamento clínico; após 7 dias (em 30 de março) o animal teve alta.	Clinica: Diarréia, apatia, desidratação e morte aos 40 dias de idade.		Tratamento: Vários antibióticos foram utilizados sem eficácia.	Na origem do surto, há um possível envolvimento de fômites contaminados por fezes de suínos de uma granja próxima
Brasil (N) Tomanova et al., 2003	Análises de animais silvestres das florestas Eslovacas	194 Veados vermelhos ( <i>Cervus elaphus</i> ), 46 Castores ( <i>Castor fiber</i> ), 31 raposas ( <i>Urocyon v. vulpes</i> )		PCR: A comparação de <i>Li</i> encontrada nas amostras de porcos, raposas e lobos leão homologia de 99%	O comprimento dos produtos do nested PCR das amostras fecais corresponde ao de <i>Li</i> em porcos.

#### Quadro 2. Suínos encaminhados ao PSA/Embrapa/UFRRJ para diagnóstico anátomo-patológico.

Suínos	Referência SAP	Data	Município
1	24187	19/03/1987	Petrópolis
2	24189	19/03/1987	Petrópolis
3	24202	11/04/1987	Petrópolis
4	24221	15/05/1987	Seropédica
5	24227	26/05/1987	Rio de Janeiro (Rio da Prata, Campo Grande)
6	24261	13/07/1987	Rio de Janeiro (Rio da Prata, Campo Grande)
7	24266	14/07/1987	Rio de Janeiro (Rio da Prata, Campo Grande)

**Quando 3. Coelhos encaminhados ao PSAUFRRJ para diagnóstico anátomo-patológico.**

<b>Coelhos</b>	<b>Referência SAP</b>	<b>Data</b>	<b>Município</b>
1	24671	19/10/1988	Mendes
2	24672	19/10/1988	Mendes
3	24673	19/10/1988	Mendes
4	24696	22/03/1989	Mendes
5	24697	22/03/1989	Mendes
6	24699	01/04/1989	Mendes
7	24700	01/04/1989	Mendes
8	24701	01/04/1989	Mendes
9	24702	01/04/1989	Mendes
10	24705	13/04/1989	Mendes
11	24706	16/04/1989	Mendes
12	24708	24/04/1989	Mendes
13	24709	24/04/1989	Mendes
14	24720	13/06/1989	Mendes
15	24721	13/06/1989	Mendes
16	24732	14/08/1989	Mendes
17	24733	15/08/1989	Mendes
18	24734	15/08/1989	Mendes
19	24737	18/08/1989	Mendes
20	24739	06/10/1989	Mendes
21	24742	06/10/1989	Mendes
22	24768	11/12/1989	Mendes
23	24769	11/12/1989	Mendes
24	24770	11/12/1989	Mendes

### 3.3 Procedimento

#### 3.3.1 Exame clínico

A porca enviada viva foi mantida em uma baia individual de alvenaria, com piso de cimento, medindo 2 x 2m, com bebedouro e comedouro. Recebeu ração comercial, duas vezes ao dia e água à vontade. Diariamente o animal foi avaliado com relação ao seu comportamento geral, apetite, fezes, bem como, suas frequências cardíaca, respiratória e temperatura retal.

Os demais porcos e coelhos foram enviados mortos.

#### 3.3.2 Necropsia

Os animais acima listados foram submetidos à necropsia (alguns foram eutanasiados *in extremis*) e fragmentos de diversos órgãos, principalmente, aqueles que apresentavam alterações, foram clivados em porções significativas com, no máximo, 0,5 cm de espessura e fixados em formol a 10%.

#### 3.3.3 Histopatologia

Após a fixação em formol a 10%, os fragmentos de órgãos dos suínos e coelhos foram desidratados em álcool etílico absoluto, tratados com xilol e depois embebidos e incluídos em parafina, cortados a 3-5 micrômetros, corados pela Hematoxilina & Eosina (HE), para serem analisados posteriormente. A coloração especial pelo Warthin-Starry também foi realizada em cópias de lâminas de suínos e coelhos, não-coradas pela HE.

As seguintes análises foram realizadas:

- Avaliação da presença e intensidade de lesões indicativas de EP;
- Pesquisa de outros processos patológicos (secundários ou não);
- Caracterização geral do processo inflamatório (grau, tipos celulares predominantes, distribuição e reação tecidual);
- Classificação do quadro clínico-patológico em AIS, IR, EPH e EN (ver 2.4 Aspectos Clínico-Patológicos).

#### 3.3.5 Imunoistoquímica (IHQ)

A técnica de IHQ foi utilizada para a detecção de *Li* nos cortes de intestino e de linfonodos mesentéricos dos suínos e coelhos com lesões indicativas de EP. A técnica utilizada baseou-se na aplicação de anticorpos anti-*Li*, por método adaptado pelo Departamento de Patologia da UFRGS, apresentado a seguir (baseado no trabalho de Guedes e colaboradores, 2002).

1. Desparafinar: 2 passagens por xilol (puro) por 15 minutos cada.
2. Hidratar em álcool 100% por 3 minutos.
3. Hidratar em álcool 96% por 3 minutos.
4. Hidratar em álcool 70% por 3 minutos.
5. Inativar a peroxidase endógena com solução de H<sub>2</sub>O<sub>2</sub> a 3% em PBS (20 minutos)
6. Lavar em água destilada por 3 minutos.
7. Recuperação antigênica com proteinase K diluída com PBS (1:200) por 10 minutos a 37<sup>o</sup>C.
8. Lavar em água destilada por 3 minutos.
9. Bloquear marcação inespecífica com leite desnatado (5%) por 15 minutos.
10. Lavar as lâminas em PBS tween 20, pH 7.6 por 5 minutos
11. Incubar as lâminas com anticorpo policlonal (1/30000 em PBS), a 37<sup>o</sup>C, por 1 hora.

12. Lavar com água destilada por 5 minutos.
13. Incubar as lâminas com Estreptavidina – biotina – HPR ( DAKO LSAB2 Kit) em temperatura ambiente 25 minutos cada.
14. Lavar com água destilada por 5 minutos.
15. Revelar com DAB (0,6 ml de DAB, 0,4ml de PBS e 25 microlitros de H<sub>2</sub>O<sub>2</sub>).
16. Lavar com água destilada por 5 minutos.
17. Contra-corar com hematoxilina.
18. Lavar com água destilada por 3 minutos.
19. Desidratar as lâminas em álcool 90%.
20. Desidratar as lâminas em álcool 100%.
21. Desidratar as lâminas em álcool 100%.
22. Clarificar: 2 passagens em em xilol (3 minutos).
23. Montar as lâminas com lamínulas usando Entellan®.

### 3.3.6 Microscopia eletrônica

Fragmentos de fígado dos suínos foram fixados em formol a 10%, lavados com buffer de sucrose a 5% (30 minutos x 3) a 4 °C, pós-fixados com tetróxido de ósmio 1% (2 horas) a 4 °C, desidratados em álcool (50, 70, 80, 90, 95 e 100% por 10 minutos) a 4 °C e acetona (temperatura ambiente), infiltrados com resina (1:1 e 1:2 por 90 minutos em temperatura ambiente) e polimerizados com resina pura (3 passagens de 12 horas nas temperaturas de 35, 45 e 60°C). Exame realizado em microscópio Zeiss Varion 10.

### 3.3.7 Bacteriologia

Os fragmentos de órgãos e conteúdos estomacal e intestinal de 5 suínos e 5 coelhos (**Quadro 4**) foram inoculados e incubados por 96 horas em meio de Neil. As amostras foram semeadas em placas de Petri com conteúdo caldo coração/cérebro+ágar+sangue+antibióticos (bacitracina 15 unidades/ml, novobiocina 5 unidades/ml e sulfato de polimixina 1 unidade/ml), incubadas à 36°C, por 96 horas, sob condição atmosférica de microaerofilia, gerada pós mistura gasosa composta de 10,0% CO<sub>2</sub>, 5,0% de O<sub>2</sub> e 85,0% de nitrogênio (balanço). Usaram-se diversos meios de cultivo líquido (caldo brucella, caldo tripticase), semi-sólidos (tiol, tioglicolato – 0,3 ágar) e sólidos (tiol, tripticase – 0,5 ágar), em tubos e placas na tentativa do isolamento final do agente.

**Quadro 4. Órgãos de animais enviados para exame bacteriológico**

<b>Animal - SAP</b>	<b>Órgãos</b>	<b>Apresentação do material</b>	<b>Data</b>
Feto da porca SAP - 24187	Pulmão, placenta	Refrigerado	20/03/1987
Feto da porca SAP - 24189	Pulmão, conteúdo estomacal e placenta	Refrigerado	20/03/1987
Suíno – SAP - 20202	Intestino delgado, grosso, fezes	Refrigerado	12/04/1987
Suíno – SAP - 24221	Fígado, baço, intestino	Refrigerado	15/05/1987
Suíno – SAP - 24266	Fígado, baço, intestino	Refrigerado	14/07/1987
Coelho – SAP - 24672	Intestino	Refrigerado	19/10/1988
Coelho – SAP - 24673	Intestino	Refrigerado	19/10/1988
Coelho – SAP – 24706	Intestino	Refrigerado	16/04/1989
Coelho – SAP - 24768	Intestino	Refrigerado	11/12/1989
Coelho – SAP – 24769	Intestino	Refrigerado	11/12/1989

## 4 RESULTADOS

### 4.1 Histórico (Epidemiologia)

#### 4.1.1 Suínos

O primeiro surto foi observado em março de 1987, no município de Petrópolis, em uma granja com um plantel de 240 marrãs, mantidas em um sistema de manejo considerado de excelência, com boas instalações e práticas de higiene. As marrãs eram divididas em quatro lotes de 60 animais, e apenas um deles (que havia sido levado para cobertura pelo cachaço) foi acometido pela doença. Nesse lote, a enfermidade teve início em uma baía e após disseminou-se para outras. Os animais, oito fêmeas, com 8 meses de idade, no segundo mês de gestação, apresentaram diarreia fétida enegrecida ou com sangue, vômito, hipotermia (36-37°C) e morreram poucas horas depois (dois animais morreram 6 horas após o início da diarreia). Os animais foram tratados com vitamina K. As fêmeas, linhagem Camborough 15 (Duroc Pic com Landrace Pic x Large White Pic – Agroceres) que formavam o lote, no qual a doença ocorreu, vieram de uma granja multiplicadora em Paulo de Frontin, dois meses antes do surto ocorrer. A ração era feita na própria granja. Um animal doente abortou. Na propriedade vizinha, uma porca morreu com os mesmos sintomas. O veterinário ainda relatou que já vira outros casos semelhantes em Ponte Nova, MG, há 1 ano atrás, em porcas de mesma linhagem. Em Ponte Nova, os problemas teriam surgido após a retirada da furazolidona da ração (100g/tonelada).

O segundo surto ocorreu em 15 de maio de 1987, no Município de Seropédica, em leitões com aproximadamente 2 meses de idade. Os sete animais, ao meio dia, estavam bem. A noite um porco apresentou diarreia com sangue e amanheceu morto (SAP 24221). Os animais eram alimentados com “lavagem” (restos de comida) e ração. O desmame era realizado aos dois meses de idade.

O terceiro surto ocorreu em 26 de maio de 1988, em Campo Grande (Rio de Prata), Município do Rio de Janeiro. Morreram inicialmente oito suínos, de 3 meses de idade, de um total de 200. Em 13 de julho, a doença já havia matado 20 animais. A doença afetou, sobretudo, suínos entre 60 e 90 dias. A granja contava com 70 matrizes e tinha iniciado suas atividades há 2 anos e meio; as instalações eram modernas e a ração era de fabricação própria. Os suínos eram provenientes de uma granja de Petrópolis, RJ. Seis meses antes do surto ocorrer, houve alteração no manejo dos suínos em fase de crescimento - troca do antibiótico sulfametazina (espiramix), para “aldocrin”. Segundo o proprietário, o problema havia começado há aproximadamente 1 ano e meio. Os animais apresentavam-se inquietos, gritavam muito e morriam em poucas horas; os animais mortos, quando “abertos”, apresentavam sangue dentro dos intestinos. Um animal (SAP 24266) apresentou diarreia com sangue vivo e morreu em aproximadamente 12 horas. Os suínos (machos e fêmeas) enviados para necropsia tinham entre 100 dias e 5 meses de idade.

#### 4.1.2 Coelhos

A observação da doença em coelhos no Estado do Rio de Janeiro foi feita em outubro de 1988, em uma granja no município de Mendes, cujo plantel era composto por aproximadamente mil coelhos, dos quais 200 eram matrizes. A doença acometia de um a quatro animais por dia (por vezes, até nove coelhos foram afetados) e apresentava evolução de 24 a 48 horas. Animais, principalmente entre os 45 e 80 dias de idade, evidenciaram apatia, emagrecimento, diarreia, com fezes escuras e mal-cheirosas. Posteriormente, a doença passou a acometer animais pouco antes de serem desmamados. Houve melhoria substancial com a adoção de medidas profiláticas básicas. Também constatou-se presença de coccídeos (*Eimeria* spp) nas fezes. Iniciou-se tratamento com sulfa, o que causou melhoria do quadro, porém questiona-se se tal teria ocorrido apenas em decorrência da adequação das condições gerais de manejo.

## 4.2 Aspectos clínico-patológicos

Os aspectos clínico-patológicos dos surtos em suínos e coelhos são apresentados detalhadamente nos **Quadros 5 a 10**.

### 4.2.1 Suínos

Exceto na primeira granja avaliada (propriedade em que parte dos animais morreram em 6 horas, em boas condições corporais), as alterações mais frequentes nos suínos ao exame clínico, foram queda do escore corporal associada à diarreia, na maior parte dos casos caracterizada por fezes mais escurecidas, fétidas ou com sangue vivo. Outras alterações frequentes foram mucosas hipocoradas a marmóreas, apatia e, por vezes, vômito. Observaram-se também hipotermia (36-37°C) e, em uma porca que se recuperou, leve hipertermia (39°C).

As **alterações macroscópicas (Quadro 5)** concentravam-se marcadamente no íleo e foram relativamente constantes. O órgão estava mais firme, pelo espessamento da parede, alterações bastante perceptíveis ao manuseio e à secção. Externamente, a parede apresentava aspecto reticulado de mosaico (**Figura 1**), mais pronunciado nas porções mais caudais, quando visualizado através da serosa que, por sua vez, estava espessada e brilhante, mas transparente. A mucosa era irregular, tinha espessamento variado e áreas hiperêmicas; em alguns animais tinha aspecto de veludo avermelhado e em outros apresentava-se coberta por “pseudomembranas”; o conteúdo era hemorrágico, com formação de coágulos cilíndricos (**Figura 1**).

Diversos animais apresentavam rugosidade evidente na região das placas de Peyer, que se mostravam mais elevadas (**Figura 2**) e, por vezes, avermelhadas. Parte dos animais apresentou cólon distendido por gás, com sangue escuro no lúmen e ceco e reto com conteúdo sanguinolento, por vezes com coágulos. Alguns animais apresentaram sangue enegrecido ao redor do ânus.

Os linfonodos mesentéricos apresentavam-se aumentados de volume e, em alguns animais, de coloração avermelhada ou ferruginosa.

Nos demais órgãos não haviam alterações significativas.

As **alterações microscópicas (Quadro 6 e 7)** caracterizavam-se, sobretudo, por variados graus de hiperplasia de células epiteliais das criptas, em geral com hiper Cromasia, indiferenciação e atividade mitótica não muito pronunciadas. Algumas criptas encontravam-se dilatadas e preenchidas por exsudato eosinofílico. Por entre as criptas proliferadas, mas também na submucosa, entre as camadas musculares e até na serosa, havia infiltração rica em eosinófilos e leucócitos globulóides com presença de linfócitos e plasmócitos. Também foram observados “colapso” (fusão) no ápice das vilosidades, redução de células caliciformes e leve hipertrofia multifocal das camadas musculares. As placas de Peyer, por vezes, encontravam-se hiperplásicas com presença de criptas no seu interior (“aprofundamento de criptas”). Havia áreas de descontinuidade da muscular da mucosa, através das quais as criptas penetravam a submucosa (“criptas na submucosa”). Em alguns animais predominavam lesões necrótico-ulcerativas, localmente extensivas, acompanhadas de grave hemorragia, mais proeminentes na metade superior da mucosa.

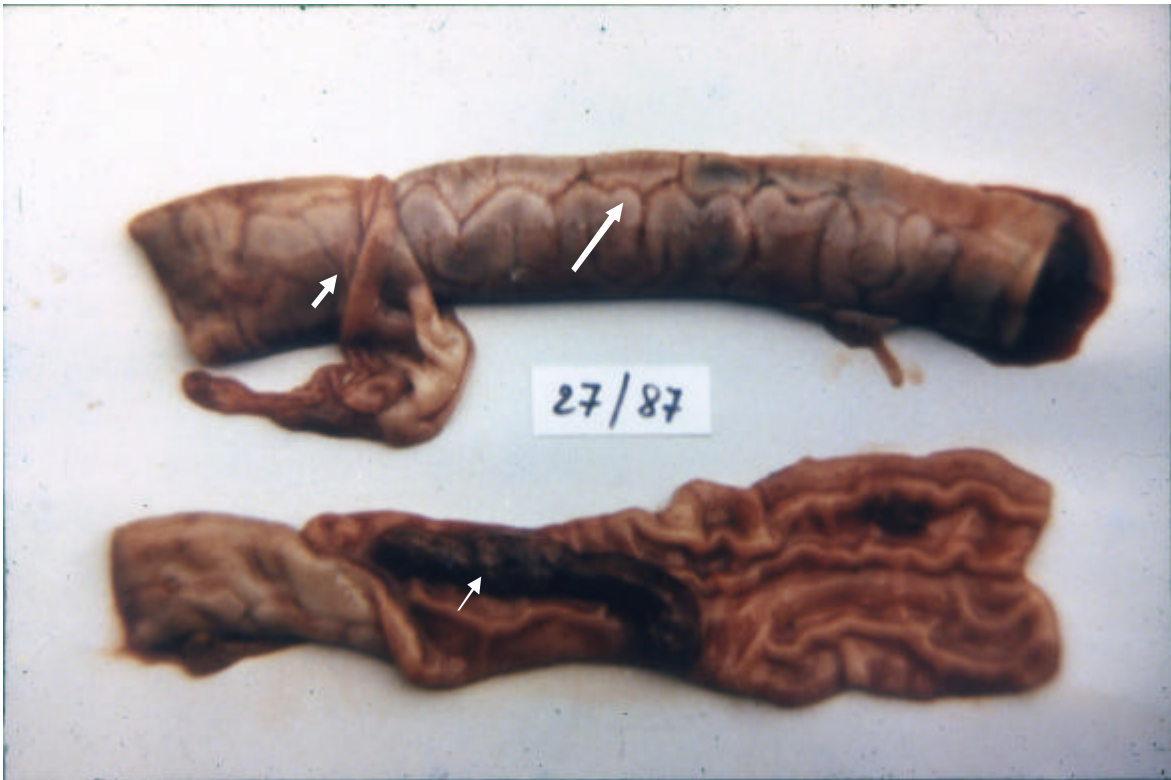

Figura 1. Infecção por *Lawsonia intracellularis* em suínos no Estado do Rio de Janeiro. Suíno (SAP 24221). Segmentos de íleo. Aspecto reticulado (seta), serosa espessada, parcialmente removida (cabeça de seta); coágulos de sangue dentro do órgão (seta pequena). Cortesia Dr. Jürgen Döbereiner.

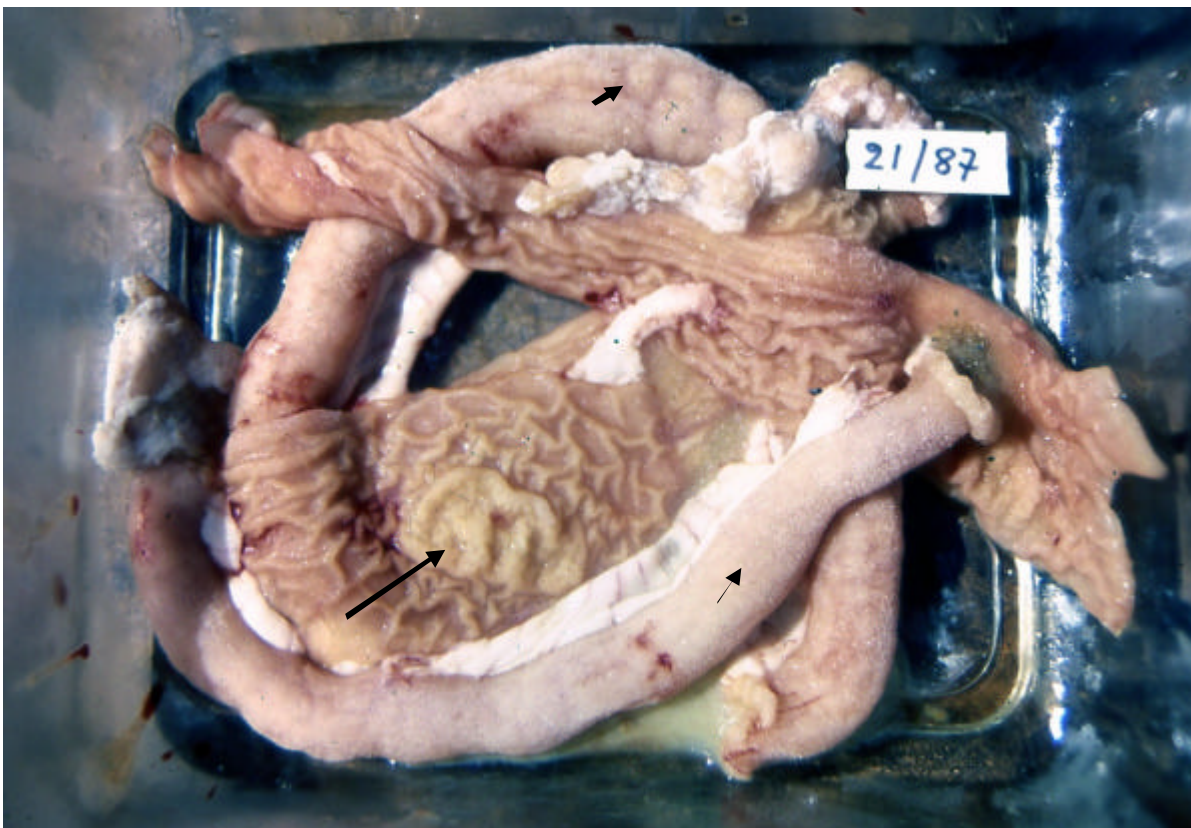

Figura 2. Infecção por *Lawsonia intracellularis* em suínos no Estado do Rio de Janeiro. Suíno (SAP 24202). Segmentos de íleo. Espessamento da parede do órgão (seta pequena), aspecto reticulado perceptível na mucosa através da serosa (cabeça de seta), placa de Peyer proeminente (seta). Cortesia Dr. Jürgen Döbereiner.



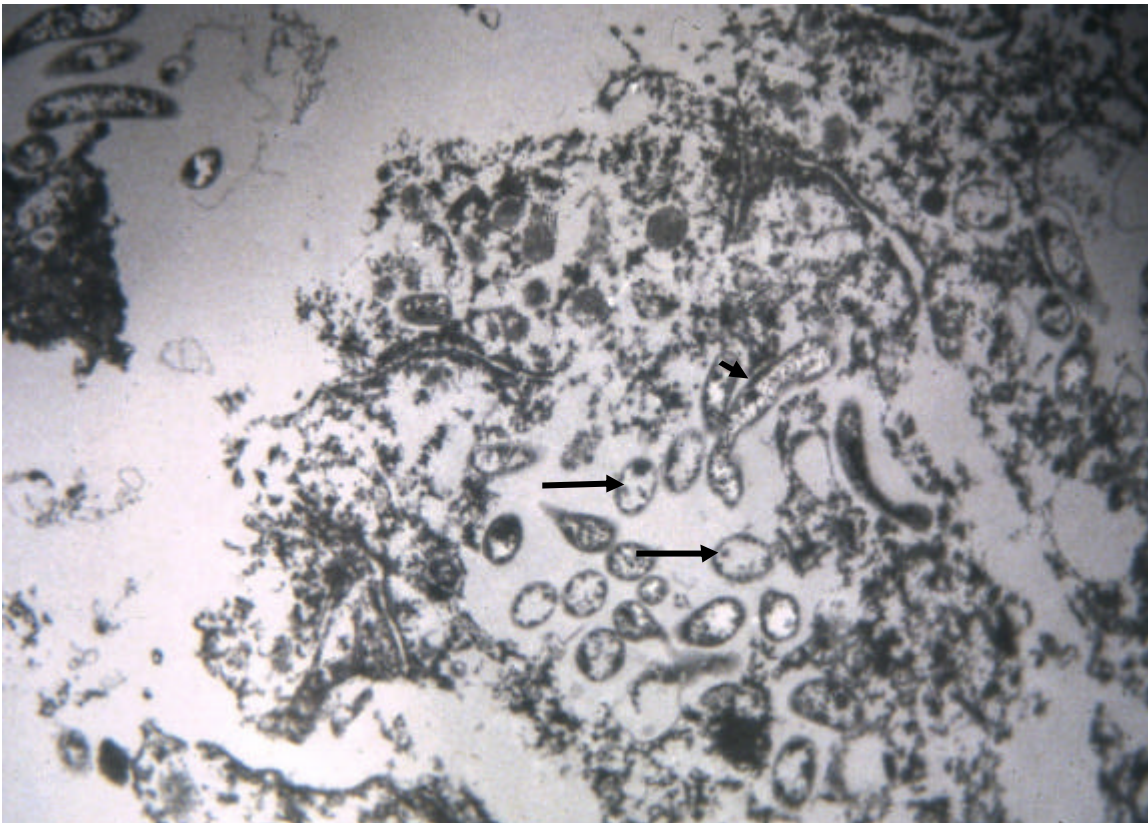


Figura 3. Infecção por *Lawsonia intracellularis* em suínos no Estado do Rio de Janeiro. Ultramicroscopia. Presença de diversas *L. intracellularis* cortadas transversalmente (seta) e longitudinalmente (cabeça de seta) no citoplasma de célula epitelial de cripta.

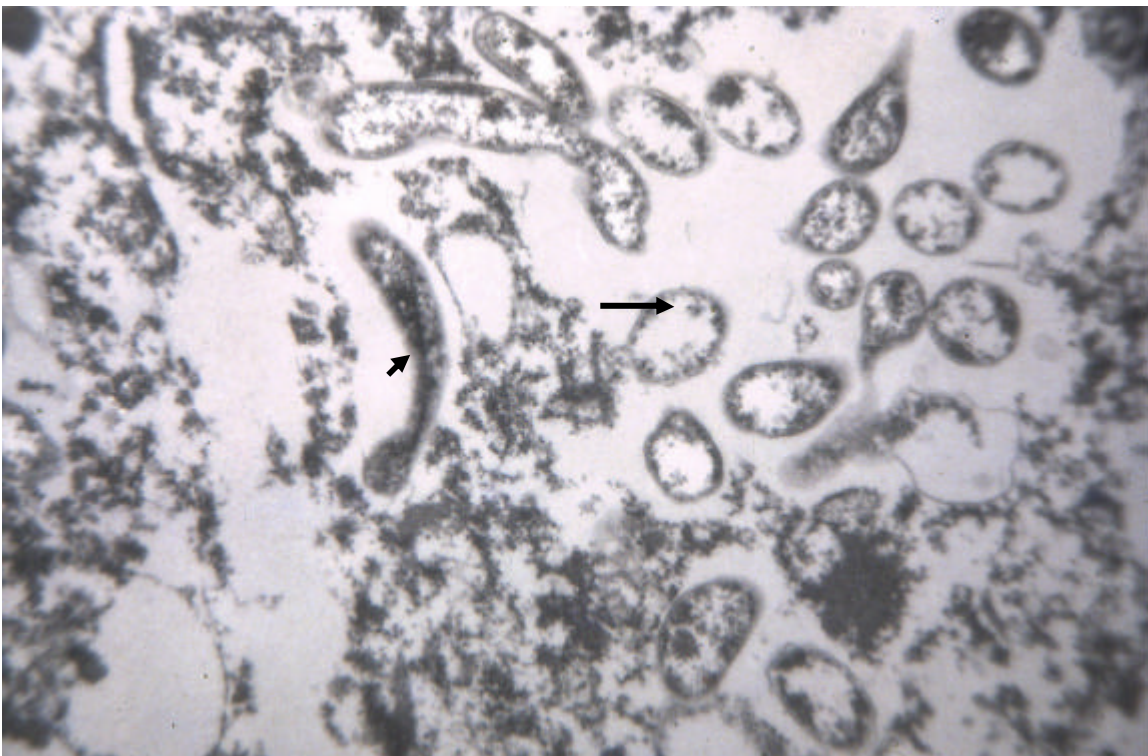


Figura 4. Infecção por *Lawsonia intracellularis* em suínos no Estado do Rio de Janeiro. Ultramicroscopia. Presença de diversas *L. intracellularis* cortadas transversalmente (seta) e longitudinalmente (cabeça de seta) no citoplasma de célula epitelial de cripta. Maior aumento.



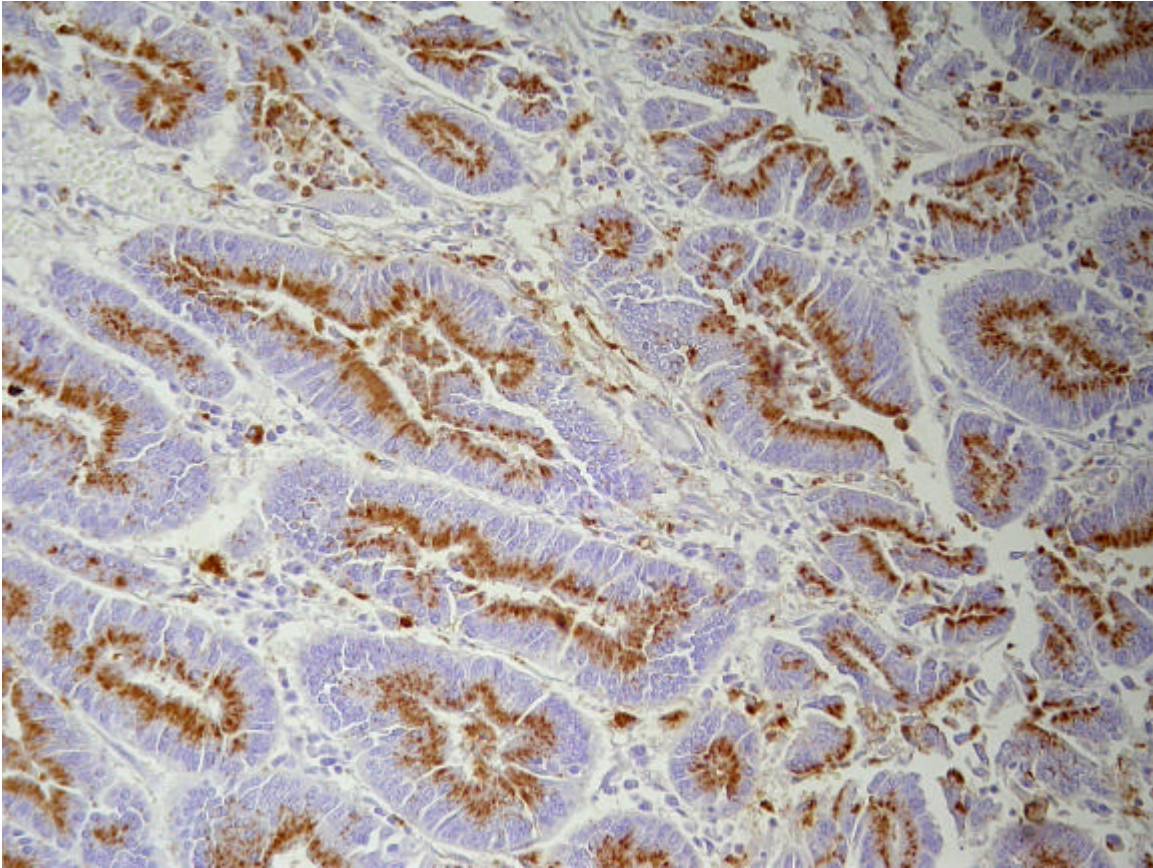


Figura 5. Infecção por *Lawsonia intracellulularis* em suínos no Estado do Rio de Janeiro. Suíno (SAP 24187). Corte de íleo. Presença de *Lawsonia intracellulularis* (em marrom) detectadas por imunistoquímica nas criptas de Lieberkühn e em alguns macrófagos (Obj. 20x).

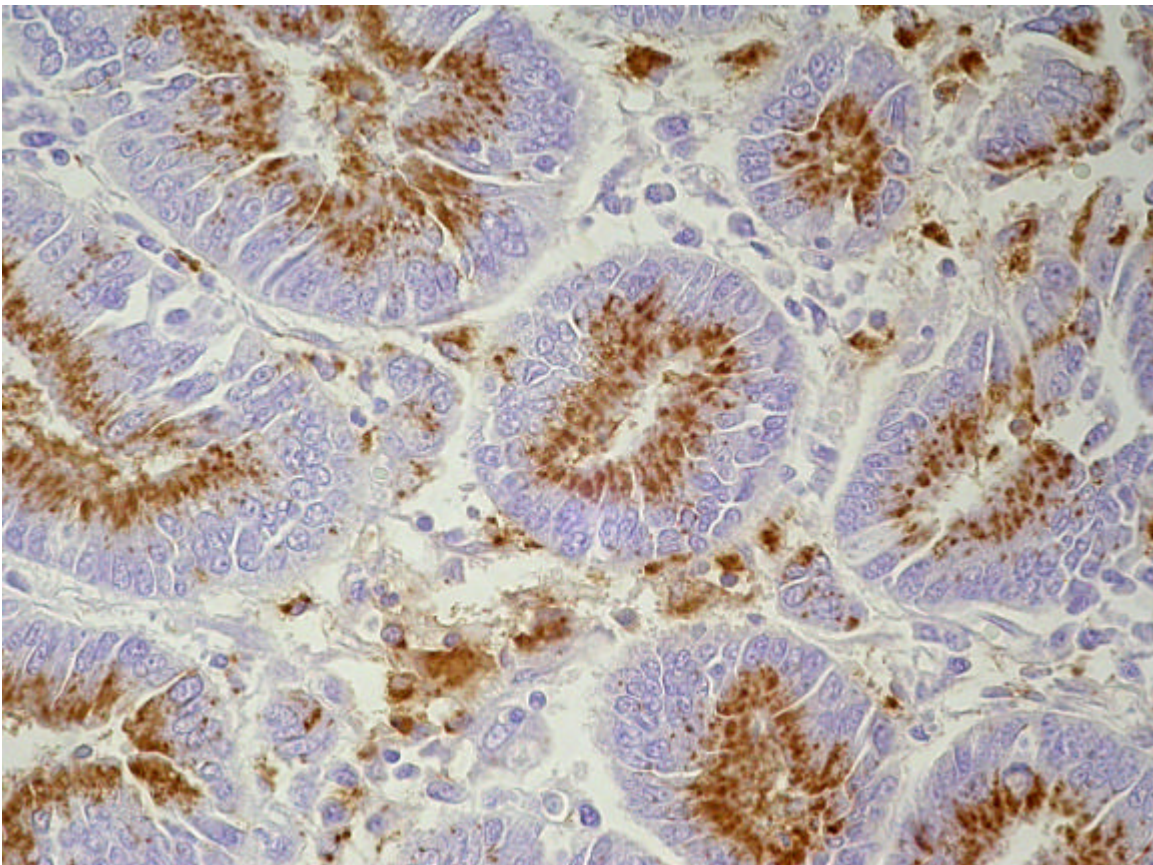


Figura 6. Infecção por *Lawsonia intracellulularis* em suínos no Estado do Rio de Janeiro. Suíno (SAP 24187). Corte de íleo. Presença de *Lawsonia intracellulularis* (em marrom) detectada por Imunistoquímica nas criptas de Lieberkühn e em alguns macrófagos (Obj. 40x).



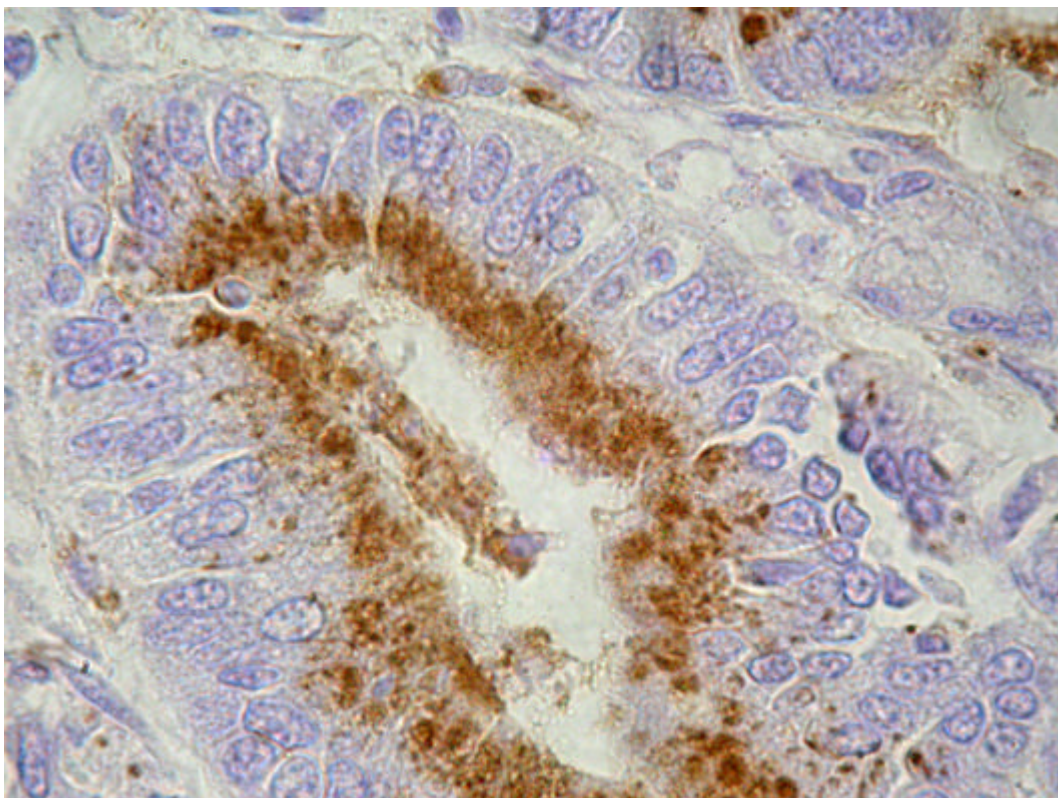


Figura 7. Infecção por *Lawsonia intracellulans* em suínos no Estado do Rio de Janeiro. Suíno (SAP 24187). Corte de íleo. Presença de *Lawsonia intracellulans* (em marrom) detectada por Imunoistoquímica nas criptas de Lieberkühn (Obj. 100x).

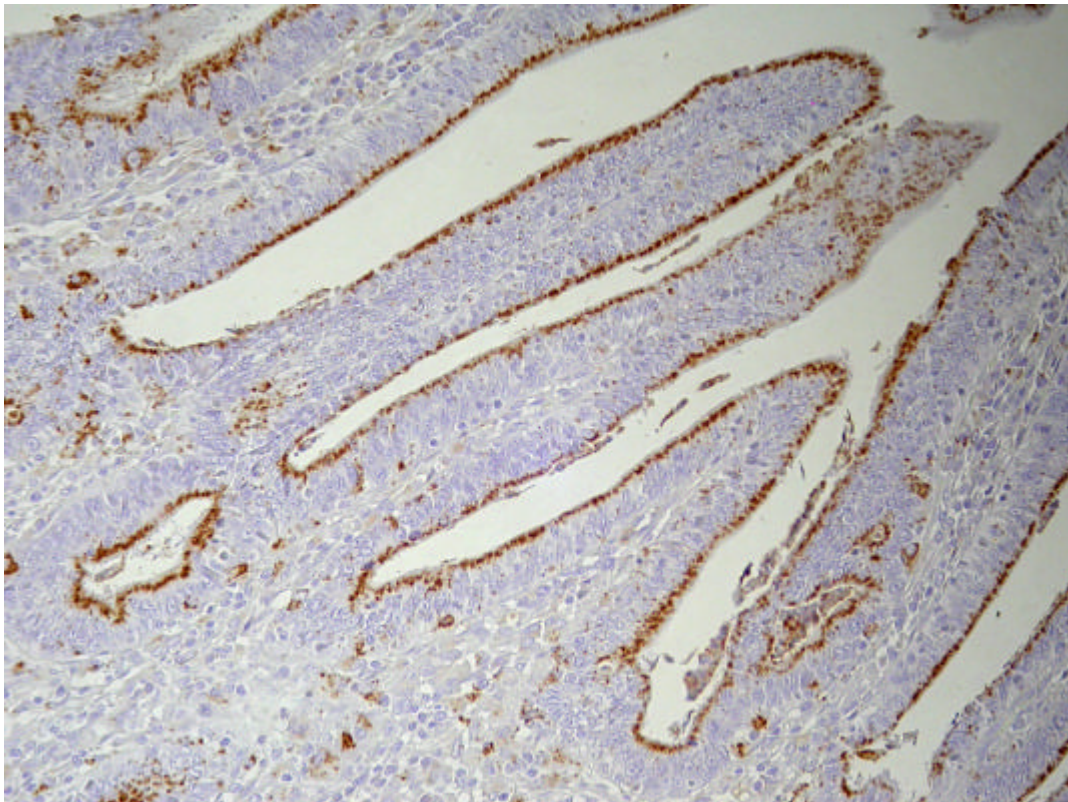


Figura 8. Infecção por *Lawsonia intracellulans* em suínos no Estado do Rio de Janeiro. Suíno (SAP 24189). Corte de íleo. Presença de *Lawsonia intracellulans* (em marrom) detectada imunoistologicamente em vilosidades, nas criptas de Lieberkühn e em alguns macrófagos (Obj. 20x).



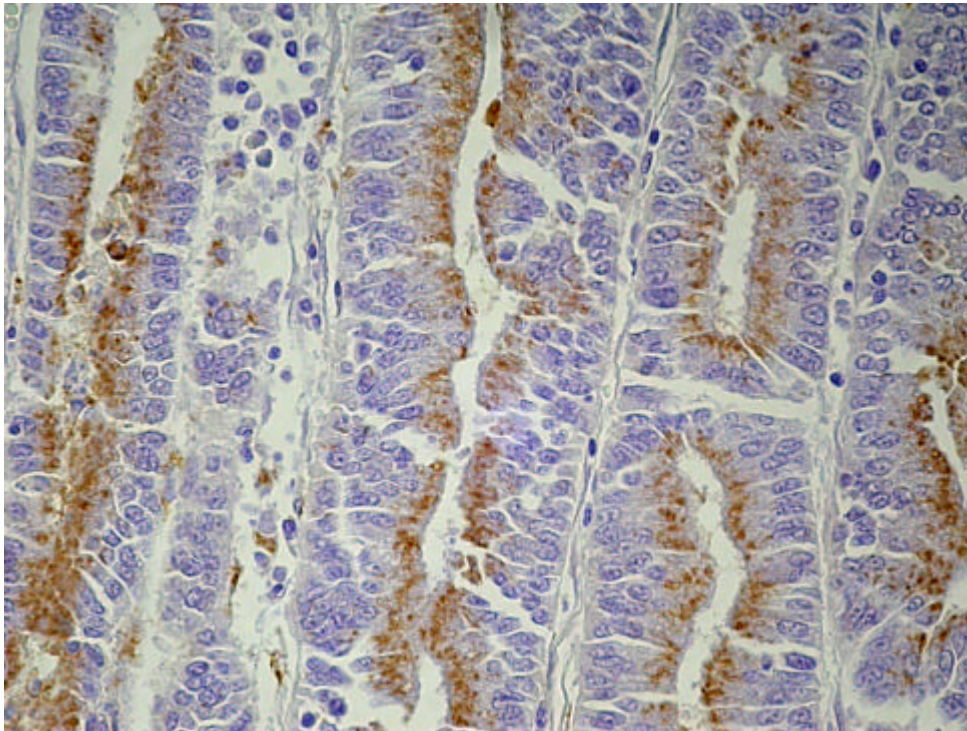


Figura 9. Infecção por *Lawsonia intracellulare* em suínos no Estado do Rio de Janeiro. Suíno (SAP 24189). Corte de íleo. Presença de *Lawsonia intracellulare* (em marrom) detectada por Imunoistoquímica nas criptas de Lieberkühn e em alguns macrófagos (Obj. 40x).

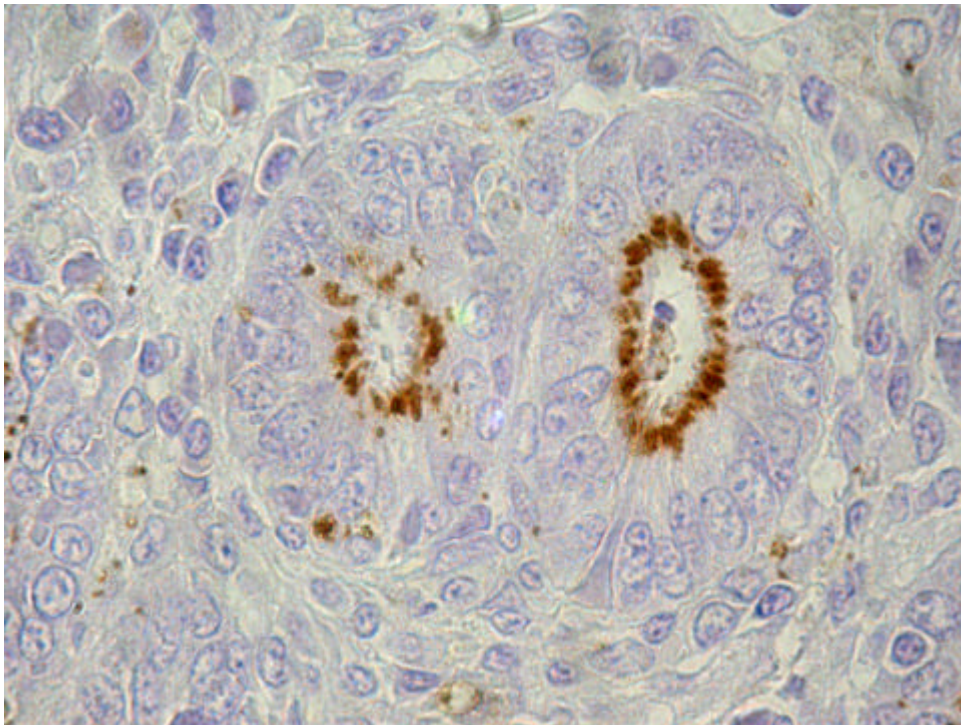


Figura 10. Infecção por *Lawsonia intracellulare* em suínos no Estado do Rio de Janeiro. Suíno (SAP 24189). Corte de íleo. Presença de *Lawsonia intracellulare* (em marrom) detectada por Imunoistoquímica nas criptas de Lieberkühn (Obj. 100x).

**Quadro 5. Infecção por *Lawsonia intracellularis* em suínos no Estado do Rio de Janeiro. Achados clínicos e macroscópicos (continua).**

REG	Granja	Clínica	Intestino	Órgãos Linfóides	Outros
24.187	Petrópolis. Fêmea, 8 meses.	Inicia com anorexia, mucosas marmóreas, óbito 6h após início da diarreia; sangue escuro em região perianal.	Duodeno: porção inicial coberta por muco-fibrina. Íleo – parede muito espessada; através da serosa observavam-se estriações vermelho-escuras, dando aspecto de mosaico (reticulado); sangue escuro e coágulos em forma cilíndrica na luz; mucosa irregular, espessada, vermelho intensa, com linhas deprimidas mais claras. Cólon espiral: muito distendido por gás; sangue escuro e coágulos na luz. Reto: conteúdo pastoso a semilíquido, vermelho-escuro. Placas de Peyer – mais vermelhas e evidentes.	Linfonodos torácicos com petéquias.	Estado geral bom. Carcaça e órgãos pálidos, com exceção do fígado e intestino grosso. Edema pulmonar; traquéia com espuma esbranquiçada; pneumonia focal com aderências em lobo caudal direito; coração com pequenas áreas esbranquiçadas (1-2mm) e petéquias; leve hidropericárdio; fígado mais pálido, com áreas com lobulação mais evidente e pontos avermelhados. Rins pálidos e com estriações avermelhadas na medula. Adrenal: medular avermelhada. Alguns músculos estriados levemente mais pálidos. Meninges congestionadas. Placenta com pequenas áreas levemente avermelhadas e focos amarelo-esverdeados, destes focos fluía líquido viscoso branco-amarelado. Fetos aproximadamente 2 meses.
24.189	Petrópolis. Fêmea, 8 meses	Descrição clínica idêntica a 24.187.	Duodeno sem alterações. Demais porções com lesões semelhantes às do suíno 24.187, porém menos acentuadas.	SA	Estado geral bom. Leve edema pulmonar. Áreas mais pálidas (1-2mm) em coração e leve hidropericárdio. Fígado mais pálido, com pontos avermelhados em algumas áreas e lobulação mais evidente. Palidez e petéquias em diversas vísceras; numerosas áreas de congestão. Rins pálidos e com estriações avermelhadas na medula. Meninges congestionadas. Placenta com pequenas áreas levemente avermelhadas e focos amarelo-esverdeados. Fetos aproximadamente 2 meses.
24.202	Petrópolis. Fêmea, 8 meses.	NO	Porções do íleo com aspecto reticulado (mosaico) observadas através da serosa; mucosa levemente espessada e irregular, com franjas muito finas em sua superfície. Placas de Peyer muito evidentes, superfície rugosa com pontos mais elevados circundados por áreas deprimidas.	Linfonodos mesentéricos aumentados, com aspecto de “couve-flor” e coloração ferruginosa nos seios subcapsulares e entre folículos.	Demais órgãos sem alterações.

**Legenda:** REG – Registro SAP, NO – não observado, SA – sem alterações.

**Quadro 5. Infecção por *Lawsonia intracellularis* em suínos no Estado do Rio de Janeiro. Achados Clínicos e Macroscópicos (continuação).**

REG	Granja	Clínica	Intestino	Órgãos Linfóides	Outros
24.221	Seropédica. Fêmea, 1 mês e meio.	Animal se alimentou normalmente às 12:00h, à noite apresentou diarreia com sangue e foi encontrado morto pelo proprietário pela manhã.	Íleo: serosa bastante espessada, facilmente destacável; através da serosa notava-se aspecto reticulado do íleo; sangue escuro, grandes coágulos em forma de cilindro e massas marron-amareladas na luz; mucosa avermelhada e espessada, com superfície irregular. Placas de Peyer não evidenciadas. Cólon distendido com conteúdo vermelho-escuro; mucosa avermelhada	Linfonodos mesentéricos pouco aumentados.	Coração com pequenas áreas mais claras.
24.227	Rio de Janeiro. Macho, 5 meses.	Segundo o proprietário não houve diarreia; animais inquietos, gritam muito e morrem em poucas horas.	Intestino delgado: sangue coagulado e não-coagulado na luz.	SA	Demais órgãos sem alterações.
24.261	Rio de Janeiro. Macho, 100 dias.	NO	Íleo: aspecto reticulado visto através da serosa; sangue escuro e pequenos coágulos na luz; mucosa levemente espessada e irregular, com franjas muito finas em sua superfície (aspecto de filigrana).	-	Carcaça e mucosas muito pálidas. Coágulo preenchendo o estômago, úlcera perfurante próxima ao cárdia.
24.266	Rio de Janeiro. Macho 4 meses.	Normal no dia anterior, amanheceu em decúbito, com dificuldade de levantar-se. Diarreia com sangue vivo. Morreu ao meio dia.	Duodeno: sem alterações. Íleo: aspecto reticulado (mosaico) através da serosa; parede espessada, principalmente na porção final; mucosa avermelhada e com estrias transversais; coágulos e sangue no lúmen. Ceco: sangue na luz; mucosa muito avermelhada. Reto: sangue parcialmente digerido. Placas de Peyer muito evidentes, com aspecto irregular, com pontos mais elevados e avermelhados.	Linfonodos mesentéricos muito aumentados; áreas avermelhadas.	Carcaça e mucosas muito pálidas; áreas de cianose. Estômago: mucosa levemente espessada e avermelhada. Fígado: congesto. Demais órgãos sem alterações.

**Legenda:** NO – não observado, SA – sem alterações.

**Quadro 6. Infecção por *Lawsonia intracellularis* em suínos no Estado do Rio de Janeiro. Achados histopatológicos do íleo**

REG	Vilosidades	Inflamação	Criptas	Enterócitos	Caliciformes	Muscular	Placas de Peyer	Outros
24187	Colabadas ++ quase ausentes	Infiltrado LP ++(+); eosinófilos ++	Hiperplasia ++(+); aumento da taxa mitótica +; eosinófilos na luz ++	Indiferenciação +; hipercromasia ++(+)	Ausentes	Edema + Inflamação mista +	-	Serosa – fibrina e eosinófilos (+)
24189	Colabadas ++, quase ausentes	Infiltrado LP ++(+); eosinófilos ++	Hiperplasia ++(+); aumento da taxa mitótica +; eosinófilos na luz ++; criptas na submucosa	Indiferenciação +; hipercromasia (+)	Raras	Edema + Inflamação mista ++(+)	-	-
24202	Colabamento ++; necrose e ulceração e redução de tama- nho das vilosidades ++(+)	Infiltrado LP ++ leucócitos globulídeos ++(+); eosinófilos +	Hiperplasia moderada; di- latação e ramificação leves ++(+), aumento de taxa mi- tóticas+	Indiferenciação + (+); hipercromasia ++(+)	Raras	Hipertrofia ++(+)	Aumento ++ (+); aprofunda- mento de criptas ++(+)	-
24221	Colabamento ++(+) ; necrose e ulcera- ção ++(+); redução do tamanho das vi- losidades +.	LP ++; leucócitos globulídeos (+); neutrófilos ++	Hiperplasia ++(+); dilatação e ramificação +; aumento da taxa mitótica +	Indiferenciação + (+); hipercromasia ++	Raras	Hipertrofia ++; pre- sença de inflamação mista ++(+)	Aumento ++; aprofundamen- to +++	linfáticos dilatados, sero- sa - infiltrado LP + a misto
24227	NO	NO	NO	NO	NO	NO	NO	NO
24261	Colabamento +; ne- crose e ulceração, bem como redução de tamanho +	leucócitos globulí- des++(+); eosinófilos (+)	Hiperplasia +, dilatação e ramificação (+); aumento da taxas mitóticas (+)	Indiferenciação (+) ; hipercromasia (+)	Raras	Hipertrofia +	Aumento (+); aprofundamen- to de criptas ++	Descontinuidade da muscular da mucosa
24266	Colabamento ++; necrose e ulceração ++(+); diminuição ++	Infiltrado LP ++; Leucócitos globulídeos ++(+) eosinófilos +	Hiperplasia epitelial ++(+); dilatação e ramificação +;	Indiferenciação e hipercromasia ++	Redução ++(+) de quantidade	Hipertrofia ++	Aumento ++; aprofundamen- to ++(+); necro- se e hemorra- gia ++(+), inf. Gran. +	Necrose e hemorragia ++; congestão +++; edema + em mucosa e submucosa

**Legenda:** REG – Registro SAP, (+) – discreta; +- leve; ++(+)- leve a moderado; ++ - moderado; ++(+)- moderado a intenso; +++ - intenso; NO – não observado, SA – sem alterações, LP – linfoplasmocitário, Inf. Gran. – Infiltrado granulomatoso.

**Quadro 7. Infecção por *Lawsonia intracellularis* em suínos no Estado do Rio de Janeiro. Achados histopatológicos de outras vísceras**

REG	Linfonodos mesentéricos	Estômago	Jejuno	Intestino Grosso	Baço	SNC	Fígado
24187	Hiperplasia linfóide reticular ++ edema ++; congestão ++; exsudato fibrino-purulento em seios subcapsulares +(+) e hemorragia	-	-	-	Congestão ++; hiperplasia reticular +; depleção linfóide parafolicular +	SA	Congestão centro-lobular +
24189	-	SA	-	-	-	SA	-
24202	-	SA	leucócitos globulóides ++	Edema +; inflamação LP+	Hiperplasias reticular e interfolicular +(+)	SA	Inflamação granulomatosa focal +, células gigantes+; congestão ++; inflamação mononuclear (+)
24227	NO	NO	NO	NO	NO	NO	NO
24221	Edema +; hiperplasia linfóide folicular +; interfolicular + (+); hiperplasia reticular +(+) ; eosinófilos +	Hiperplasia linfóide +	Infiltrado LP +; eosinófilos em luz de criptas; hiperplasia criptas +	-	Sem alterações	SA	Fibrose focal +; Eosinófilos +; inflamação mononuclear (+)
24261	Edema discreto; hiperplasia linfóide interfolicular leve	úlceras; inflamação neutrofílica e eosinofílica +(+) ; tecido de granulação na muscular ++ e hiperplasia linfóide ++(+); peritonite aguda focal	-	Edema +; Indiferenciação(+) Leucócitos globulóides (+)	-	SA	-
24266	Hiperplasia folicular e interfolicular +++; cariorrexia e cariólise +(+) , hemorragia (+); congestão +(+)	SA	inflamação LP +(+) ; leucócitos globulóides +(+) ; necrose ++	-	-	SA	Inflamação periportal e congestão (+)

**Legenda:** REG – Registro SAP, (+) – discreta; + - leve; +(+) – leve a moderado; ++ - moderado; ++(+)- moderado a intenso; +++ - intenso; NO – não observado, SA – sem alterações, LP – linfoplasmocitário.



#### 4.2.2 Coelhos

A doença manifestou-se, de forma aguda (24 a 48 horas), com **sintomatologia** caracterizada por diarreia mal-cheirosa, com fezes desde completamente liquefeitas (aquosas) a mais consistentes, de coloração escura, achocolatada ou verde-musgo e desidratação. Ocasionalmente, os animais morriam um dia após o início da diarreia, sem apresentar outros sintomas (**Quadro 8**).

**Macroscopicamente (Quadro 8)**, verificou-se íleo muito proeminente (**Figura 11**), firme, com parede muito espessada (**Figuras 17, 18 e 19**) e progressivamente dilatado no sentido caudal (**Figura 10 e 16**). Através da serosa esse órgão apresentava aspecto algo reticulado ou com pregas transversais (**Figuras 13**) sob forma de anel (contração da musculatura lisa). A mucosa espessada tinha aspecto irregular (“micro-corrugado”) e superfície brilhante (**Figura, 12, 13 e 14**), raramente com pequenas ulcerações. A válvula íleo-cecal e imediações do ceco, encontravam-se mais volumosas, algo edemaciadas e irregulares (**Figura 15**). O conteúdo do intestino delgado era escasso, variando de consistência aquosa a mucosa, em geral, com coloração esverdeada, próxima do normal ou em alguns casos com tonalidade algo avermelhada. Por vezes, as placas de Peyer estavam elevadas, mais evidentes. O conteúdo do intestino grosso, usualmente era bem menos consistente que o normal. Observou-se também hiperemia e espessamento leve do duodeno e jejuno. Havia também aumento de linfonodos mesentéricos (**Figura 17**).

Ao exame **microscópico (Quadros 9 e 10)**, as lesões correspondiam a diferentes graus de hiperplasia das células epiteliais das criptas (**Figura 20**), compostas por células usualmente bem pouco diferenciadas, muito hiper cromáticas, arranjadas de forma pseudo-estratificada (**Figuras 22, 23, 24, 25, 28 e 29**). Muitas vezes, essas células proliferadas se estendiam até quase ao ápice das vilosidades (**Figuras 14 e 29**). Figuras de mitose eram, em geral, bastante numerosas (**Figuras 22, 24 e 31**). A infiltração inflamatória, menos proeminente que nos suínos, era composta sobretudo, por linfócitos e plasmócitos com presença de alguns eosinófilos e leucócitos globulídeos e, por vezes, macrófagos (**Figura 21**). Adicionalmente observou-se infecção bacteriana secundária (**Figura 31**). As demais alterações correspondem, em grande medida, às descritas nos suínos; ulceração e hemorragias (**Figura 24**) eram, contudo, menos proeminentes. Havia também hiperplasia linfóide em linfonodos mesentéricos.

Não havia alterações significativas na outras vísceras (**Quadro 10**).

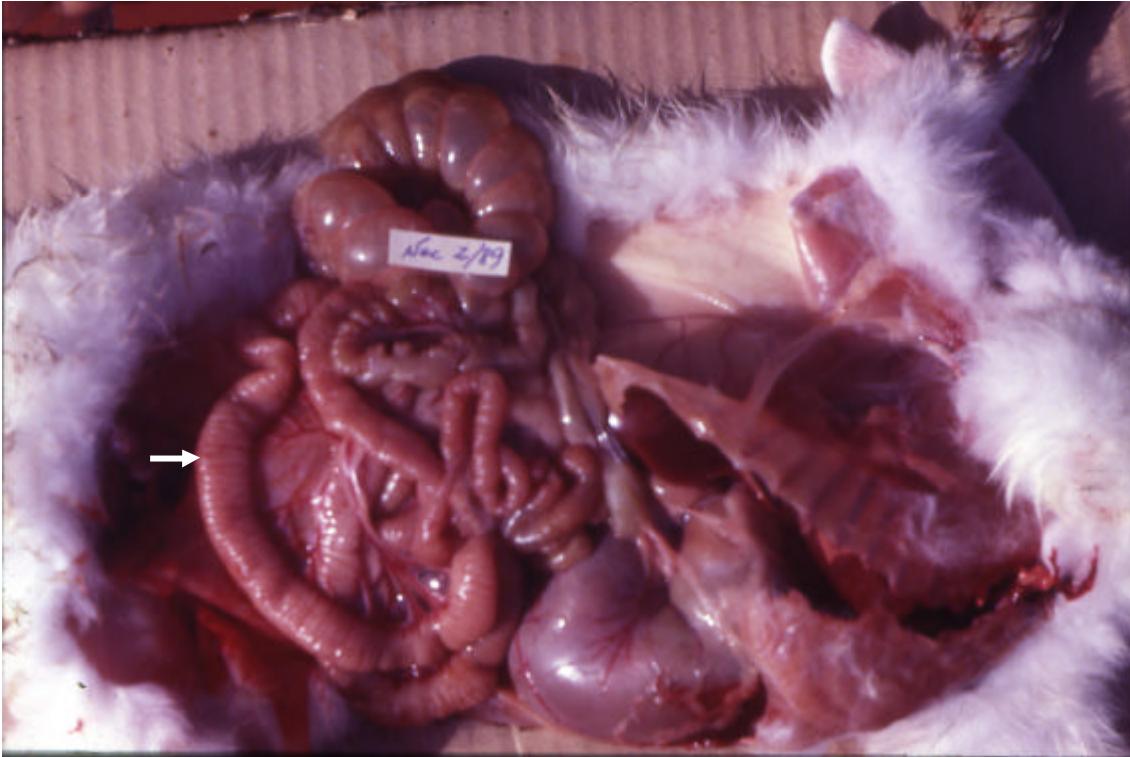

Figura 11. Infecção por *Lawsonia intracellularis* em coelhos no Estado do Rio de Janeiro. Coelho (SAP 24696). Cavidade abdominal aberta; evidente aumento de volume do íleo (seta).

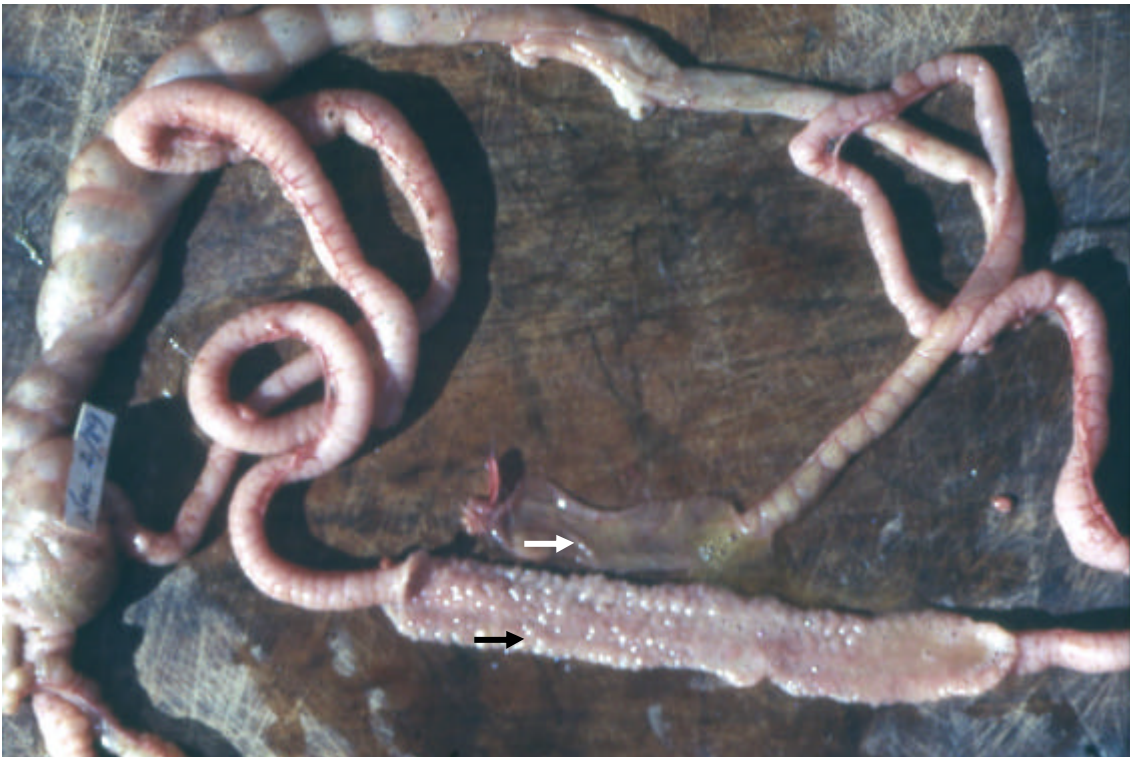

Figura 12. Infecção por *Lawsonia intracellularis* em coelhos no Estado do Rio de Janeiro. Coelho (SAP 24696). Intestino removido. Íleo aumentado de volume com aspecto micro-segmentado longitudinalmente corrugado (seta preta); comparar com porção normal (seta branca).

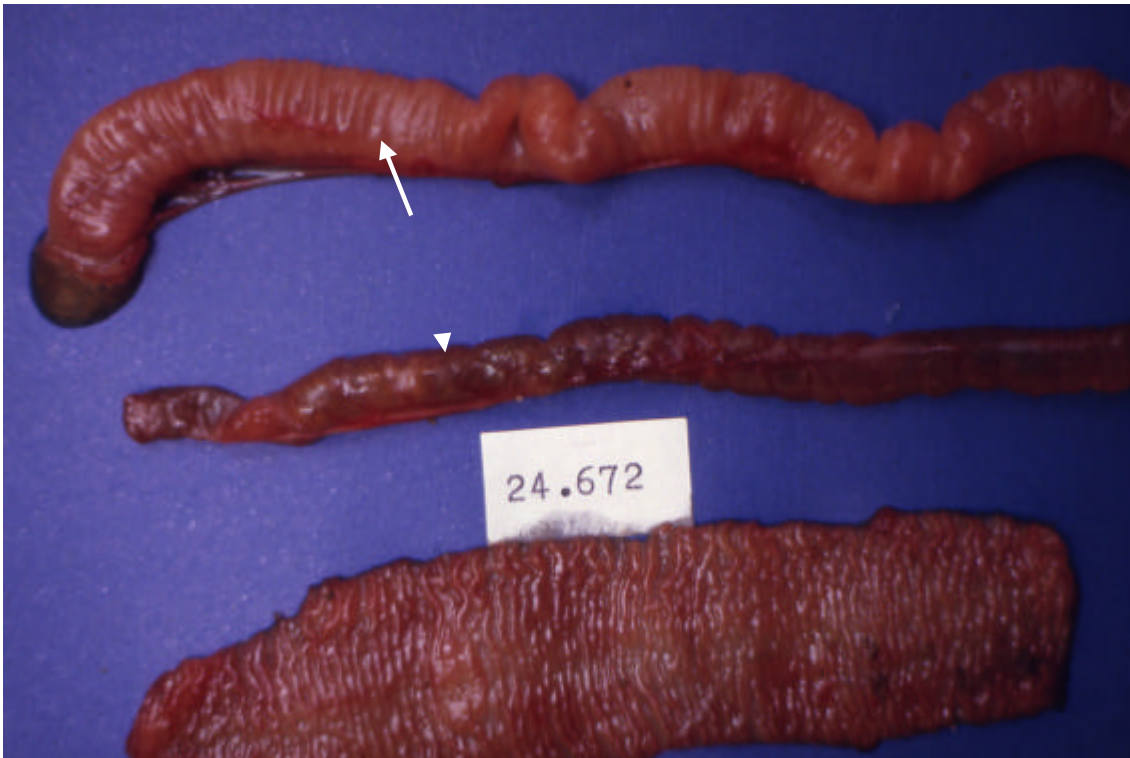

Figura 13. Infecção por *Lawsonia intracellulans* em coelhos no Estado do Rio de Janeiro. Coelho (SAP 24672). Note diferença entre área moderadamente afetada (seta) e não-afetada (cabeça de seta); abaixo, íleo aberto longitudinalmente, corrugado.

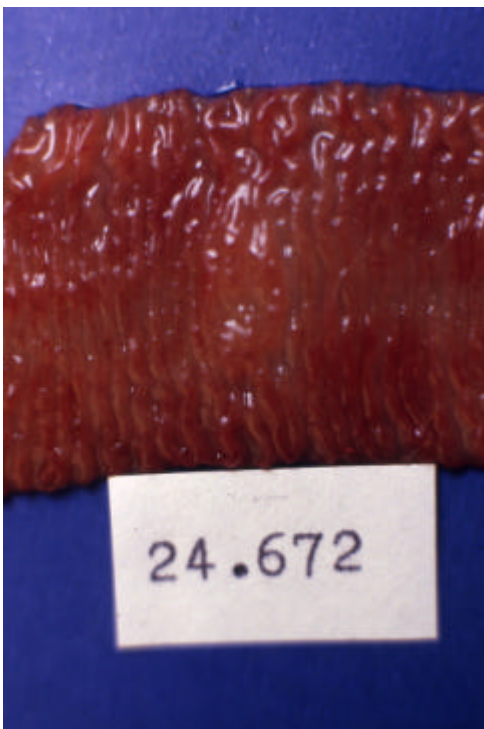


Figura 14. Infecção por *Lawsonia intracellulans* em coelhos no Estado do Rio de Janeiro. Coelho (SAP 24672). Detalhe da mucosa do íleo aberto, visto na foto anterior.



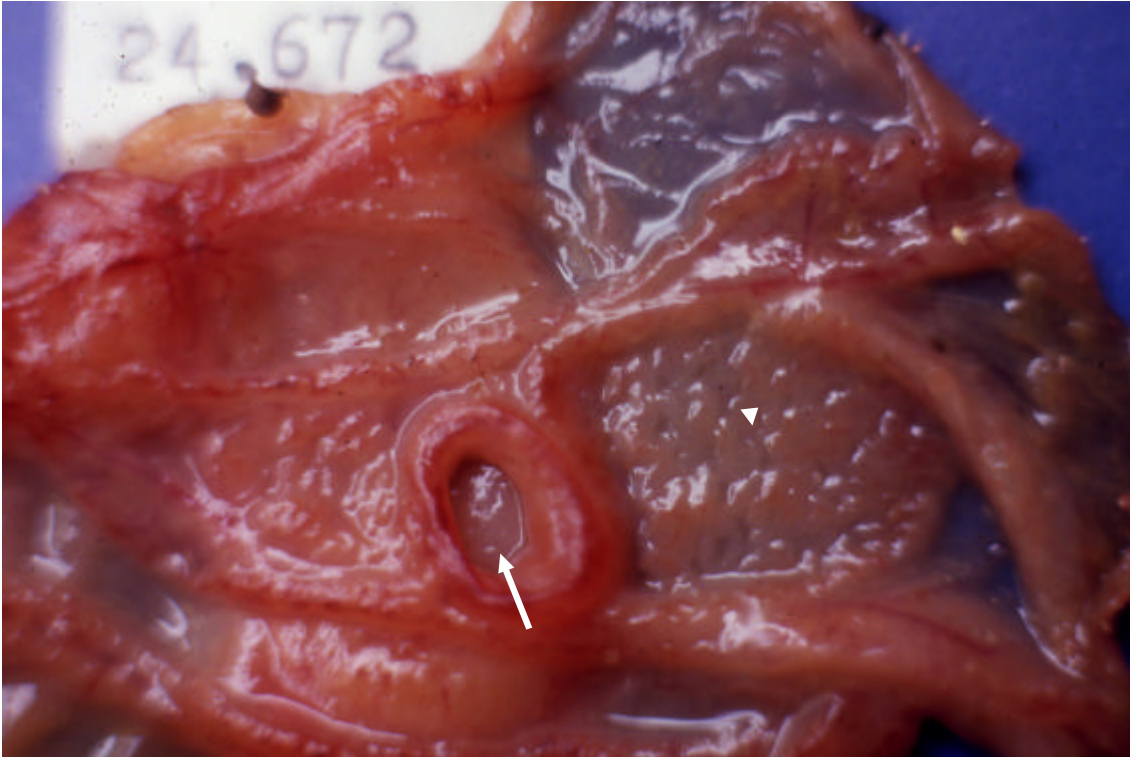


Figura 15. Infecção por *Lawsonia intracellularis* em coelhos no Estado do Rio de Janeiro. Coelho (SAP 24672). Válvula íleo-cecal (seta). Áreas de avermelhamento e espessamento irregular na mucosa (cabeça de seta).

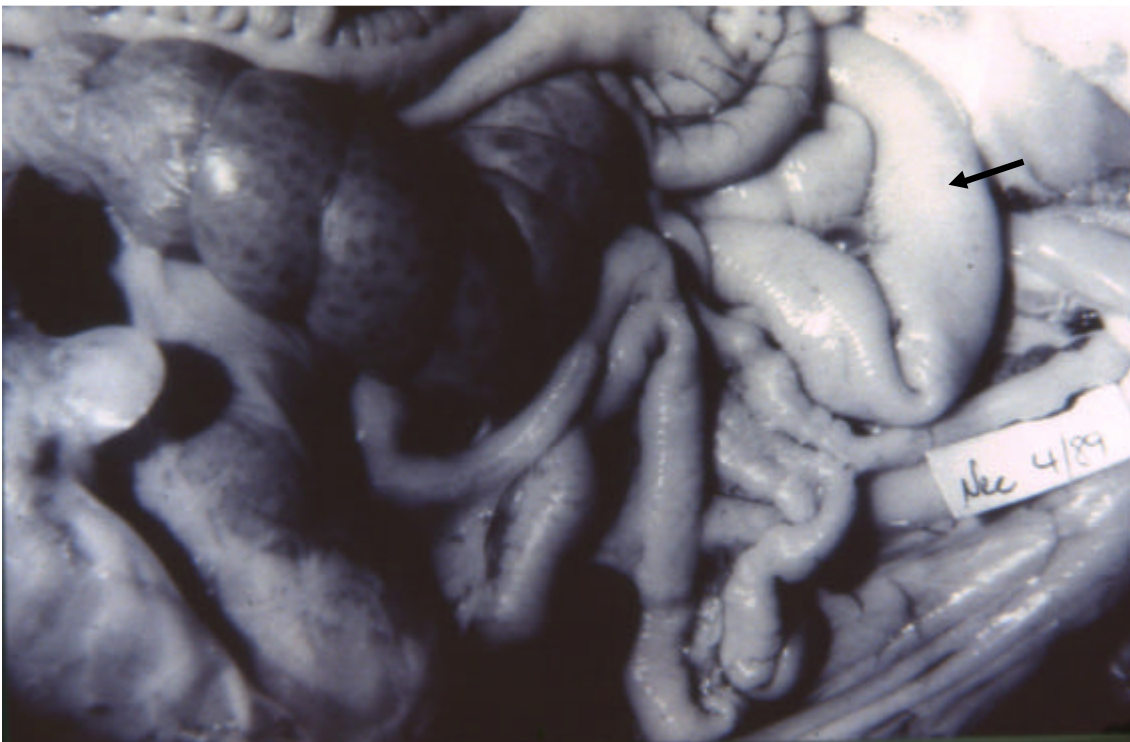


Figura 16. Infecção por *Lawsonia intracellularis* em coelhos no Estado do Rio de Janeiro. Coelho (SAP 24702). Íleo ("in situ") com segmentos diferentemente afetados; seta na porção mais lesada.

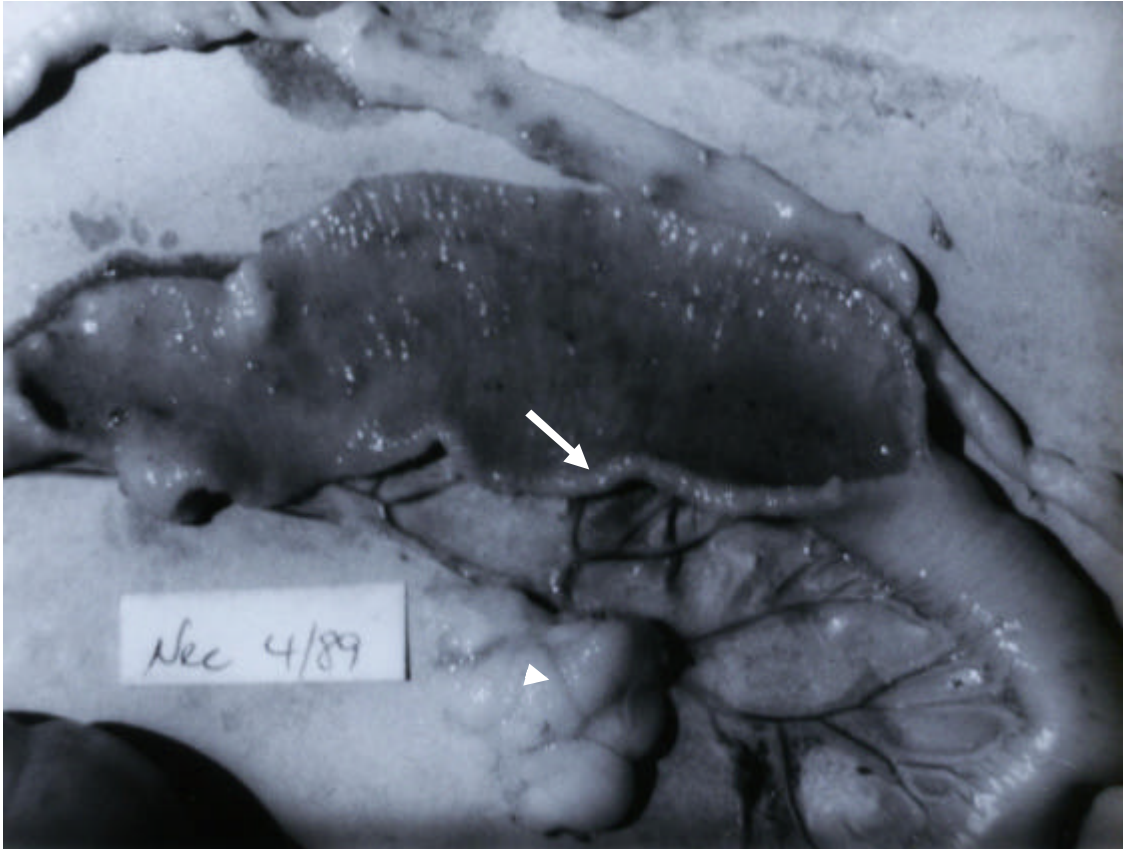


Figura 17. Infecção por *Lawsonia intracellularis* em coelhos no Estado do Rio de Janeiro. Coelho (SAP 24702). Porção do íleo mais afetada parcialmente aberta. Ver espessamento da parede (seta). Linfonodo mesentérico correspondente à porção mais afetada, aumentado de volume (cabeça de seta).

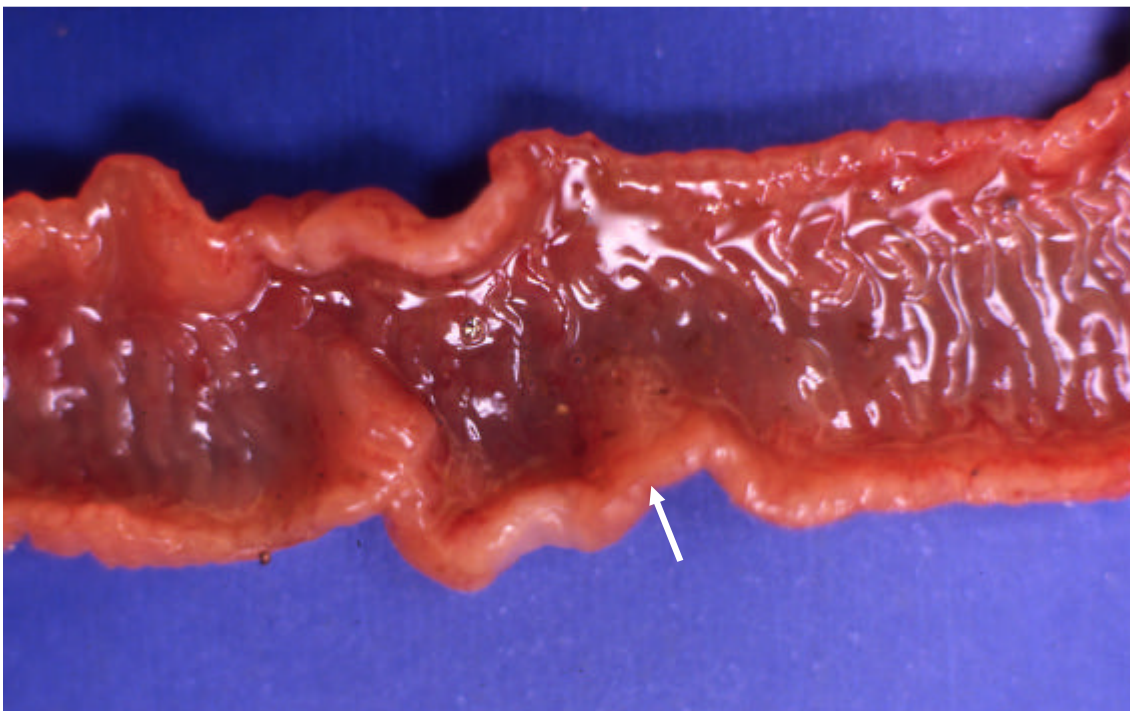


Figura 18. Infecção por *Lawsonia intracellularis* em coelhos no Estado do Rio de Janeiro. Detalhe macroscópico do espessamento da parede do íleo (seta).



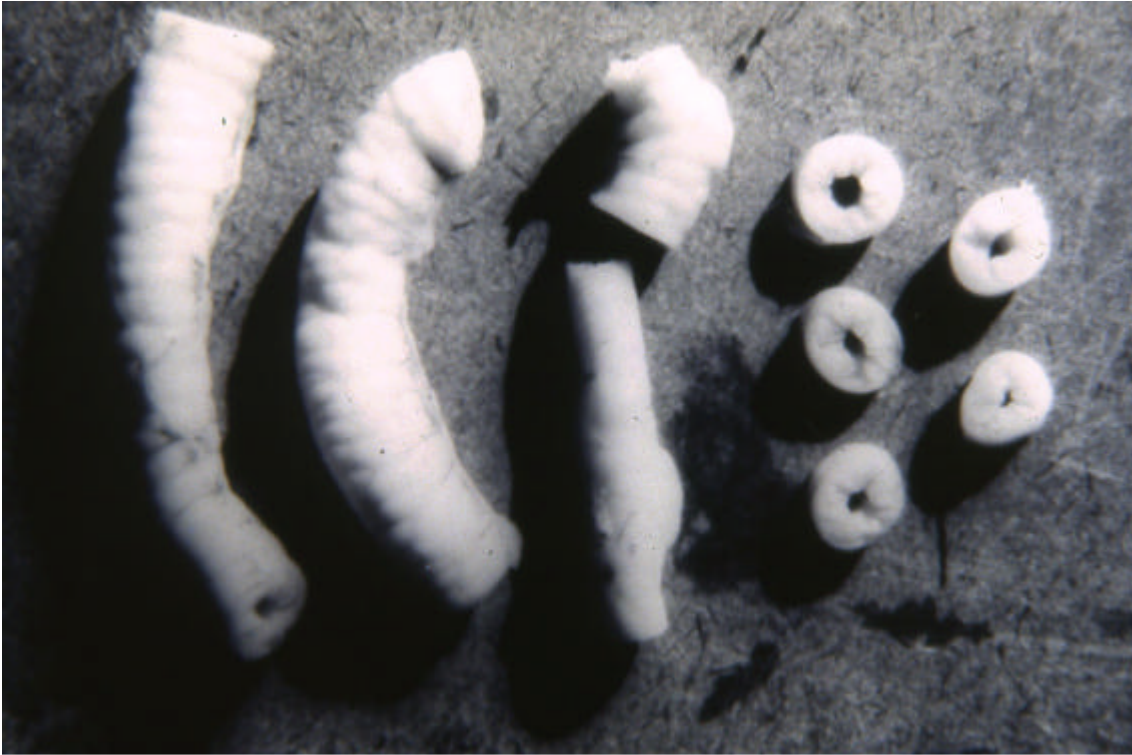

Figura 19. Infecção por *Lawsonia intracellularis* em coelhos no Estado do Rio de Janeiro. Fragmentos de íleo inteiros ou cortados transversalmente (fixados em formalina). Observe o acentuado espessamento da parede intestinal com lúmen praticamente ocluído pela acentuada hiperplasia.

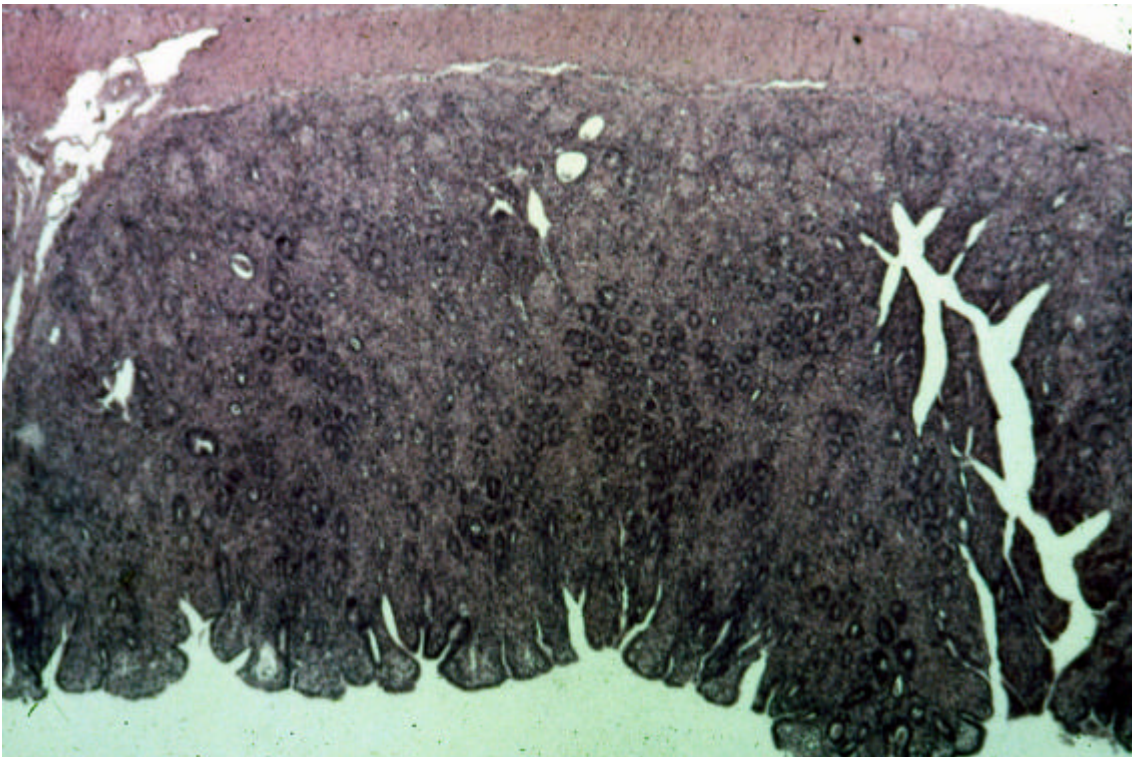


Figura 20. Infecção por *Lawsonia intracellularis* em coelhos no Estado do Rio de Janeiro. Marcado espessamento da mucosa do íleo. H.E. (4x).



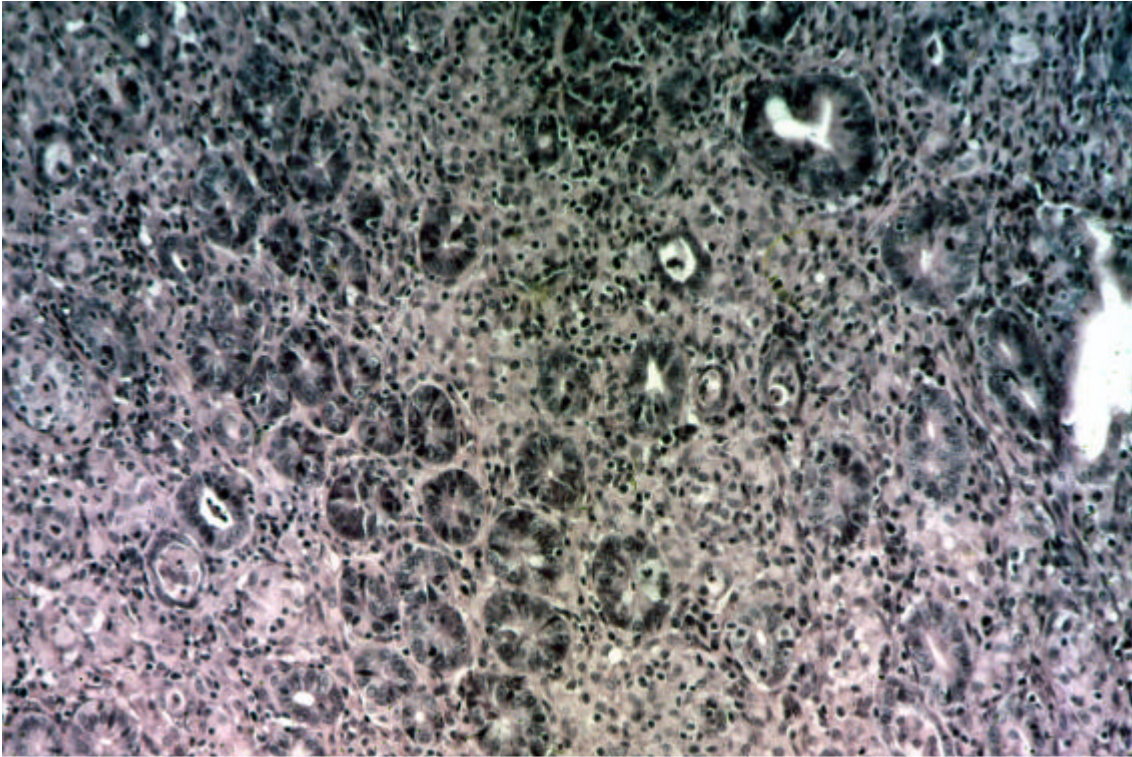


Figura 21. Infecção por *Lawsonia intracellularis* em coelhos no Estado do Rio de Janeiro. Acentuado espessamento da mucosa determinado por infiltração inflamatória granulomatosa. H.E. (10x).

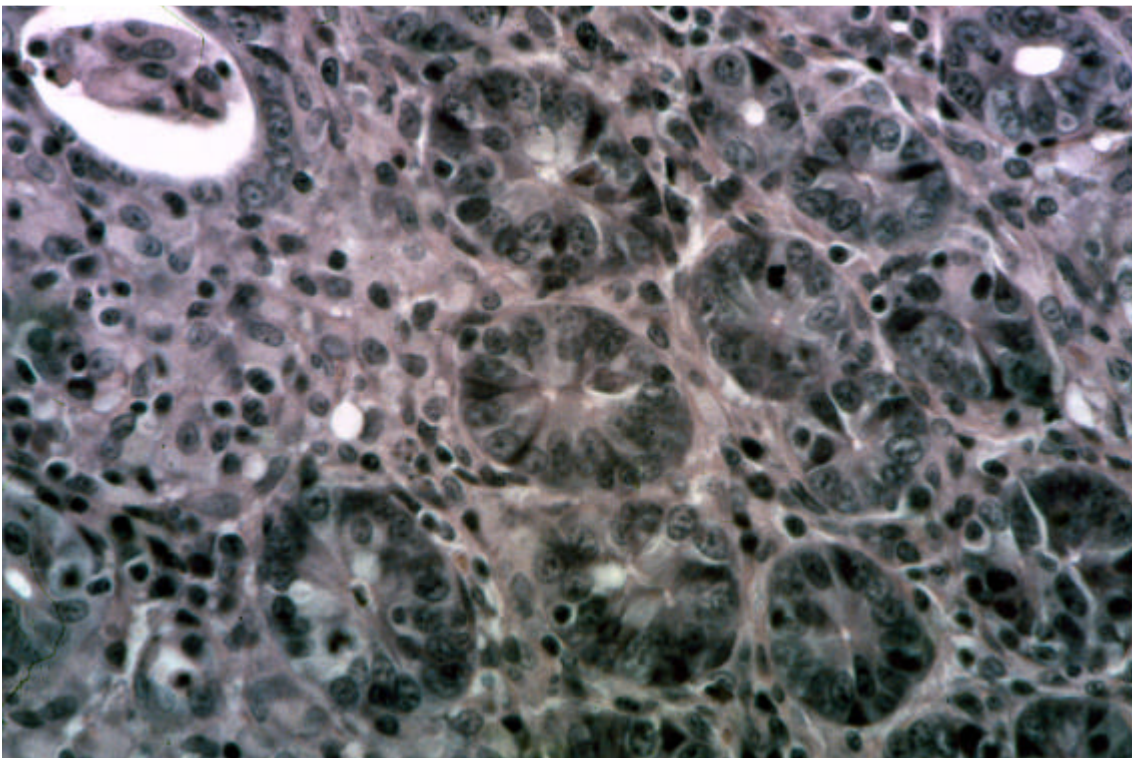


Figura 22. Infecção por *Lawsonia intracellularis* em coelhos no Estado do Rio de Janeiro. Mucosa do íleo. Detalhe da foto anterior. Ver pouca diferenciação das células epiteliais proliferadas e infiltração inflamatória granulomatosa nas proximidades do lúmen do órgão. H.E. (40x).



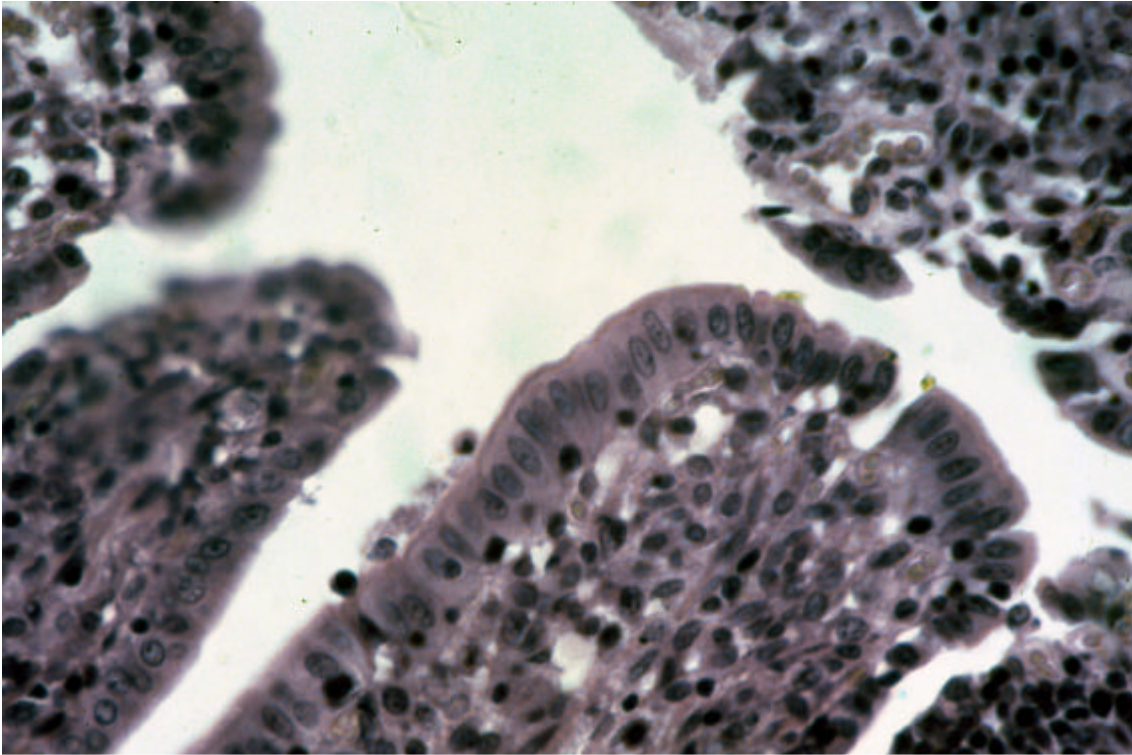


Figura 23. Infecção por *Lawsonia intracellularis* em coelhos no Estado do Rio de Janeiro. Detalhe vilosidade. Observar epitélio bem diferenciado no ápice das vilosidades (à direita) e menor diferenciação nas vilosidades (à esquerda). Compare com foto anterior.

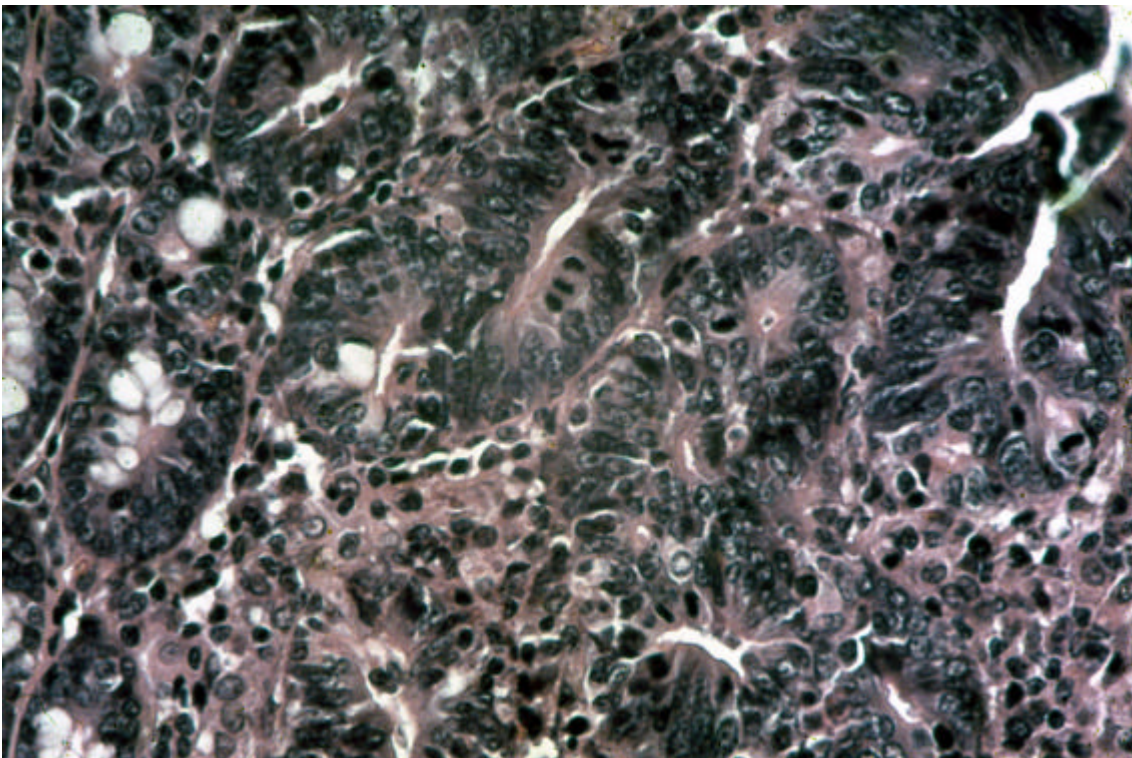


Figura 24. Infecção por *Lawsonia intracellularis* em coelhos no Estado do Rio de Janeiro. Proliferação evidente do epitélio, com pouca diferenciação; elevado número de mitoses. H.E. (40x).



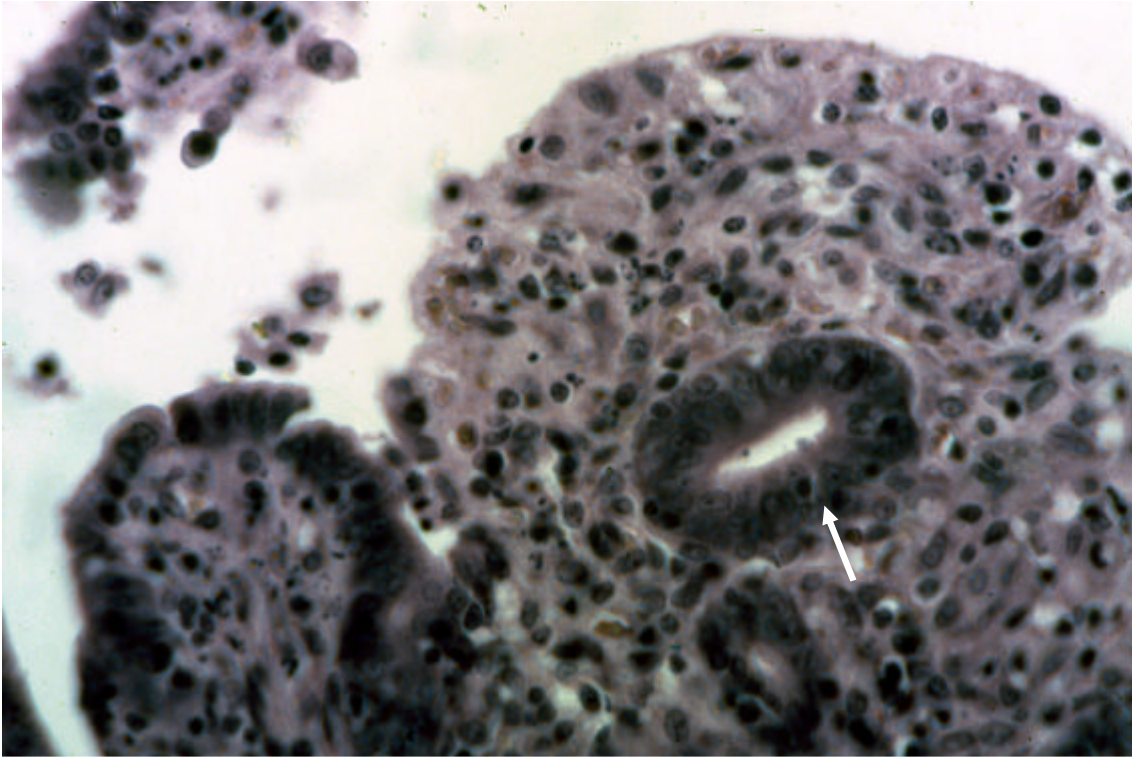


Figura 25. Infecção por *Lawsonia intracellulans* em coelhos no Estado do Rio de Janeiro. Íleo. Pouca diferenciação de células epiteliais próximas ao ápice da vilosidade (seta), infiltração inflamatória granulomatosa, necrose de células inflamatórias e desprendimento do epitélio de parte da vilosidade. H.E. (40x).

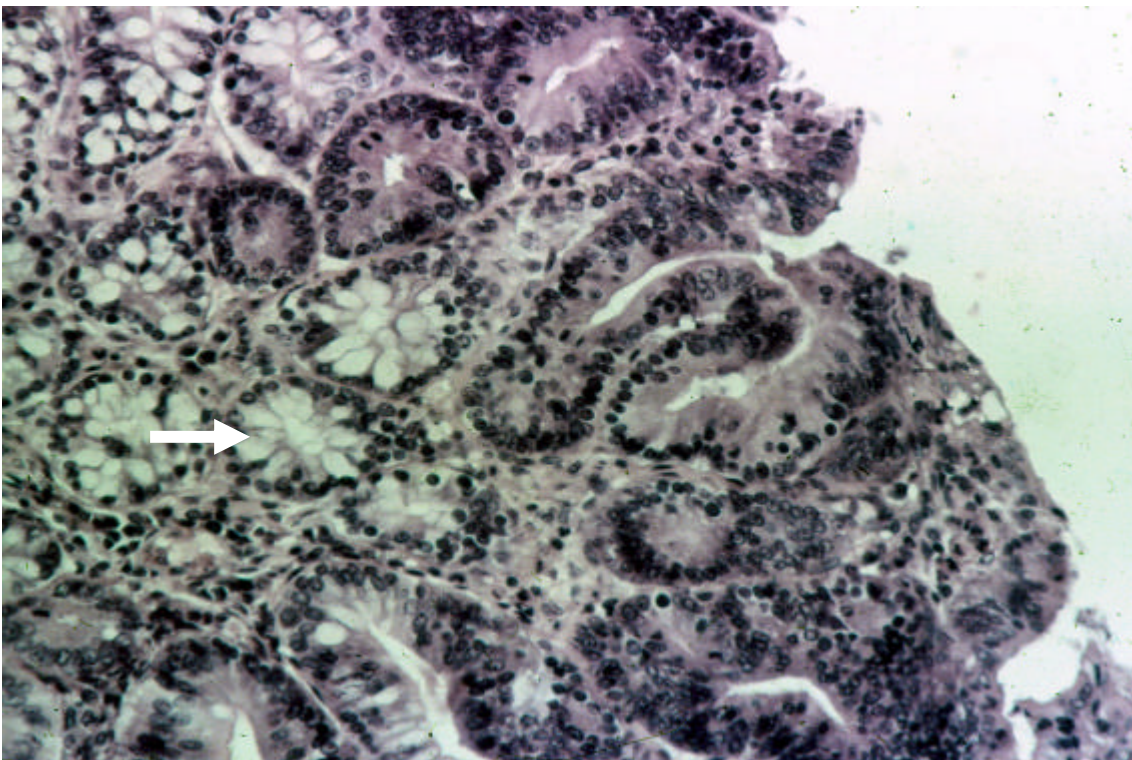


Figura 26. Infecção por *Lawsonia intracellulans* em coelhos no Estado do Rio de Janeiro. Hiperplasia de células epiteliais que recobrem as vilosidades, sem alterações significativas de diferenciação; hiperplasia das células caliciformes (seta). H.E. (10x).



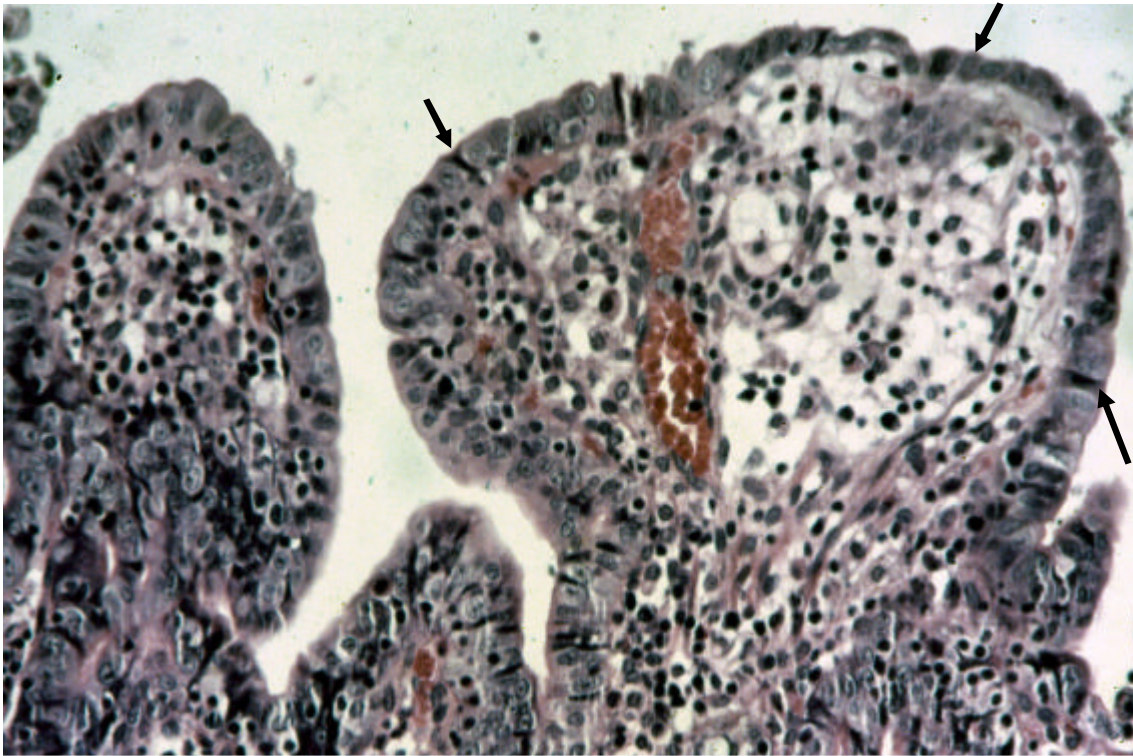


Figura 27. Infecção por *Lawsonia intracellularis* em coelhos no Estado do Rio de Janeiro. Variações de diferenciação de células epiteliais que recobrem as vilosidades e infiltração inflamatória predominantemente linfoplasmocitária e edema. H.E. (10x).

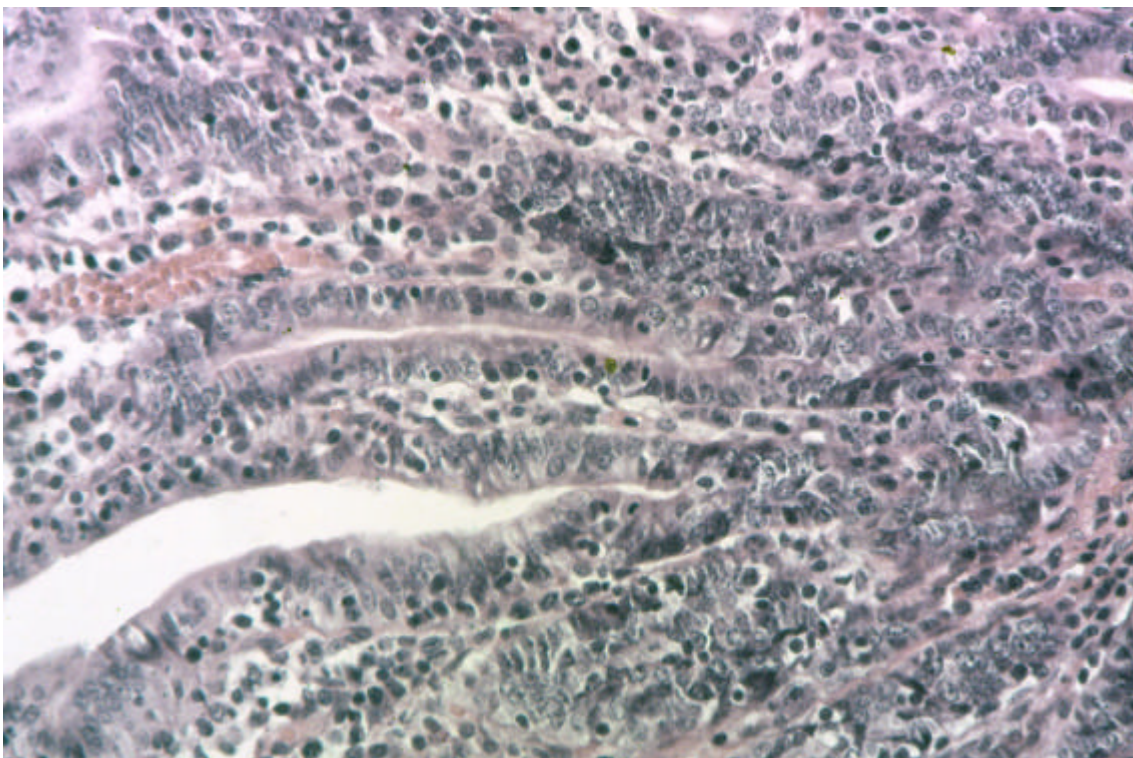


Figura 28. Infecção por *Lawsonia intracellularis* em coelhos no Estado do Rio de Janeiro. Hiperplasia difusa das células epiteliais, pouco diferenciadas. H.E. (10x).



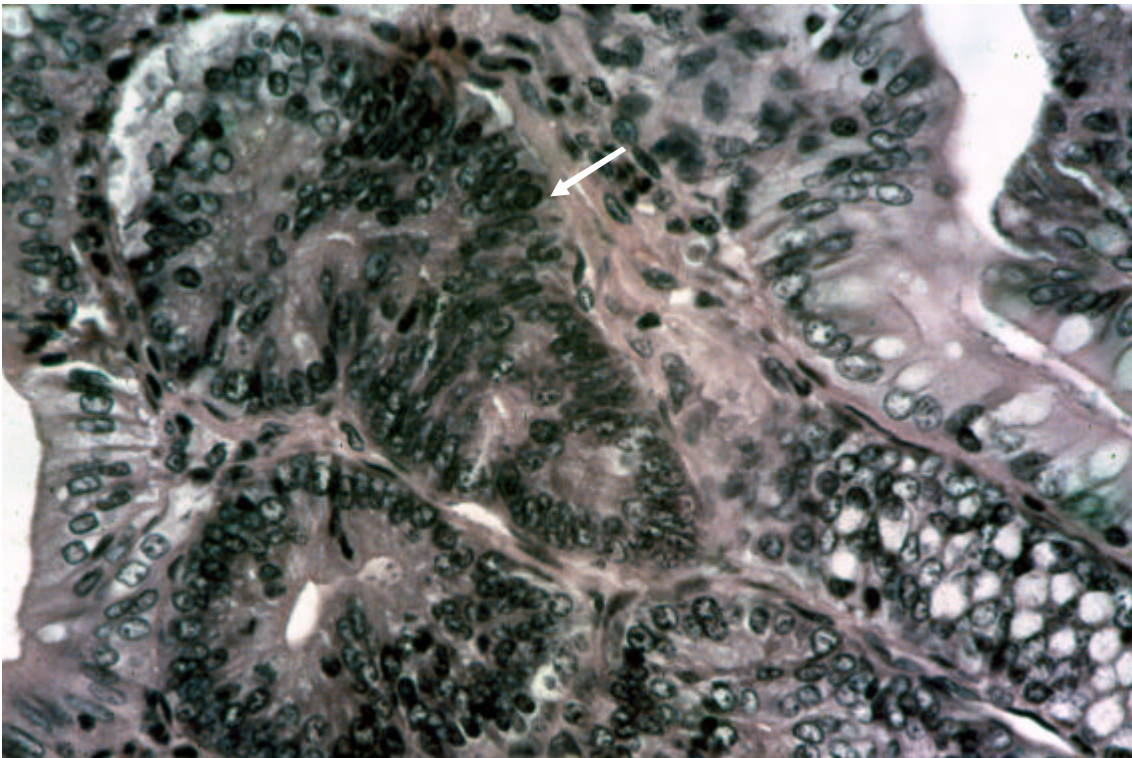


Figura 29. Infecção por *Lawsonia intracellularis* em coelhos no Estado do Rio de Janeiro. Hiperplasia de células epiteliais (seta). H.E. (40x).

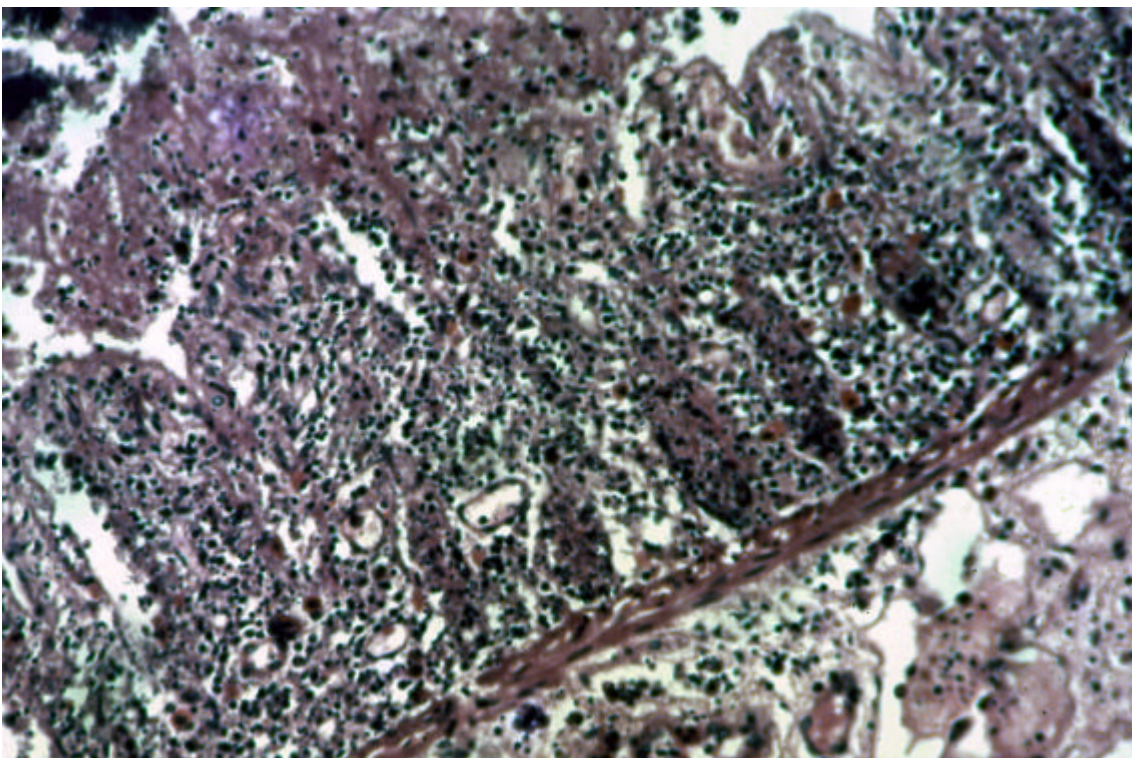


Figura 30. Infecção por *Lawsonia intracellularis* em coelhos no Estado do Rio de Janeiro. Necrose quase difusa da mucosa e submucosa; células inflamatórias necróticas nos detritos. H.E. (10x).



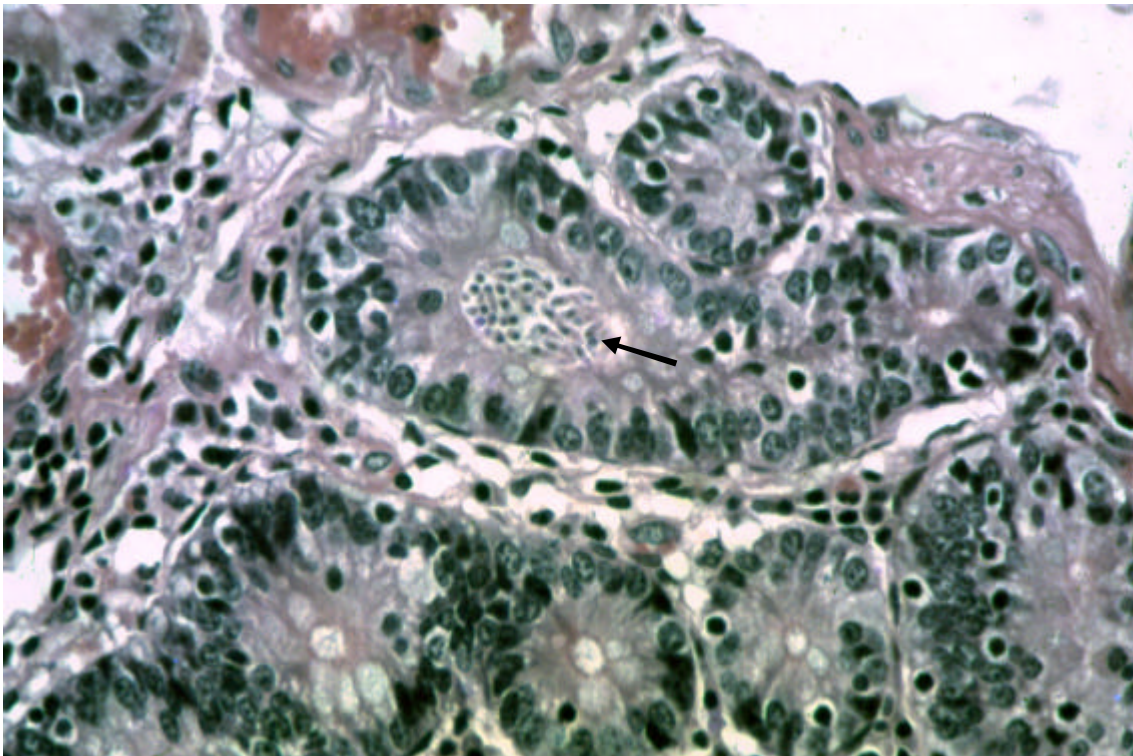


Figura 31. Infecção por *Lawsonia intracellularis* em coelhos no Estado do Rio de Janeiro. Presença de bactérias (infecção secundária) dentro de criptas. H.E. (40x).

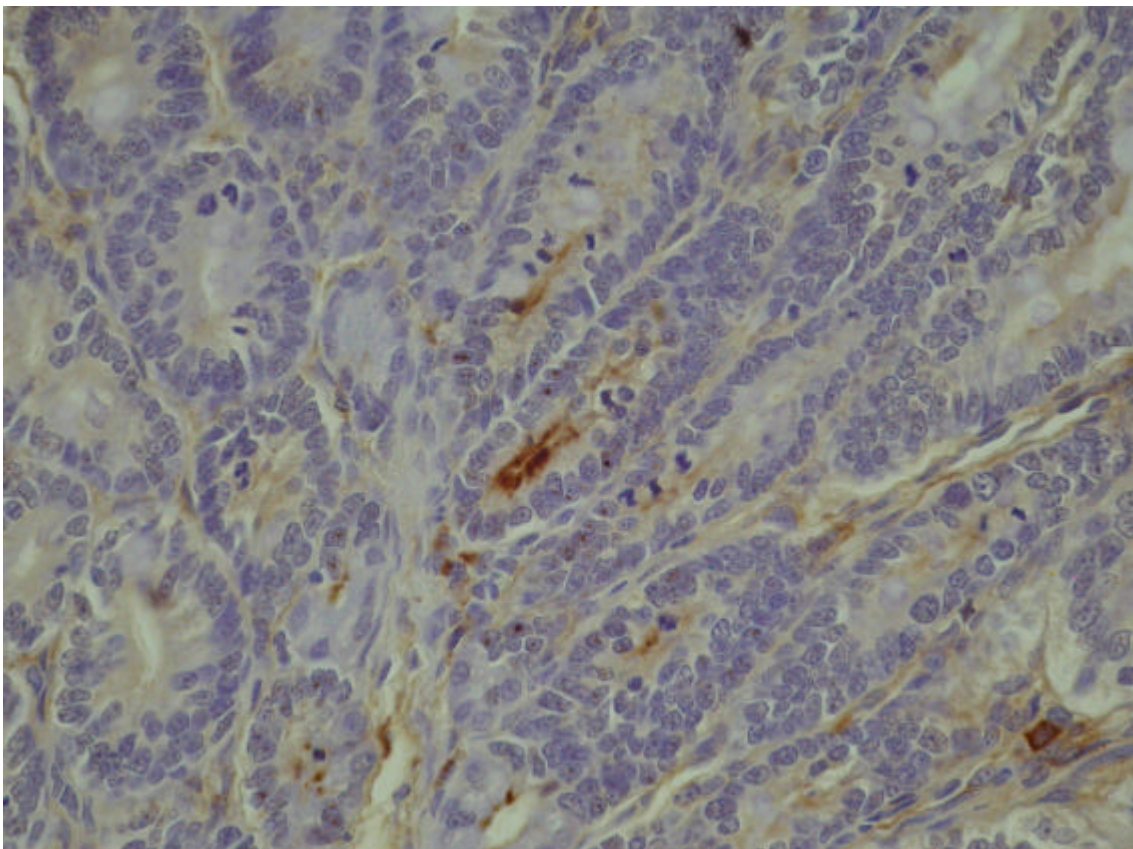


Figura 32. Infecção por *Lawsonia intracellularis* em coelhos no Estado do Rio de Janeiro. Coelho (SAP 24709). Corte de íleo. Presença de *Lawsonia intracellularis* (em marrom) detectada imunohistologicamente nas criptas de Lieberkühn e em alguns macrófagos. H.E. (fundo) (20x).



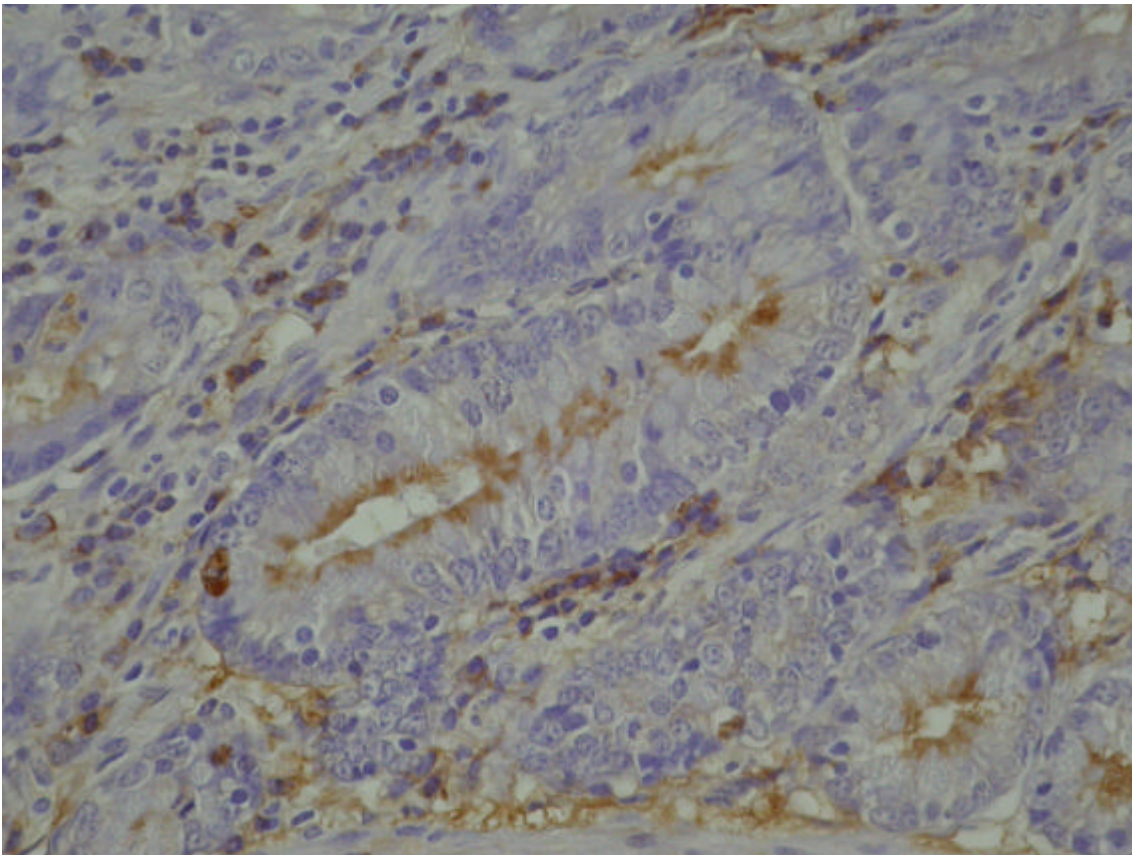


Figura 33. Infecção por *Lawsonia intracellulans* em coelhos no Estado do Rio de Janeiro. Coelho (SAP 24722). Corte de íleo. Presença de *Lawsonia intracellulans* (em marrom) detectada por imunohistoquímica criptas de Lieberkühn. H.E. (fundo) (40x).

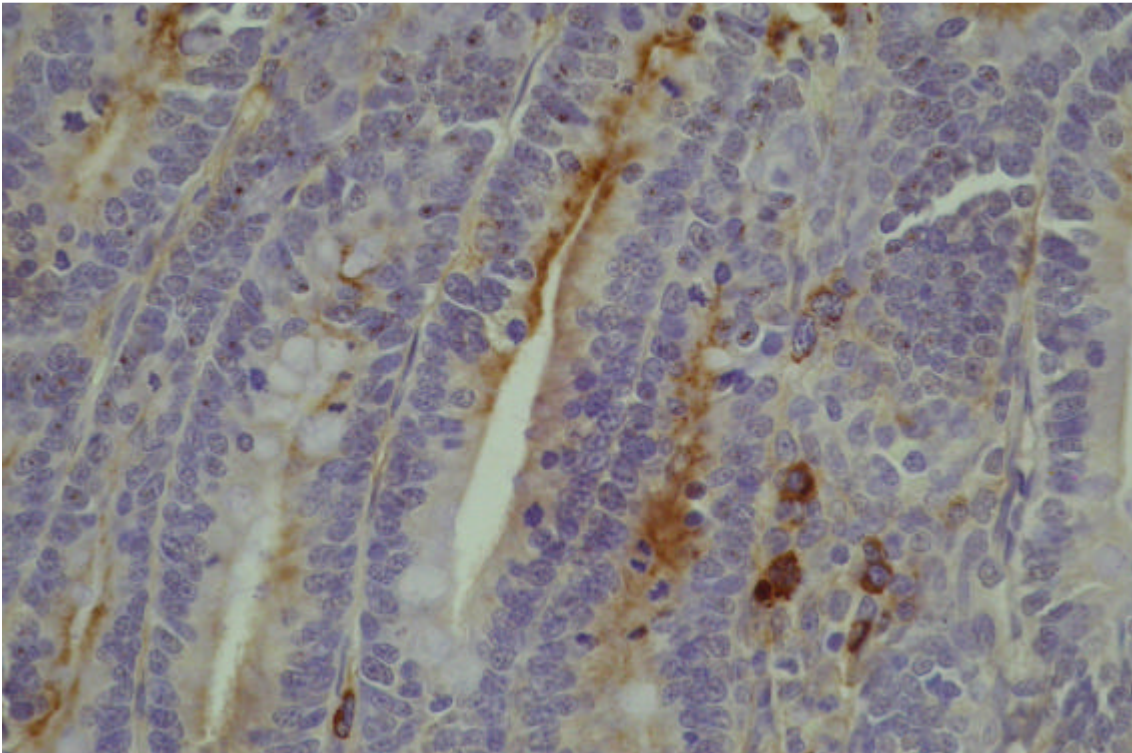


Figura 34. Infecção por *Lawsonia intracellulans* em coelhos no Estado do Rio de Janeiro. Coelho (SAP 24722). Corte de íleo. *Lawsonia intracellulans* detectada pela técnica de imunohistoquímica nas criptas de Lieberkühn (em marrom); antígeno também em macrófagos. H.E. (fundo). (40x).



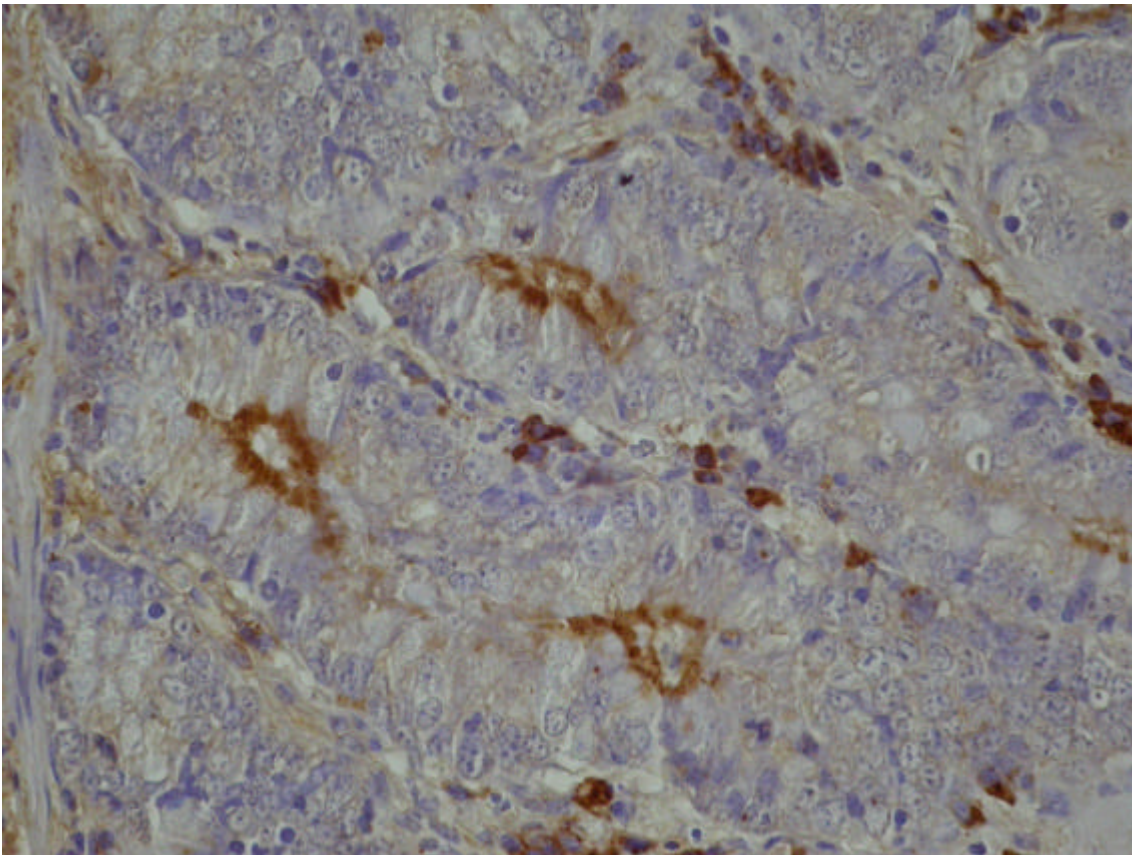


Figura 35. Infecção por *Lawsonia intracellularis* em coelhos no Estado do Rio de Janeiro. Coelho (SAP 24722). Corte de íleo. *Lawsonia intracellularis* detectada pela técnica de imunistoquímica nas criptas de Lieberkühn (em marron); antígeno também em macrófagos. H.E. (fundo) (100x).

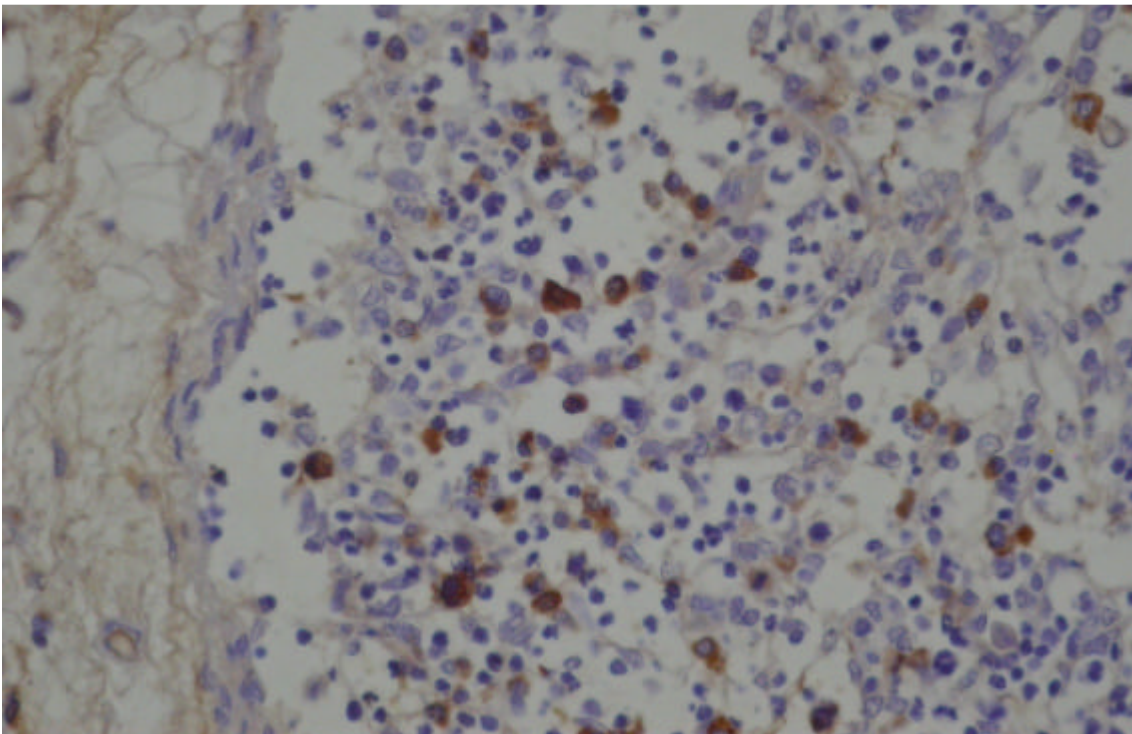


Figura 36. Infecção por *Lawsonia intracellularis* em coelhos no Estado do Rio de Janeiro. Coelho (SAP 24701). Corte de íleo. Presença de antígeno de *L. intracellularis* em macrófagos na placa de Peyer. H.E. (fundo) (40x).

**Quadro 8. Infecção por *Lawsonia intracellularis* em coelhos no Estado do Rio de Janeiro. Achados clínicos e macroscópicos (continua).**

SAP	Idade	Clínica	Intestino delgado	Intestino grosso	Placas de Peyer	Linfonodos mesentéricos	Outras lesões
24.671	NO*	NO	NO	NO	NO	NO	NO
24672	NO	NO	Dilatação e espessamento progressivos; externamente estrias transversais (anéis), superfície mucosa irregular, róseo-avermelhada, com aspecto corrugado.	Espessamento cecal leve; superfície irregular com pequenos pontos avermelhados.	Evidentes próximas à válvula íleo-cecal.	SA	NO
24.673	NO	NO	Lesões menos marcadas que do animal 24672. Parede com aspecto de mosaico ('quadriculado')	Lesões no ceco menos marcadas que do animal 24672.	SA	SA	NO
24.696	NO	Acentuada diarreia; pequena quantidade de oocistos de <i>Eimeria</i> sp (exame direto).	Dilatação e espessamento marcado da parede; mucosa rósea. Jejuno: levemente espessado.	Conteúdo líquido (ceco) a mucoso (cólon).	Muito evidentes	SA	NO
24.697	NO	Acentuada diarreia; pequena quantidade de oocistos de <i>Eimeria</i> sp (exame direto).	Espessamento leve da parede.	SA	SA	SA	NO
24.699	30d	Diarreia há 2 dias, morreu durante à noite. Ausência de coccídeos (exame direto).	Íleo: parede discretamente espessada.	SA	SA	SA	Mau estado nutricional, desidratado. Autolisado.
24.700	80d	Encontrado morto. Ausência de coccídeos (exame direto).	Íleo: porções espessadas com aspecto reticulado; dilatação leve; mucosa levemente espessada e irregular, com franjas muito finas em sua superfície (aspecto de filigrana). Porções espessadas: pouco conteúdo. Demais porções conteúdo líquido, verde-escuro a acinzentado.	SA	SA	SA	Bom estado nutricional.
24.701	30d	Diarreia há dois dias. Grande quantidade de oocistos de <i>Eimeria</i> sp (exame direto).	Íleo: porções espessadas, brilhantes, róseas, com aspecto reticulado ou em anéis transversos; áreas moderadamente hiperêmicas, irregulares (pontilhadas). ID: quase sem conteúdo.	Conteúdo líquido e esverdeado no ceco.	SA	Aumentados, moderament firmes.	Animal magro.
24.702	60d	Diarreia há 1 dia. Ausência de coccídeos (exame direto).	Íleo: muito dilatado; com anéis transversais (corrugado), mucosa hiperêmica, muito espessada, irregular (com pontos vermelhos brilhantes). ID: vazio. Válvula íleo-cecal: lesões proliferativas mais volumosas do que rugosas.	Ceco: mucosa edemaciada; conteúdo semi-líquido, verdoso. Cólon: folículos linfóides evidentes.	Muito evidentes (em válvula íleo-cecal)	Muito aumentados, rígidos	Abdômen volumoso.

**Legenda:** \*NO – não observado; SA - sem alterações; ID – intestino delgado; IG – intestino grosso.

**Quadro 8. (Continuação).**

SAP	Idade	Clínica	Intestino delgado	Intestino grosso	Placas de Peyer	Linfonodos mesentéricos	Outras lesões
24.705	45d	Diarréia há alguns dias. Encontrado morto em rigidez cadavérica. Ausência de coccídeos (exame direto).	Íleo: mucosa levemente espessada, com aspecto reticulado (corrugado); mucosa hiperêmica. ID: conteúdo verde-musgo a achocolatado; parte mucoso.	Mucosa cecal e válvula íleo-cecal leve a moderadamente espessadas e hiperêmicas.	SA	Levemente aumentados.	SA
24.706	45d	Fase de convalescência, há 2 dias com fezes voltando ao estado sólido.	Íleo: mucosa levemente espessada; estrias longitudinais (corrugado). Válvula íleo-cecal moderadamente espessada. ID: conteúdo esverdeado com consistência quase normal.	SA	SA	SA	SA
24.708	75d	Tradado há 2 semanas com tetraciclina. Sem diarréia. Um oocisto de <i>Eimeria</i> sp (exame direto).	Duodeno e jejuno: espessamento e hiperemia leves. Íleo: espessamento de parede moderado, com aspecto reticulado bem evidente, mucosa levemente avermelhada, conteúdo normal. Válvula íleo-cecal espessada. Placas de Peyer muito evidentes.	Válvula Íleo-cecal – espessamento intenso	Muito evidentes	Muito aumentados.	Abdômen volumoso.
24.709	75d	Tradado há 2 semanas com tetraciclina. Sem diarréia. Raríssimos oocistos de <i>Eimeria</i> sp (exame direto).	Íleo: levemente espessado, com aspecto reticulado. Jejuno: espessamento e hiperemia leves.	AS	AS	Moderadamente aumentados.	Abdômen levemente volumoso.
24720	NO	Ausência de coccídeos (exame direto).	NO	NO	NO	NO	NO
24721	NO		NO	NO	NO	NO	NO
24.732	60d	NO	Íleo: discreto espessamento da parede. Líquido, esverdeado in-tenso. Válvula íleo-cecal: leve espessamento da mucosa. ID: conteúdo líquido e verde-intenso.	Ceco: leve edema e congestão de mucosa, com pontos claros e avermelhados. IG: conteúdo líquido e verde-intenso.	AS	Muito aumentado.	NO
24.733	60d-	NO	Íleo: congestão e espessamento discretos. Válvula íleo-cecal: leve espessamento da mucosa. ID: conteúdo líquido.	Ceco: edema e congestão moderados; conteúdo líquido.	AS	Muito aumentado.	NO
24.734	adulto	NO	Íleo: espessamento leve a moderado. Válvula íleo-cecal: mucosa moderadamente espessada. ID: conteúdo líquido e esverdeado.	IG: conteúdo líquido e esverdeado.	AS	Levemente aumentado.	NO

**Legenda:** \*NO – não observado; SA - sem alterações; ID – intestino delgado; IG – intestino grosso.



**Quadro 8. (Continuação).**

SAP	Idade	Clínica		Intestino delgado	Intestino grosso	Placas de Peyer	Linfonodos mesentéricos	Outras lesões
24.737	adulto	Diarréia.		Íleo: repleto de conteúdo mucogelatinoso.	SA	SA	SA	Fígado com aspecto de noz-moscada; músculos estriados e cardíaco pálidos.
24739	Adulto			NO	NO	NO	NO	NO
24742	NO			NO	NO	NO	NO	NO
24.768	60d	Ausência de (exame direto).	coccídeos	Íleo: muito vermelho, quase vináceo; mucosa moderadamente espessada e irregular, conteúdo semilíquido, vermelho-vinho.	Ceco: avermelhada, conteúdo líquido de cor normal.	SA	áreas avermelhadas	NO
24.769	60d	Ausência de (exame direto).	coccídeos	Íleo: aspecto reticulado; parede levemente espessada; cor normal.	Ceco: pequenas áreas de congestão e conteúdo semilíquido.	SA	SA	SA
24.770	60d	NO		Íleo: leve espessamento da parede; aspecto reticulado (corrugado).	Ceco: levemente espessado com pontos avermelhados irregulares.	SA	SA	SA

**Legenda:** \*NO – não observado; SA - sem alterações; ID – intestino delgado; IG – intestino grosso.

**Quadro 9. Infecção por *Lawsonia intracellularis* em coelhos no Estado do Rio de Janeiro. Achados histopatológicos do íleo (continua).**

	Inflamação	Criptas	Vilosidades	Enterócitos	Caliciformes	Muscular	P. Peyer
24671	LP (+); leucócitos globulóides +;	Hiperplasia (+); aumento da taxa mitótica (+)	SA	Indif (+); hiperplasia ++(+)	ausentes	-	-
24672	LP (+); leucócitos globulóides (+) e eosinófilos na luz de criptas +	Hiperplasia ++; dilatação e ramificação ++; aumento mitoses ++, criptas em vilosidades ++	colabamento ++; diminuição (+)	Indif ++(+); hiperplasia +	Redução focal	Hipertrofia +; Criptas em muscular da mucosa +	-
24673	Leucócitos globulóides (+)	-	-	-	-	-	-
24696	LP (+); eosinófilos+; leucócitos globulóides (+)	Hiperplasia ++, dilatação + <i>Eimeria</i> sp +	Colabamento (+) Diminuição (+)	Indif +; hiperplasia ++(+)	Redução focal	Hipertrofia (+)	Hiperplasia +
24697	LP (+); eosinófilos (+) autolisado	Hiperplasia ++, hiperplasia +; <i>Eimeria</i> sp	SA	Indif. (+)	SA	+	SA
24699	autolisado	Hiperplasia ++, hiperplasia +	SA	Indif. (+)	SA	+	Infiltrado mononuclear periporta
24700	LP +; Eosinófilos (+)	Hiperplasia ++,	SA	-	Raras	-	Hiperplasia ++(+)
24701	LP ++, leucócitos globulóides (+), eosinófilos +	Hiperplasia ++; Ramificação e dilatação (+) +; necrose (+); <i>Eimeria</i> sp ++	(+)	Indif ++(+); hiperplasia ++(+)	Redução focal +	Hipertrofia (+)	Hiperplasia +++; Aprofundamento de criptas (+)
24702	Leucócitos globulóides +; eosinófilos +	Hiperplasia focal ++	Colabamento +	SA	SA	SA	SA
24705	Leucócitos globulóides (+)	Hiperplasia focal (+)	Colabamento (+)	SA	SA	SA	SA

**Legenda:** (+) – discreta; ++, leve; ++(+) – leve a moderado; ++ - moderado; ++(+)- moderado a intenso; +++ - intenso; NO – não observado; SA – sem alteração, LP – linfoplasmocitário.

**Quadro 9. Infecção (Continuação).**

	<b>Inflamação</b>	<b>Criptas</b>	<b>Vilosidades</b>	<b>Enterócitos</b>	<b>Caliciformes</b>	<b>Muscular</b>	<b>P. Peyer</b>
<b>24706</b>	LP ++; leucócitos globulóides (+); eosinófilos (+)	Hiperplasia ++; Dilatação (+); 'criptas em vilosidades' ++	Colabamento ++, diminuída (+), aspecto florido +(+)	Indif +(+) hipercromasia (+)	SA	SA	Infiltrado granulomatoso ++, necrose com eosinófilos ++; hifas?
<b>24708</b>	LP +(+) leucócitos globulóides +(+) eosinófilos ++	Hiperplasia ++; Dilatação +(+) necrose +; 'criptas em vilosidades' ++, focos de ulceração superficial da mucosa	Colabamento +(+) parcialmente florida +(+) diminuída +	Indif +++ hipercromasia +(+) +(+)	Redução +	Hipertrofia focal +	Hiperplasia folicular+++
<b>24709</b>	LP +; leucócitos globulóides ++; eosinófilos +	Hiperplasia focal ++; Dilatação (+); 'criptas em vilosidades'; aumento da taxa mitótica ++	Colabamento +(+) Diminuída +	Indif ++ hipercromasia +++	Redução (+)	Hipertrofia focal +	Hiperplasia +++; <i>Isospora</i> sp
<b>24720</b>	LP (+); leucócitos globulóides +++; Macrófagos (+)	Hiperplasia +	Colabamento +; Diminuída +	Indif (+) Hipercromasia (+)	Raras	Hipertrofia focal ++	-
<b>24721</b>	LP +; leucócitos globulóides ++; eosinófilos (+)	Hiperplasia +(+) Dilatação +; 'criptas em vilosidades'	Colabamento +, Diminuída +	Indif +; Hipercromasia +(+) +(+)	Redução ++	Hipertrofia focal +	SA-
<b>24732</b>	LP +; leucócitos globulóides +++; eosinófilos +	Hiperplasia folicular +(+) necrose ulceração e hemorragia, edema	Colabamento +, Diminuída +, Bactérias cocóides	Indif +; Hipercromasia +	Redução +	SA	Hiperplasia++
<b>24733</b>	LP +; leucócitos globulóides (+); eosinófilos +; Inflamação mista+	Hiperplasia ++	Colabamento focal +, Diminuída focal +,	Indif ++ (focal); hipercromasia focal +	Redução focal+	SA	Hiperplasia ++; inflamação supurativa (hifas, bactérias), aprofundamento de criptas
<b>24734</b>	Mista ++, com eosinófilos ++	Hiperplasia +; Dilatação +, necrose e ulceração ++, bactérias cocóides, inflamação granulomatosa, dilatação +	Colabamento +, diminuída +	Indif +; hipercromasia +	Raras	SA	SA
<b>24737</b>	Leucócitos globulóides +(+) +(+)	Hiperplasia (+)-	SA	SA	SA	SA	Aprofundamento de criptas +(+) hiperplasia +(+) +(+)

**Legenda:** (+) – discreta; +; leve; +(+) – leve a moderado; ++ - moderado; ++(+)- moderado a intenso; +++ - intenso; NO – não observado; SA – sem alteração

**Quadro 9. (Continuação).**

	Inflamação	Criptas	Vilosidades	Enterócitos	Caliciformes	Muscular	P. Peyer
<b>24739</b>	Infiltrado mononuclear +(+)	Hiperplasia ++; aumento da taxa mitótica +++	Colabamento +, diminuição +	Indif ++; hiperplasia +;	Redução +	SA	SA
<b>24742</b>	Leucócitos globulídeos ++; eosinófilos+	Hiperplasia ++; dilatação ++; eosinófilos na luz++,	SA	Hiperplasia ++; indif ++;	SA	SA	SA
<b>24768</b>	SA	Enterite necrotizante ++ e hemorragia	Enterite necrotizante ++ e hemorragia	Enterite necrotizante ++ e hemorragia	Enterite necrotizante ++ e hemorragia	SA	Enterite necrotizante ++ e hemorragia
<b>24769</b>	LP +; mista com eosinófilos +	Hiperplasia +; ulceração e necrose multifocais +, bactérias cocóides	SA	SA	SA	SA	SA
<b>24770</b>	NO	NO	NO	NO	NO	NO	NO

**Legenda:** (+) – discreta; +; leve; +(+) – leve a moderado; ++ - moderado; ++(+) – moderado a intenso; +++ - intenso; NO – não observado; SA – sem alteração

**Quadro 10. Infecção por *Lawsonia intracellularis* em coelhos no Estado do Rio de Janeiro. Achados histopatológicos em outras vísceras (continua).**

	<b>Linfonodos Mesentéricos</b>	<b>Jejuno</b>	<b>Intestino Grosso</b>	<b>Baço</b>	<b>Fígado</b>	<b>Pulmão</b>	<b>Coração</b>
<b>24671</b>	NO	Leucócitos globulóides + Hiperplasia de criptas + Infiltrado LP +	NO	SA	SA	SA	SA
<b>24672</b>	NO	Proliferação de caliciformes; infiltrado linfoplasmocitário	Hiperplasia focal de criptas +; eosinófilos +	SA	SA	SA	SA
<b>24673</b>	NO	Hiperplasia de criptas ++	SA	SA	<i>Eimeria</i> ++; proliferação de ductos biliares ++; congestão (+); inflama ção periportal mononuclear +	-	SA
<b>24696</b>	NO	Hiperplasia de criptas +	Hiperplasia de criptas +; <i>Eimeria</i> sp ++	SA	SA	Pneumonia intersticial (+)	SA
<b>24699</b>	NO	SA	-	-	Inflamação mononuclear periportal (+); congestão (+)	-	SA
<b>24700</b>	NO	SA	autolisado	-	SA	Congestão ++; edema ++	SA
<b>24701</b>	NO	SA	SA	Congestão ++; hiperpla- sia linforreticular +	SA-	SA	SA
<b>24702</b>	NO	SA	SA	SA	SA	SA	SA
<b>24705</b>	Hiperplasia interfolicular ++; edema	SA	SA	Hipoplasia folicular + e hiperplasia reticular +	Inflamação mononuclear periportal (+); congestão ++	-	Focos de necrose e calcificação
<b>24706</b>	Hiperplasia linfóide de multifocal +	SA	SA	SA	Vacuolização +; congestão (+)	SA	SA
<b>24708</b>	Hiperplasia linfóide de multifocal	SA	LP+, cocos e bacilos bacterianos, edema na mucosa (+)	SA	Infiltrado mononuclear periportal (+); vacuolização (+)	SA	SA

**Legenda:** (+) – discreta; +; leve; ++ – leve a moderado; +++ – moderado a intenso; ++++ – intenso; NO – não observado; SA – sem alteração, LP – linfoplasmocitário

**Quadro 10. (continuação).**

	<b>Linfonodos Mesentéricos</b>	<b>Jejuno</b>	<b>Intestino Grosso</b>	<b>Baço</b>	<b>Fígado</b>	<b>Pulmão</b>	<b>Coração</b>
<b>24709</b>	SA	SA	LP (+), edema (+)	Hiperplasia folicular + (+) congestão ++	Tumefação ++; inflamação mononuclear periportal (+)	SA	SA * focos infl em músculo esquelético
<b>24720</b>	SA	SA	SA	SA	SA	SA	SA
<b>24721</b>	SA	SA	Eosinófilos ++(+)	SA	SA	SA	SA * focos infl em músculo esquelético
<b>24732</b>	Hiperplasia interfolicular +(+)	SA	Válvula íleo-cecal: úlceras ++(+); proliferação crípticas +; hemorragia; aumento da taxa mitótica +; células atípicas, <i>Eimeria</i> sp	SA	SA	SA	SA
<b>24733</b>	Hiperplasia foli- cular e interfo- licular ++	SA	SA	SA	SA	SA	SA
<b>24735</b>	SA	SA	SA	SA	SA	SA	SA
<b>24739</b>	Hiperplasia interfolicular+; edema+	SA	SA	SA	Infiltrado mononuclear portal +	SA	SA
<b>24742</b>	SA	SA	SA	SA	SA	SA	SA
<b>24668</b>	SA	SA	SA	SA	Leve megalocitose	SA	SA
<b>24669</b>	SA	SA	SA	SA	SA	SA	SA
<b>24670</b>	SA	SA	Edema ++(+), LP +, erosão da mucosa+, leucócitos globulóides (+), bactérias cocóides	SA	SA	SA	SA

**Legenda:** (+) – discreta; +; leve; ++(+)- leve a moderado; ++ - moderado; +++ - intenso; +++ - intenso; NO – não observado; SA – sem alteração. LP - linfoplasmocitário

### 4.3 Bacteriologia

O exame microscópico (contraste de fase e campo escuro) feito do conteúdo do intestino delgado e grosso e de fragmentos de fígado, revelou presença de cocos móveis e imóveis e inúmeros bastonetes com características morfológicas e de motilidade típica de bactérias, a época, designadas como do gênero *Campylobacter*. Nas placas semeadas verificou-se a presença de colônias pequenas com cerca de 1mm de diâmetro, convexas, brilhantes, de cor branco-acinzentada e não-hemolíticas. O exame bacterioscópico revelou, além de alguns cocos móveis e imóveis, bastonetes Gram-negativos em forma de vírgula, asa de gaivota e “s”, que caracterizavam o referido gênero, hoje *Lawsonia*. As tentativas de isolamento final do agente para sua caracterização bioquímica não tiveram êxito.

### 4.4 Imunoistoquímica

Os suínos (SAP - 24187 e 24189) e coelhos (SAP - 24701, 24709 e 24722) apresentaram, no íleo, marcação positiva com anticorpo policlonal anti-*Lawsonia intracellularis* no epitélio de criptas intestinais (**Figuras 5, 6, 7, 9, 10, 32, 33, 34, 35**), vilosidades (**Figuras 8**) e em placas de Peyer (**Figura 36**), através do método avidina-biotina.

### 4.5 Microscopia eletrônica

A microscopia eletrônica, realizada em fragmentos de intestino de porcos, revelou que estas formas realmente são bactérias, morfológicamente indistinguíveis das descritas ultramicroscopicamente como *Lawsonia intracellularis* (**Figuras 3 e 4**).

## 5 DISCUSSÃO

O diagnóstico de Enteropatia Proliferativa (EP), tanto nos suínos, quanto nos coelhos, baseou-se nos aspectos clínico-patológicos característicos para a enfermidade e foi confirmado pela demonstração histoquímica e imunoistológica de *Lawsonia intracellularis* (Li) no intestino dos coelhos e dos suínos e pela detecção da bactéria em enterócitos dos suínos através de microscopia eletrônica. Os exames bacteriológicos corroboraram com o diagnóstico.

Quanto à observação de possíveis fatores predisponentes, no primeiro surto em suínos, que ocorreu em Petrópolis, houve relato de condições claramente associadas à EP. Havia histórico de enfermidade semelhante em uma propriedade vizinha – o que sugere a possibilidade de introdução do agente (LOVE et al., 1977; MAUCH, BILKEI, 2005) – bem como a interrupção do uso contínuo de antibióticos na alimentação, o que corrobora com as observações de MAUCH, BILKEI (2005), para quem o uso contínuo de antibióticos cria populações susceptíveis às formas agudas da enfermidade. É possível que o surto observado na granja de Campo Grande, Rio de Janeiro, tenha origem em animais provenientes de Petrópolis.

Outros fatores relacionados como causas de estresse, que poderia ser desencadeado por acasalamento ou por parto (LOVE et al., 1977) ou mudanças ambientais significativas (LEMARCHAND et al., 1997), bem como o tamanho do plantel (STEGE et al., 2001), igualmente só puderam ser associados ao primeiro surto em suínos (em Petrópolis), uma vez que a doença acometeu marrãs prenhes, no segundo mês de gestação.

A enfermidade se desenvolveu de forma variada, tanto em relação aos sintomas, quanto em relação às faixas etárias acometidas nos diferentes surtos. No primeiro, a doença acometeu marrãs, como descrito por MAUCH, BILKEI (2005), nos dois outros, em Campo Grande e Seropédica, os casos da doença concentravam-se em animais entre as fases de desmame e terminação, como relatado por diversos outros autores (SÉGALES et al., 2001; KYRYAKIS et al., 2002a; ALEXOPOULOS et al., 2006).

O primeiro surto observado nos suínos caracterizou-se pela ocorrência da doença em marrãs de 8 meses de idade. Já no segundo e terceiro, a pequena quantidade de animais avaliados não permite tal inferência, uma vez que não se restringiu a nenhuma faixa etária específica. Esse tipo de surto é descrito por alguns autores em populações consideradas susceptíveis ou imunossuprimidas (LOVE et al., 1977; GUEDES et al., 2002a; BARNA, BILKEI, 2003).

Em coelhos, condições inadequadas de higiene, descritas por diversos autores (McORIST et al., 1993; PEARCE et al., 1997; STEGE et al., 2001; BOESEN et al., 2004), foram detectadas e poderiam estar relacionadas ao início dos surtos. Mais recentemente tem-se comprovado, antígenicamente, que o agente *Lawsonia intracellularis* é o mesmo, independentemente das espécies afetadas (SMITH, LAWSON, 2001). Em relação aos coelhos, verificou-se que a infecção pode ter origem em dejetos ou materiais oriundos de criações de porcos (DRIEMEIER 2007, comunicação pessoal).

Em suínos, muitos autores têm creditado a diferença entre casos de Enterite Proliferativa (não-complicada, mais leve) e Enterite Proliferativa Hemorrágica (EPH), a diferenças na resposta imunológica (SMITH, LAWSON, 2001). Evidências clínicas suportam essa idéia, pois EPH geralmente ocorre em animais maduros e casos não-complicados de EP ocorrem em jovens em crescimento (ROWLAND, LAWSON, 1992). Por outro lado, em alguns surtos de EPH, leitões ainda mamando podem ser também afetados (ROWLAND, ROWNTREE, 1972). A diferença clínica entre essas duas condições, porém é importante; em geral, EPH é altamente letal e Adenomatose Intestinal Suína (AIS) e EP são condições relativamente inócuas (SMITH, LAWSON, 2001). Contudo, a doença observada nos coelhos



desse surto, correspondia morfológicamente mais à adenomatose intestinal, pela marcada proliferação, e, ainda assim, foi bastante letal.

Curiosamente, o número de animais mortos foi mais expressivo no surto que afetou coelhos, que apresentaram manifestações clínicas mais leves e, geralmente, lesões proliferativas no intestino, do que nos suínos que tiveram destruição das vilosidades intestinais e diarreia com sangue e morte súbita.

Ainda no primeiro surto descrito em suínos, a evolução foi superaguda; muitos animais foram a óbito entre 6 e 18 horas após o início dos sintomas. GUEDES et al. (2002a) também descrevem quadro de EPH semelhante, com diarreia profusa, com sangue, que determinava a morte em menos de 12 horas após o início dos sintomas. Em dois dos três surtos descritos em suínos, foram verificados casos de hematoquesia intensos, a tal ponto de as paredes da baía ficarem tingidas de sangue.

No surto descrito em coelhos, também observou-se rápida evolução da doença, que por vezes levava os animais à morte em menos de 24 horas após o início dos sintomas (normalmente restritos à diarreia sem sangue e apatia), contudo, na maioria dos casos a evolução era aguda.

A mortandade expressiva, verificada nos coelhos, é atípica em comparação com outros relatos sobre a doença associada à infecção por *Li* na espécie (DUHAMEL et al., 1998; WATARAI et al., 2004), na maior parte das vezes a quadros assintomáticos. Por outro lado, o surto que ocorreu no Rio Grande do Sul, apresentou taxas de mortalidade de 62% em uma criação de coelhos e chinchilas (SONNE et al., 2003).

Péssimas condições de higiene e a co-infecção por *Eimeria* são importantes fatores, que também devem ser levados em consideração. A associação de *Li* a diversos agentes é relacionada a taxas atípicas de morbidade e mortalidade em coelhos (SCHAUER et al., 1998) e suínos (JACOBSON et al., 2005). Dos 24 animais avaliados, 6 apresentaram co-infecção pelo coccídeo (22%). Como as lesões não foram muito intensas nos animais que a apresentavam e, ainda, como ambos os processos regrediram com melhoria das condições gerais de manejo e uso de tratamento com sulfas, direcionado à coccidiose, não tornou-se possível definir se a ‘virulência’ observada deveu-se à co-infecção, às más condições de manejo ou a ambas. Essa hipótese é apresentada por PEARCE et al. (1999) em condições semelhantes.

Como observado por diversos autores (LOVE et al., 1977; ROWLAND, HUTCHINGS, 1978; McORIST et al., 1992; GUEDES et al., 2002c, BOESEN et al., 2004), as lesões macroscópicas associadas à EP foram mais expressivas no íleo, tanto em suínos quanto em coelhos; outros segmentos intestinais apresentavam lesões mais discretas (MORÉS et al., 1985; JONES et al., 1993; McORIST et al., 1993; SEGALÉS et al., 2001).

Em suínos, geralmente, havia lesões necrótico-hemorrágicas, além das lesões proliferativas características. Em alguns animais, verificaram-se ainda lesões em outras vísceras, porém aparentemente secundárias ao processo intestinal. Tanto a variação no grau de manifestação da doença, quanto a ocorrência de quadros hemorrágicos e necróticos, são semelhantes às descrições de surtos naturais de EP no Brasil (MORÉS et al., 1985) e em outros países (ROWLAND, LAWSON, 1975; JENSEN et al., 2000; GUEDES et al., 2002a; MAUCH, BILKEI, 2005; McORIST et al., 2005).

Nos coelhos, as lesões observadas – principalmente o espessamento das paredes intestinais - caracterizaram o processo apenas como Adenomatose Intestinal, dentro do sistema de classificação apresentado por ROWLAND, LAWSON (1975) para suínos e utilizado por diversos autores (MORÉS et al., 1985; McORIST et al., 1995; GUEDES et al., 2002), com lesões concentradas em íleo, porém extensas, em menor intensidade, a outros segmentos (válvula íleo-cecal e ceco); o que se assemelha ao descrito em outros relatos sobre

a doença nesta espécie (UMEMURA et al., 1982; DUHAMEL et al., 1998; WATARAI et al., 2004).

Nos coelhos os processos hiperplásicos eram mais marcados, enquanto que nos suínos, a necrose e hemorragia intestinais eram mais acentuadas.

Assim, de uma forma geral, as lesões clássicas relacionadas à EP, nos casos apresentados no presente estudo – hiperplasia das células crípticas, com hiper Cromasia e em arranjo pseudoestratificado, assim como os diferentes tipos de infiltrados inflamatórios observados - são compatíveis com as descritas para a variedade de quadros microscópicos da doença descrita em suínos (ROWLAND, LAWSON, 1975; MORÉS et al., 1985; McORIST et al., 1992) e em AI em coelhos (UMEMURA et al., 1982; DUHAMEL et al., 1998; SCHAUER et al., 1998).

Não foi encontrada, na revisão de literatura, relação entre os leucócitos globulídeos, presentes de forma significativa nas lesões proliferativas de diversos suínos e coelhos, de forma que o significado de sua presença permanece não determinado. Por outro lado, estas células têm sido associadas à intensificação de respostas imunomediadas (FINN, SCHWARTZ, 1972), de modo que talvez possam ser relacionadas à defesa local contra as bactérias infectantes, no caso, *Li*.

Acreditamos que a variação no número de células caliciformes esteja associada as diferentes fase da doença, pois animais na fase inicial e em recuperação podem apresentar aumento dessas células, enquanto que, nos animais com a doença franca, têm como alteração significativa o decréscimo dessas células (ROWLAND, LAWSON, 1975)

A técnica de imunoistoquímica detectou, nos coelhos e suínos, *Li* no pólo apical dos enterócitos das criptas e em histiócitos, observados na própria e nas placas de Peyer.

Houve visualização de bactérias e colônias bacterianas (coelhos e porcos) com características compatíveis com as de *Lawsonia intracellularis*, mas não se conseguiu o isolamento do agente.

## 6 CONCLUSÕES

- Com base nos achados clínico-patológicos típicos de Enterite Proliferativa, confirmados pela detecção histoquímica e imunoistoquímica do bastonete no intestino de suínos e coelhos, pode-se concluir que a doença foi desencadeada por *Lawsonia intracellularis* e que outras bactérias e *Eimeria* sp não desempenharam papel significativo nas mortes.
- Não foi possível estabelecer, com certeza, a origem do primeiro surto (Petrópolis) da doença em suínos no Estado do Rio de Janeiro, porém, é possível, que o mesmo tenha tido origem através de animais adquiridos em Ponte Nova, MG.
- É possível que a infecção de suínos no Rio de Janeiro (Campo Grande) tenha tido origem em Petrópolis.
- Trata-se da primeira descrição de Enterite Proliferativa Hemorrágica em suínos e de Enterite Proliferativa em coelhos no Estado do Rio de Janeiro.
- Trata-se do primeiro surto de infecção por *Lawsonia intracellularis* em coelhos no Brasil.

## 6 REFERÊNCIAS BIBLIOGRÁFICAS

ALEXOPOULOS, C.; TASSIS, P.D.; KYRIAKIS, C.S.; TZIKA, E.D.; PAPATSIROS, V.; KYRIAKIS, S.C. **First experience on the effect of in-feed lincomycin for the control of proliferative enteropathy in growing pigs**, *Journal of Veterinary Medicine*, v.53, p.157-162, 2006

BACCARO, M.R.; MORENO, A.M.; SHINYA, L.T.; DOTTO, D.S. **Identification of bacterial agents of enteric diseases by multiplex PCR in growing-finishing pigs**, *Brazilian Journal of Microbiology*, v. 34, p. 225-229, 2003

BARNA, P.; BILKEI, G. **Effects of gilt seropositivity to *Lawsonia intracellularis* (LI) on their offspring's seropositivity to LI and on diarrhoea after a pure-culture challenge**, *Preventive Veterinary Medicine*, v. 61, p. 71-78, 2003

BIESTER, H.E.; SCHWARTE, L.E. **Intestinal adenoma in swine**, *American Journal of Pathology*, v. 7, p. 175-185, 1931.

BIESTER, H.E.; SCHWARTE, L.E.; EVELETH, D.F. **Studies on a rapidly developing intestinal adenoma in a pig**, *American Journal of Pathology*, v. 15, p. 385-389, 1939

BOESEN, H.T.; JENSEN, T.K.; JUNGENSEN, G.; RIBER, U.; BOYE, M.; MOLLER, K., **Development, characterization and diagnostic application of a monoclonal antibody specific for a proteinase K resistant *Lawsonia intracellularis* antigen**, *Veterinary Microbiology*, v. 10, p. 196-206, 2005

BOESEN, H.T.; JENSEN, T.K.; SCHMIDT, A.S.; JENSEN, B.B.; JENSEN, S.M.; MOLLER, K. **The Influence of diet on *Lawsonia intracellularis* colonization in pigs upon experimental challenge**, *Veterinary Microbiology*, v. 103, p. 35-45, 2004

BOYE, M.; JENSEN, T.K.; MOLLER, K.; LESER, T.D.; JORSAL, S.E. **Specific Detection of *Lawsonia intracellularis* in Porcine Proliferative Enteropathy Inferred from Fluorescent rRNA In Situ Hybridization**, *Veterinary Pathology*, v.35, n.2, p.153-156, 1998

CHIRIBOGA, A.E.C.N.; GUIMARÃES, W.V.; VANETTI, M.C.D.; ARAÚJO, E.F. **Detection of *Lawsonia intracellularis* in faeces of swine from the main producing regions in Brazil**, *Canadian Journal of Microbiology*, v.45, n.3, p.230-234, 1999

COOPER D.M.; SWANSON, D.L.; GEBHART, C.J. **Diagnosis of proliferative enteritis in frozen and formalin-fixed, paraffin-embedded tissues from a hamster, horse, deer and**

**ostrich using a *Lawsonia intracellularis*-specific multiplex PCR.** *Veterinary Microbiology*, v.54, p. 47-62, 1997

**CORZO, C.A.; FRIENDSHIP, R., DEWEY, C., BLACKWELL, T. Comparison of 2 serologic tests for the diagnosis of porcine proliferative enteropathy.** *Canadian Veterinary Journal*, v. 46, p. 433-435, 2005

**DEZORZOVA-TOMANOVA, K.; SMOLA, J.; TRCKA, I.; LAMKA, J.; PAVLIK, I. Detection of *Lawsonia intracellularis* in wild boar and fallow deer bred in one game enclosure in the Czech republic,** *Journal of Veterinary Medicine, B*, v.53, p.42-44, 2006

**DITTMAR, M., HOELKLE, K., HOELKLE, K., SYDLER, T., CORBOZ, L., MISEREZ, R., WITTENBRINK, M. Diagnosis of Porcine Proliferative Enteropathy: Detection of *Lawsonia intracellularis* by Pathological Examinations, Polymerase Chain Reaction and Cell Culture Inoculation,** *Journal of Veterinary Medicine*, 50: 332-338, 2003

**DRIEMEIER, D.; FACCINI,G.S.; OLIVEIRA, R.T.; COLODEL, E.M.; TRAVERSO, S.D.; CATTANI, C. Silver staining combined with alcian blue and hematoxylin-eosin for the detection of *Lawsonia intracellularis* in swine proliferative enteropathy,** *Acta Histochemica*, v.104, n.3, p. 285-287, 2002

**DUHAMEL, G.E.; KLEIN, E.C.; ELDER, R.O.; GEBHART, C.J., Subclinical proliferative enteropathy in sentinel rabbits associated with *Lawsonia intracellularis*,** *Journal of Comparative Pathology*, v. 35, p. 300-303, 1998

**FINN, J.P.; SCHWARTZ L.W. A neoplasm of globule leukocytes in the intestine of a cat,** *Journal of Comparative Pathology*, v.82, p. 323-328, 1972

**FOX, J.G.; DEWHIRST, F.E.; FRASER, G.J.; PASTER, B.J.; SHAMES, B.; MURPHY, J.C. Intracellular *Campylobacter*-like organism from ferrets and hamsters with proliferative bowel disease is a *Desulfovibrio* sp.,** *Journal of Clinical Microbiology*, v. 32, n.5, p. 1229-1237, 1994

**FRISK, C.S.; WAGNER, J.E. Experimental hamster enteritis: an electron microscopic study,** *American Journal of Veterinary Research*, v.38, n.11, p. 1861-1868, 1977

**GAVA, D.; MORES, N.; OLIVEIRA, S.R. Avaliação de diferentes métodos de detecção de *Lawsonia intracellularis* em tecidos parafinados. XII Congresso Brasileiro de Veterinários Especialistas em Suínos – 04 a 07 de outubro de 2005**

**GEBHART, C.J.; WARD, G.E.; CHANG, K.; KURT, Z.H. *Campylobacter hyointestinalis* (new species) isolated from swine lesion of proliferative ileitis,** *American Journal of Veterinary Research, Schaumburg*, v.44, n.3, p. 361-367, 1983

GO, Y.Y.; LEE, J.K.; YE, J.Y.; LEE, J.B.; PARK, S.Y.; SONG, C.S.; KIM, S.K.; CHOI, I.S. **Experimental reproduction of proliferative enteropathy and the role of IFN $\gamma$  in protective immunity against *Lawsonia intracellularis* in mice**, *Journal of Veterinary Science*, v.6, n.4, p. 357-359, 2005

GUEDES, R.M., GEBHART, C.J. **Onset and duration of fecal shedding, cell-mediated and humoral immune responses on pigs after challenge with a pathogenic isolate or attenuated vaccine strain of *Lawsonia intracellularis***, *Veterinary Microbiology*, v. 91, p. 135-145, 2001

GUEDES, R.M., GEBHART, C.J., ARMBRUSTER, G.A.; ROGGOW, B.D. **Serological follow-up of a Repopulated swine herd after an outbreak of proliferative hemorrhagic enteropathy**, *Canadian Journal of Veterinary Research*, v.66, p. 258-263, 2002a

GUEDES, R.M., GEBHART, C.J., DEEN, J., WILKELMAN, N. **Validation of an immunoperoxidase monolayer assay as a serologic test for porcine proliferative enteropathy**, *Journal of Veterinary Diagnostic and Investigation*, v. 14, p. 528-530, 2002b

GUEDES, R.M., GEBHART, C.J., WILKELMAN, N., MACKIE-NUSS, R.A., MARSTELLER, T.A., DEEN, J. **Comparison of different methods for diagnosis of porcine proliferative enteropathy**, *Canadian Journal of Veterinary Research*, v.66, p. 99 – 107, 2002c

HAGEN, B., BILKEI, G. **Seroprevalence of *Lawsonia intracellularis* in large pig production units**, *Acta Veterinaria Hungara*, v. 51, p. 165-170, 2003

HUERTA, B., ARENAS, A., CARRASCO, L. **Comparison of Diagnostic techniques for porcine proliferative enteropathy (*Lawsonia intracellularis* infection)**, *Journal of Comparative Pathology*, v. 129, p. 179-185, 2003

HUTCHKISS, C.E.; SHAMES, B.; PERKINS, S.E.; FOX, J.G. **Proliferative enteropathy of rabbits: the intracellular Campylobacter-like organism is closely related to *Lawsonia intracellularis***, *Laboratory Animal Science*, v. 46, p. 623-627, 1996

JACOBSON, M.; SEGERSTAD, C.H.; GUNNARSSON, A. et al. **Diarrhoea in the growing pig – a comparison of clinical, morphological and microbial findings between animals from good and poor performance herds**, *Research in Veterinary Science*, v. 74, p. 163-169, 2003

JACOBSON, M.; LOFSTEDT, M.D.; HOMGREN, N. et al. **The prevalences of *Brachyspira* spp. and *Lawsonia intracellularis* in Swedish piglet producing herds and wild boar population**, *Journal of Veterinary Medicine*, v. 52, p. 386-39, 2005

JENSEN, T.K.; CHRISTENSEN, B.B.; BOYE, M. ***Lawsonia intracellularis* in the large intestine of pigs**, *APMIS*, v. 114, p. 255-264, 2006

JENSEN, T.K.; MOLLER, K.; LINDECORONA, B.; JORSAL, S.E. **Detection of *Lawsonia intracellularis* in the tonsils of pigs with proliferative enteropathy**, *Research in Veterinary Science*, v. 68, p. 23-25, 2000

JENSEN, T.K.; VIGRE, H.; SORENSEN, V.; MOLLER, K. **Naturally acquired *Lawsonia intracellularis* in pigs studied from weaning to slaughter by indirect immunofluorescence antibody test and polymerase chain reaction on feces**, *Research in Veterinary Science*, v. 79, p. 93 – 98, 2005

JONES, G.F.; WARD, G.E.; MURTAUGH, M.P.; LIN, G.; GEBHART, C.J. **Enhanced detection of intracellular organism of swine proliferative enteritis, ileal symbiont *intracellularis*, in feces by polymerase chain reaction**, *Journal of Clinical Microbiology*, v. 31, n.10, p. 2611-2615, 1993

JUBB, K.V.F.; KENNEDY, P.C.; PALMER, N. **Pathology of Domestic Animals**, Academic Press, 4a edição, 1993

JUST, S.D., THOEN, C.O., THAKER, B.J., THOMPSON, J.U., **Monitoring of *Lawsonia intracellularis* by indirect serum immunofluorescence assay in a commercial swine production system**, *Swine Health and Production*, v. 9, p. 57-61, 2000

KIM, J., CHOI, C., CHO, W.S., CHAE, C. **Immunohistochemistry and Polymerase Chain Reaction for detection of *Lawsonia intracellularis* in porcine intestinal tissues with Proliferative Enteropathy**, *Journal of Veterinary Medical Science*, v. 62, n. 2, p. 771-73, 2000

KOYAMA, T.; HIRAI, T.; NAGAI, S. ***In vitro* cultivation and Partial Characterization of *Lawsonia intracellularis* from a Japanese Field Case of Porcine Proliferative Enteropathy**, *Journal of Veterinary Medical Science*, v. 68, n. 8, p. 609-611, 2006

KROLL, J.J.; EICHMEYER, M.A.; SCHAEFFER, M.L.; McORIST, S.; HARRIS, D.L.; ROOF, M.B. **Lipopolysaccharide-based enzyme-linked immunosorbent assay for experimental use in detection of antibodies to *Lawsonia intracellularis* in pigs**, *Clinical and Diagnostic Laboratory Immunology*, v. 12, n. 6, p. 693-699, 2005

KYRIAKIS, S.C.; ALEXOPOULOS, C.; SAOULIDIS, K.; LEKKAS, S.; MILLIOTIS, C.C.; SAUVEROCHE, B. **The effect of josamycine on the control of ileitis in weaned piglets under field conditions**, *Journal of Veterinary Pharmacology and Therapeutics*, v. 25, p. 279-284, 2002a

KYRYAKIS, S.C.; HATZOPOULOU, E.B.; ALEXOPOULOS, C.; KRITAS, S.K.; POLYZOPOULOU, Z.; LEKKAS, S.; GARDEY, L. **Field evaluation of the effect of in feed doxycyclin for the control of ileitis in weaned piglets**, *Journal of Veterinary Medicine*, v. 49, p. 317-321, 2002b

LAWSON, G.H.; McORIST, S.; ROWLAND, A.C.; McCARTNEY, E.; ROBERTS, L. **Serological diagnosis of the porcine proliferative enteropathies: implications for aetiology and epidemiology**, *Veterinary Record*, v. 122, n. 23, p. 554-557, 1988

LAWSON, G.H.; ROWLAND, A.C.; MacCINTYRE, N. **Demonstration of a new intracellular antigen in porcine intestinal adenomatosis and hamster proliferative ileitis**, *Veterinary Microbiology*, v. 10, n. 4, p. 303-313, 1985

LAWSON, G.H.K., ROWLAND, A.C., ROBERTS, L., FRASER, G., MCCARTNEY, E. **Proliferative haemorrhagic enteropathy**, *Research Veterinary Science*, v. 27, p. 46-51, 1974

LAX, A.J.; THOMAS, W. **How bacteria could cause cancer: one step at a time**, *Trends in Microbiology*, v. 10, n. 6, p.293-299, 2002

LEMARCHAND, T.X.; TULLY, T.N.; SHANE, S.M.; DUNCAN, D.E. **Intracellular *Campylobacter*-like organism associated with rectal prolapse and proliferative enteroproctitis in emus (*Dromaius novaehollandiae*)**, *Veterinary Pathology*, v. 34, p. 152-156, 1997

LOVE, R.N.; LOVE, D.N.; EDWARDS, M.J. **Proliferative Haemorrhagic enteropathy in pigs**, *Veterinary Record, London*, v. 100, n. 4, p. 65-8, 1977

MacINTYRE, N.; SMITH, D.G.E.; SHAW, D.J.; THOMSON, J.R.; RHIND, S.M. **Immunopathogenesis of experimentally induced Proliferative Enteropathy in pigs** *Veterinary Pathology*, v. 40, p. 421-432, 2003

MAPOTHER, M.E.; JOENS, L.A.; GLOCK, R.D. **Experimental reproduction of porcine proliferative enteritis**, *Veterinary Record*, v. 121, p. 533-536, 1987



MAUCH, C.P.; BILKEI, G., **Reproductive performance of gilts following an outbreak of acute proliferative enteropathy due to *Lawsonia intracellularis***, *Veterinary Journal*, v. 170, p. 128-31, 2005

McCLUSKEY; J.; HANNIGAN; J.; HARRIS, J.D.; WREN, B.; SMITH, D.G.E. **LsaA, an antigen involved in cell attachment and invasion, is expressed by *Lawsonia intracellularis* during infection *in vitro* and *in vivo***, *Infection and Immunity*, v. 70, n. 6, p. 2899-2907, 2002

McORIST, S. **Defining the full costs of endemic porcine proliferative enteropathy**, *The Veterinary Journal*, v. 170, p. 8-9, 2005

McORIST, S.; BOID, R.; LAWSON, G.H.K. **Antigenic analysis of *Campylobacter* species and an intracellular *Campylobacter*-like organism associated with Porcine Proliferative Enteropathies**, *Infection and Immunity*, v.57, n. 3, p. 957-962, 1989

McORIST, S.; MacINTYRE, N.; STOKES, C.R.; LAWSON, G.H.K. **Immunocytological responses in porcine proliferative enteropathies**, *Infection and Immunity*, v. 60, p. 4184-4191, 1992

McORIST, S.; GEBHART; C.J.; BOID, R.; BARNS, S.M. **Characterization of lawsonia-intracellularis gen-nov, sp-nov, the obligately intracellular bacterium of porcine proliferative enteropathy**, *International Journal of Systematic Bacteriology*, v. 45, n.4, p. 820-825, 1995

McORIST, S.; JASNI, S.; MACKIE, R.; MacINTYRE, N.; NEEF, N.; LAWSON, G. **Reproduction of porcine proliferative enteropathy with pure cultures of ileal symbiont intracellularis**, *Infection and Immunology*, v. 61, n. 10, p. 4286-4292, 1993

McORIST, S., SMITH, S.H., GREEN, L.E. **Estimate of Direct financial losses due to porcine proliferative enteropathy**, *Veterinary Record*, v. 140, p. 579-581, 1997

MOON, H.W.; CUTLIP, R.C.; AMTOWER, W.C.; MATTHEWS, P.J. **Intraepithelial *Vibrio* associated with acute typhlitis of young rabbits**, *Veterinary Pathology*, v. 11, p. 313-326, 1974

MORENO, A.M. **Enterite Proliferativa Suína: Aspectos clínico-patológicos e epidemiológicos**, 1v., 55p., Universidade de São Paulo, Patologia Experimental e Comparada, Tese defendida em 01/11/1999

MORÉS, N.; NEVES, D.S.; NOGUEIRA, R.H.G.; GUIMARÃES, E.B. **Diagnósticos clínico e Anátomo-Histológicos de Casos espontâneos de Enteropatia Proliferante e Hemorrágica (EPH) em suínos**, *Arquivo Brasileiro de Medicina Veterinária e Zootecnia*, v. 37, n.1, p. 29-37, 1985

PEARCE, G.P. **Interactions between dietary fibre, endo-parasites and *Lawsonia intracellularis* bacteria in grower-finisher pigs**, *Veterinary Parasitology*, v. 87, p. 51-61, 1997

PLAWINSKA, J.; BINEK, M. ***Lawsonia intracellularis* – The causative agent of Porcine Proliferative Enteritis**, *Medycyna Weterynaryjna*, v. 62, n. 8, p. 860-864, 2006

ROBERTS, L.; ROWLAND, A.C.; LAWSON, G.H.K. **Experimental reproduction of porcine intestinal adenomatosis and necrotic enteritis**, *Veterinary Record*, v. 100, p. 12-13, 1977

RODRÍGUEZ, J.C.; ALVAREZ, M.; RODRÍGUEZ, L.; SEGURA, J.C. **A longitudinal study of porcine proliferative enteropathy in a commercial pig farm in Yucatan Mexico**, *Arquivo Brasileiro de Medicina Veterinária e Zootecnia*, v. 57, n. 3, p. 401-404, 2005

ROWLAND, A.C.; HUTCHINGS, D.A. **Necrotic enteritis and regional ileitis in pigs at slaughter**, *Veterinary Record, London*, v. 103, n. 15, p. 338-339, 1978

ROWLAND, A.C.; LAWSON, G.H.K. **Porcine intestinal adenomatosis: a possible relationship with necrotic enteritis, regional ileitis and proliferative haemorrhagic enteropathy**, *Veterinary Record, London*, v. 97, n. 10, p. 178-180, 1975

ROWLAND, A.C.; LAWSON, G.H.K. **Porcine proliferative enteropathies**, In: LEMAN, A.D.; STRAW, B.E.; MENGELING, W.L.; D'ALLAIRE, S.; TAYLOR, D.J. (Eds.), **Diseases of Swine**, 7ª Edição, Iowa State University Press, Iwoa, pp. 560-569, 1992

ROWLAND, A.C.; ROWNTREE, P.G.M. **Haemorrhagic Bowel Syndrome associated with intestinal adenomatosis in the pig**, *Veterinary Record*, v. 91, p. 235-241, 1972

RUEMMELE, F.C.; GURBINDO, C.; MANSOUR, A.M.; MARCHAND, R.; LEVY, E.; SEIDMAN, E.G. **Effects of interferon gamma on growth, apoptosis, and MHC class II expression of immature rat intestinal crypt (IEC-6) cells**, *Journal Cell Physiology*, v.176, n. 1, p. 120-126, 1998 *apud* SMITH, D.G.E.; MITCHELL, S.C.; NASH, T.; RHIND, S. **Gamma interferon influences intestinal epithelial hyperplasia caused by *Lawsonia intracellularis* infection in mice**, *Infection and Immunology*, v. 68, p. 6737-6743, 2000

SCHAUER, D.B., MCCATHEY, S.N., DAFT, B.M. et al. **Proliferative Enterocolitis associated with dual infection with Enteropathogenic *Escherichia coli* and *Lawsonia intracellularis* in rabbits**, *Journal of Clinical Microbiology*, v. 36, n. 6, p. 1700-1703, 1998

SEGALÉS, J; FERNÁNDEZ-SALGUERO, J.M.; FRUCTUOSO, G.; QUINTANA, J.; ROSELL, J. POZO, J.; ARRIBA, M.L; RUBIO, M.; DOMINGO, J. **Granulomatous Enteritis and Lymphadenitis in Iberian Pigs Naturally Infected with *Lawsonia intracellularis*** *Veterinary Pathology*, v. 38, n. 3, p. 343–346, 2001

SMITH, D.G.E.; MITCHELL, S.C.; NASH, T.; RHIND, S. **Gamma interferon influences intestinal epithelial hyperplasia caused by *Lawsonia intracellularis* infection in mice**, *Infection and Immunology*, v. 68, p. 6737-6743, 2000

SMITH D.G.E, LAWSON GH. ***Lawsonia intracellularis*: getting inside the pathogenesis of proliferative enteropathy**. *Veterinary Microbiology*, v. 82, n.4, p. 331-334, 2001

SONNE, L.; PESCADOR, C.A.; ZLOTOWSKI, P.; BOHRER, P.V.; MOLETA, E.C.; CASTAGNA, S.M.F.; BESSA, M.C.; DRIEMEIER, D. , **Mortalidade de coelhos associada a Enteropatia Proliferativa causada por *Lawsonia intracellularis* no Rio Grande do Sul**. *Anais do XI Encontro Nacional de Patologia Veterinária, 21 a 25 de julho de 2003, Botucatu*

STEGE, H.; JENSEN, T.K.; MOLLER, K.; VESTERGAARD, K.; BAEKBO, P.; JORSAL, S.E. **Infection dynamics of *Lawsonia intracellularis* in pig herds**, *Veterinary Microbiology*, v. 9, n. 3-4, p. 197-206, 2004c

STEGE, H., JENSEN, T.K., MÖLLER, K., BAEKBO, P., JORSAL, S.E. **Prevalence of intestinal pathogens in Danish finishing pig herds**. *Veterinary Records*, v. 46, p. 279-292, 2000

SUH, D.K.; LYM, S.K.; BAE, Y.C.; LEE, K.W.; CHOI, W.P.; SONG, J.C. **Detection of *lawsonia intracelularis* in diagnostic specimens by one-step PCR**, *Journal of Veterinary Science*, v. 1, n. 1, p. 33-37, 2000

SUH, D.K.; SONG, J.C. **Prevalence of *Lawsonia intracellularis*, *Brachyspira hyodysenteriae* and *Salmonella* in swine herds**, *Journal of Veterinary Science*, v. 6, n. 4, p. 289-293, 2005

TOMATOVÁ, K., LITERÁK, I., KLIMES, J. ***Lawsonia intracellularis* in wild mammals in the Slovak Carpathians**, *Journal of Wildlife Disease*, v.39, n.2, p. 407-411, 2003

UMEMURA, T.; TSUCHITANI, M.; TOTSUKA, M.; NARAME, I.; YAMACHIRO, S. **Histiocytic Enteritis of Rabbits**, *Veterinary Pathology*, v. 19, p. 326-28, 1982

WATARAI, M., YAMATO, Y., HORIUCHI, N.; KIM, S.; OMATA, Y.; SHIRAHATA, T.; FURUOKA, H. **Enzyme-Linked Immunosorbent Assay to Detect *Lawsonia intracellularis* in rabbits with Proliferative Enteropathy**, *Journal of Veterinary Medical Science*, v. 66, n. 6, p. 735-737, 2004

WATARAI, M., YAMATO, Y., MURAKATA, K.; KIM, S.; OMATA, Y.; FURUOKA, H. **Detection of *Lawsonia intracellularis* Using Immunomagnetic Beads and ATP Bioluminescence**, *Journal of Veterinary Science*, v. 67, n. 4, p. 449-451, 2005

WUERSCH, K.; HUESSY, D.; KOCH, K., ***Lawsonia intracellularis* Proliferative Enteropathy in a Filly**, *Journal of Veterinary Medicine*, v. 53, p. 17-21, 2006

YATES, W.D.G.; CLARK, E.G.; OSBORNE, A.D.; ENWEANI, C.C.; RADOSTITS, O.M.; THEEDE, A. **Proliferative Hemorrhagic Enteropathy: An Outbreak and Review of the literature**, *Canadian Veterinary Journal*, v. 20, p. 261-268, 1979

YEH, J.Y.; KIM, T.J.; PARK, S.Y.; SONG, S.G.; YOON, Y.D.; KIM, S.K.; LEE, J.B.; CHOI, I.S. **Isolation of *Lawsonia intracellularis* in Korea and reproduction of proliferative enteropathy in pigs and hamsters**, *Journal of Veterinary Medicine Science*, v. 68, n.5, p. 499-501, 2006