

UFRRJ
INSTITUTO DE VETERINÁRIA
PROGRAMA DE PÓS-GRADUAÇÃO EM CIÊNCIAS VETERINÁRIAS

DISSERTAÇÃO

Ocorrência de doenças simultâneas em cães geriátricos domiciliados e atendidos em centro de saúde animal, Barra da Tijuca, Rio de Janeiro, RJ: uma abordagem clínica

Maria Isabel Menezes Ramos

2018



UNIVERSIDADE FEDERAL RURAL DO RIO DE JANEIRO
INSTITUTO DE VETERINÁRIA
CURSO DE PÓS-GRADUAÇÃO EM CIÊNCIAS VETERINÁRIAS

Maria Isabel Menezes Ramos

**OCORRÊNCIA DE DOENÇAS SIMULTÂNEAS EM CÃES
GERIÁTRICOS DOMICILIADOS E ATENDIDOS EM CENTRO DE
SAÚDE ANIMAL, BARRA DA TIJUCA, RIO DE JANEIRO, RJ: UMA
ABORDAGEM CLÍNICA**

Sob a orientação do Professor

Dr. Carlos Wilson Gomes Lopes

Coorientação do

Dr. Paulo Daniel Sant'Anna Leal

Dissertação submetida como requisito
para obtenção do grau de Mestre em
Ciências, no Programa de Pós-Graduação
em Ciências Veterinárias

Seropédica, RJ

Universidade Federal Rural do Rio de Janeiro
Biblioteca Central / Seção de Processamento Técnico

Ficha catalográfica elaborada
com os dados fornecidos pelo(a) autor(a)

R175o Ramos, Maria Isabel Menezes, 1970-
Ocorrência de doenças simultâneas em cães
geriátricos domiciliados e atendidos em centro de
saúde animal, Barra da Tijuca, Rio de Janeiro, RJ:
uma abordagem clínica / Maria Isabel Menezes Ramos. -
2018.
75 f. : il.

Orientador: Carlos Wilson Gomes Lopes.
Coorientador: Paulo Daniel Sant'Anna Leal.
Dissertação(Mestrado). -- Universidade Federal
Rural do Rio de Janeiro, Programa de Pós-Graduação em
Ciências Veterinárias, 2018.

1. Cães geriátricos. 2. doenças de cães idosos. 3.
clínica veterinária. 4. Rio de Janeiro. I. Lopes,
Carlos Wilson Gomes, 1947-, orient. II. Leal, Paulo
Daniel Sant'Anna, 1963-, coorient. III Universidade
Federal Rural do Rio de Janeiro. Programa de Pós
Graduação em Ciências Veterinárias. IV. Título.


É permitida a cópia parcial ou total desta Tese, desde que seja citada a fonte.

UNIVERSIDADE FEDERAL RURAL DO RIO DE JANEIRO
INSTITUTO DE VETERINÁRIA
CURSO DE PÓS-GRADUAÇÃO EM CIÊNCIAS VETERINÁRIAS


Maria Isabel Menezes Ramos

Tese submetida como pré-requisito parcial para obtenção do grau de Mestre em Ciências, no Programa de Pós-Graduação em Ciências Veterinárias


Aprovada em: 27/02/2018




Dr. Carlos Wilson Gomes Lopes PhD, LD (UFRRJ)



Dra. Elan Cardozo Paes de Almeida DSc. (UFF)



Dr. Sergian Vianna Cardozo DSc. (UNIGRARIO)



Dr. Paulo Daniel Sant'Anna Leal DSc (CTIVet)

BIOGRAFIA

Maria Isabel Menezes Ramos, filha de Antonio Vespasiano Ramos e Ilka de Almeida Menezes nasceu na cidade do Rio de Janeiro, estado do Rio de Janeiro. Estudou no Colégio Santo Inácio até completar o ensino médio, finalizando o 2º grau no Colégio Princesa Isabel, ambos no Rio de Janeiro. Em 1989, ingressou na Pontifícia Universidade Católica do Rio de Janeiro (PUC-RIO) no curso de Direito onde se formou em 1995, recebendo o título de Bacharel em Direito. Em agosto de 2007 ingressou no curso de Medicina Veterinária da Universidade Estácio de Sá (UNESA), Vargem Pequena, Rio de Janeiro, RJ, formando-se em 2012 em Medicina Veterinária. Ingressou no Programa de Pós-graduação em Ciências Veterinária da Universidade Federal Rural do Rio de Janeiro, *Campus* Seropédica, RJ em nível de mestrado no ano de 2016, passando a ser bolsista de mestrado junto ao Conselho Nacional de Desenvolvimento Científico e Tecnológico (CNPq). Durante este período publicou vários artigos científicos em conjunto com discentes do PPGCV e PPGCTIA desta IFES e com os profissionais do CTIVeterinário, Barra da Tijuca, Rio de Janeiro, RJ.

Dedicatória

Ao meu pai, *in memoriam*, Dr. Antonio Vespasiano Ramos, meu porto seguro.

AGRADECIMENTOS

Ao Absoluto, toda honra e toda glória, pela sua infinita generosidade. Sem Ele não conseguiria caminhar um só dia.

Ao meu Orientador, Professor Dr. Carlos Wilson Gomes Lopes por toda paciência e dedicação dispensadas.



À minha amiga de curso, Larissa Licurci de Oliveira Barbosa, companheira de estudo e trabalho, desde o ingresso na graduação em Medicina Veterinária na UNESA até o presente momento, presença valiosa na minha jornada profissional e pessoal.

Ao CTI Veterinário, em especial ao meu coorientador, Dr. Paulo Daniel Sant'Anna Leal pelos seus ensinamentos recebidos durante esta jornada.

LISTA DE TABELAS

	Págs.
Tabela 1. Distribuição das afecções em cães geriatrias atendidas em serviço de saúde animal, Barra da Tijuca, RJ	8

LISTA DE FIGURAS

	Págs.
Figura 1. Percentual de afecções geriátricas em cães atendidos em Centro de Saúde Animal, Barra da Tijuca, RJ: caso clínico positivo  e negativo 	9

LISTA DE ANEXOS

	Págs.
Anexo 1. Autorização de utilização dos prontuários do CTIVeterinário	24
Anexo 2. LEAL, P.D.S.; RAMOS, M.I.M.; BARBOSA, L.L. deO.; LOPES, B. doB; LOPES, C.W.G. <i>Choleimeria rochalimai</i> (Apicomplexa: Eimeriidae) a pseudoparasite of the dog – Case report. Revista Brasileira de Medicina Veterinária , v. 38, supl. 3, p. 14-16, 2016	26
Anexo 3. RAMOS, M.I.M.; LEAL, P.D.S.; BARBOSA, L.L.DEO.; LOPES, C.W.G. Hyperadrenocorticism in dogs attended at the Animal Health Service in the City of Rio de Janeiro, Brazil. Revista Brasileira de Medicina Veterinária , v. 38, supl. 3, p. 42-48, 2016	30
Anexo 4. BARBOSA, L.L. deO.; RAMOS, M.I.M.; LEAL P.D.S.; LOPES C.W.G. Some comments on the clinical neurological signs in a mongrel puppy during the suckling period - Case report. Revista Brasileira de Medicina Veterinária , v. 37, supl. 3, p. 00-00, 2016	38
Anexo 5. BARBOSA, L.L.deO. ; LEAL, P.D.S.; RAMOS, M.I.M.; MATOS, M.D.; CAMPOS, D.P.; PAES DE ALMEIDA, E.C.; LOPES, C.W.G. Displasia renal bilateral: diagnóstico em uma cadela Rotweiler - Relato de Caso. Clínica Veterinária , v. 32, supl. 1, p. 56 - 59, 2017	45
Anexo 6 GRASSER, R.W.; LEAL, P.D.S.; BARBOSA, L.L.deO. ; RAMOS, M.I.M.; MATOS, M.D.; CAMPOS, D.P.; PAES DE ALMEIDA, E.C.; LOPES, C.W.G. Adenocarcinoma intestinal invasivo com metaplasia óssea em cadela – Relato de Caso. Clínica Veterinária , v. 32, supl. 1, p. 23 - 27, 2017	50
Anexo 7. RAMOS, M.I.M.; LEAL, P.D.S.; BARBOSA, L.L.deO. ; LOPES, C.W.G. Infecção por gatos domésticos atendidos em serviço de saúde animal, Rio de Janeiro, Brasil. Clínica Veterinária , v. 32, supl. 1, p. 64 - 67, 2017	56
Anexo 8. SANTOS, L.M.; LEAL, P.D.S.; RAMOS, M.I.M.; BARBOSA, L.L.deO. ; LOPES, C.W.G. Diagnóstico da infecção por <i>Dirofilaria immitis</i> em cães domésticos atendidos em serviço de saúde animal, Rio de Janeiro, Brasil. Clínica Veterinária , v. 32, supl. 1, p. 44 - 47, 2017	61

Anexo 9. GRASSER, R.W.; LEAL, P.D.S.; BARBOSA, L.L.deO. ; RAMOS, M.I.M.; LOPES, C.W.G. Diagnóstico da infecção natural por <i>Platynosomum illiciens</i> (Braun, 1901) Kossack, 1910 (Trematoda: Dicrocoelidae) em gata (<i>Felis catus</i> L.) domiciliada no município do Rio de Janeiro – Relato de caso. Clínica Veterinária , v. 32, supl. 1, p. 36 - 39, 2017	66
Anexo 10. LEAL, P.D.S.; DOS SANTOS, C.S.; BARBOSA, L.L.deO. ; RAMOS, M.I.M. Diagnóstico de co-infecção de <i>Tritrichomonas foetus</i> e <i>Giardia intestinalis</i> em felino com diarreia crônica – Relato de caso. Clínica Veterinária , v. 32, supl. 1, p. 40 - 43, 2017	71

RESUMO

RAMOS, Maria Isabel Menezes. **Ocorrência de doenças simultâneas em cães geriátricos domiciliados atendidos em Centro de Saúde Animal, Barra da Tijuca, Rio de Janeiro, RJ: uma abordagem clínica.** 2018, 75p. Dissertação (Ciências Veterinárias) - Instituto de Veterinária, Universidade Federal Rural do Rio de Janeiro, Seropédica, 2018.

Os avanços na Medicina Veterinária têm possibilitado o desenvolvimento dos meios de diagnóstico e tratamento, colaborando para o aprimoramento do atendimento médico veterinário de animais de companhia, o que influenciou na qualidade de vida e no aumento da expectativa de vida em cães geriátricos. Para tanto, o prontuário de 207 cães com idade igual ou superior a sete anos, todos atendidos no período compreendido entre os meses de setembro de 2011 a julho de 2012 em consultório Clínico Veterinário, localizado na Barra da Tijuca, Zona Oeste da cidade do Rio de Janeiro, no estado do Rio de Janeiro. Participaram do estudo somente aqueles animais que foram avaliados através de atendimento clínico de rotina. Cinquenta e seis por cento dos animais com idade geriátrica tiveram pelo menos uma afecção diagnosticada clinicamente. Doenças de pele foram observadas em 45(21,95%) dos 205 animais examinados; doenças cardíacas em 45(21,84%) dos 206 examinados; doenças neurológicas em 14(6,86%) dos 204 examinados; doenças do aparelho locomotor em 14 (6,86%) dos 204 examinados; doenças neurológicas em 14(6,86%) dos 204 animais examinados e doenças respiratórias em 9(4,39%) dos 205 cães examinados. De alguma forma elas estavam associadas a alguma outra infecção concomitante como sequelas da idade geriátrica já que a maioria dos animais examinados era de pequeno porte onde a idade variou entre 12 e 15 anos.

Palavras-chave: cães geriátricos, doenças de cães idosos, clínica veterinária, Rio de Janeiro.

ABSTRACT

RAMOS, Maria Isabel Menezes. **Occurrence of simultaneous diseases in domiciled geriatric dogs treated at a Veterinary Clinic located at Barra da Tijuca in de City of Rio de Janeiro, RJ: a clinical approach.** 2018, 75p. Dissertation (Veterinary Science) - Instituto de Veterinária, Universidade Federal Rural do Rio de Janeiro, Seropédica, 2015.

Advances in Veterinary Medicine have made it possible to develop the means of diagnosis and treatment, collaborating to improve veterinary care of companion animals, which has influenced the quality of life and increased life expectancy in geriatric dogs. For this purpose, the records of 207 dogs aged seven years or more, all attended during the period from September 2011 to July 2012 in Veterinary Clinic, located in Barra da Tijuca, West Zone of the city of Rio of January, in the state of Rio de Janeiro. Only those animals that were evaluated through routine clinical care participated in the study. Fifty-six percent of the animals with geriatric age had at least one condition clinically diagnosed. Skin diseases were observed in 45 (21.95%) of 205 animals examined; heart disease in 45 (21.84%) of the 206 examined; neurological diseases in 14 (6.86%) of the 204 examined; locomotor disorders in 14 (6.86%) of the 204 examined; neurological diseases in 14 (6.86%) of the 204 animals examined and respiratory diseases in 9 (4.39%) of 205 dogs examined. Somehow they were associated with some other concomitant infection as geriatric age sequels since most of the animals examined were small in size where the age ranged from 12 to 15 years.

Keywords: geriatric dogs, diseases of elderly dogs, veterinary clinic, Rio de Janeiro.

SUMÁRIO

	Págs.
1 INTRODUÇÃO	1
2 REVISÃO DA LITERATURA	2
2.1 Geriatria e o cão idoso	2
2.2 Porte e envelhecimento	2
2.3 Doenças da idade avançada	2
2.3.1 Cardiopatias	2
2.3.2 Osteoarticulares	3
2.3.3 Endócrinas	3
2.3.4 Geniturinárias	3
2.3.5 Respiratórias	4
2.3.6 Neurológicas	4
2.3.7 Neoplásicas	4
2.3.8 Periodontais	4
2.3.9 Outras doenças	5
3 MATERIAL E MÉTODOS	6
3.1 Local de Coleta das Amostras	6
3.2 Animais do estudo	6
3.3 Coletas das amostras	6
3.4 Análises Estatísticas	6
3.5 Consentimento livre e esclarecido	6
3.6 Levantamento bibliográfico	7
4 RESULTADOS E DISCUSSÃO	8
4.1 Doenças Crônicas com sequelas	8
4.2 Afecções Neurológicas	9
4.2.1 Cegueira bilateral em cães geriatrias	9
4.2.2 Convulsões	10
4.3 Afecções cardíacas	10
4.4 Afecções respiratórias	11
4.5. Afecções do aparelho locomotor	11
4.6 Afecção da pele e pelos	12
4.6.1 Dermatoses	12
4.6.2 Dermatites em cães geriatrias	13
4.6.3 Atopia em cães geriatrias	13
5 CONCLUSÕES	15
6 REFERÊNCIAS BIBLIOGRÁFICAS	16
8 ANEXOS	24

1 INTRODUÇÃO

Os avanços na Medicina Veterinária têm possibilitado o desenvolvimento dos meios de diagnóstico e tratamento, colaborando para o aprimoramento do atendimento médico de animais de companhia, o que influencia na qualidade de vida e no aumento da expectativa de vida desses animais.

Na atualidade cães não mais estão restritos à vida de quintal como guardiões do terreno, vivendo hoje dentro de casa junto aos seus tutores, em uma estreita convivência dotada de intensa relação de afeto. A realidade dos animais de companhia se modificou de tal forma que no âmbito da Psicologia foi discutido e elaborado o conceito de Família Multiespécie, em que o animal é inserido na família humana como membro integrante, tornando-se muitas vezes foco de questionamentos junto ao Poder Judiciário no que diz respeito à guarda e regulamentação do direito à visitação nos casos de dissolução do casamento ou da união estável do casal que mantém um animal de estimação.

Dessa forma, houve um grande crescimento no mercado pet e na demanda pelo aperfeiçoamento da Clínica Médica de Pequenos Animais e as suas especialidades, para melhor atender àqueles que hoje são considerados parte da família e, quando adoecem, representam fonte de preocupação e ansiedade para os seus responsáveis.

Como consequência da melhora do manejo, dieta, tratamento médico e diagnóstico voltado para esses animais, observa-se aumento na expectativa de vida dos cães, sendo muito comum o atendimento de animais idosos nas clínicas veterinárias.

E para se alcançar excelência no atendimento e êxito na terapêutica, se faz necessário conhecer as enfermidades do paciente geriátrico, a frequência com que ocorrem, bem como estar atento à ocorrência de doenças concomitantes, tão comuns em cães em idade acima dos sete anos.

Representa um desafio ao Médico Veterinário o diagnóstico e tratamento do cão geriátrico por se tratar de um paciente que já se encontra na fase em que se inicia o declínio das funções orgânicas. Conhecer as doenças que usualmente os acomete permite interferir na sua progressão, colaborando para manutenção do equilíbrio do organismo, o que oferece melhor qualidade de vida no envelhecimento.

Na clínica médica de pequenos animais, não raro cães domiciliados acima de 7 anos de idade apresentam mais de uma patologia, o que se constata a partir de um exame físico minucioso. A partir de uma inspeção rigorosa do animal auxiliada pela anamnese detalhada, os exames complementares confirmam a existência de doenças simultâneas, muitas delas subclínicas, o que permite instituir de imediato, terapêutica capaz de impedir o avanço da doença e seus efeitos indesejáveis ao cão geriátrico.

Esta pesquisa, com base em estudo retrospectivo, tem como objetivo verificar a ocorrência de múltiplas doenças em cães adultos domiciliados com mais de sete anos de idade e que tenham recebido atendimento médico veterinário.

2 REVISÃO DE LITERATURA

2.1 Geriatria e o cão idoso

A Geriatria consiste na área da Medicina que trata das alterações relacionadas ao envelhecimento ou senilidade, fase essa caracterizada pela redução da capacidade orgânica e corporal (FORTNEY, 2008).

O sistema imune com o passar do tempo se torna menos eficiente, produzindo respostas menos eficazes, o que se denomina imunosenescência (TIZARD, 2009). O referido evento importa em alterações relativas às células T e suas subpopulações, bem como às células B, no que concerne à sua proporção no sangue periférico, produção de células de memória e expressão de marcadores de superfície de membrana, ocasionando diminuição na capacidade de montar uma resposta adequada diante de um estímulo (DAY, 2010).

2.2 Porte e envelhecimento

No cão a expectativa de vida difere entre portes, assim como o processo de envelhecimento, assumindo-se a assertiva de que cães maiores têm expectativa de vida menor que aqueles de menor porte, apesar das razões para tal afirmação ainda não terem sido elucidadas. (SELMAN et al. 2013). Em pesquisa sobre expectativa de vida e porte de cães não encontraram significativa correlação entre tamanho do indivíduo e início da senescência, mas concluíram que cães grandes morrem mais cedo em razão do processo de envelhecimento ocorrer mais rapidamente (KRAUS et al., 2013).

Considera-se geriátrico o cão a partir de 7 anos de idade e, em razão do declínio natural do funcionamento do organismo, raramente nele se encontra uma única doença, presentes múltiplas patologias ao exame (FORTNEY, 2008).

2.3 Doenças da idade avançada

A população geriátrica em pacientes geriátricos saudáveis, neste grupo inserido aqueles que possuem pouca redução em função orgânica, se assemelhando a um adulto hígido, pacientes geriátricos com disfunção orgânica subclínica, constituído por indivíduos com uma ou mais função orgânica diminuída e pacientes geriátricos com doença evidente, que se refere a animais com doença diagnosticada como cardiopatias, endocrinopatias, patologias renais, neoplasias (KUKANICH, 2012). Além disso, a periodontite, doenças degenerativas articulares, comportamentais e obesidade se incluem no rol de enfermidades que acometem cães em idade avançada (PATI et al., 2015).

2.3.1 Cardiopatias

Aproximadamente 90% dos cães idosos cardiopatas apresentam regurgitação mitral pelo desenvolvimento da doença, provavelmente de cunho degenerativa, sendo que cada vez mais são observados casos de hipertensão arterial e pulmonar (HAMLIN, 2005). A endocardiose não afeta apenas à válvula mitral, podendo acometer também a tricúspides ou ambas (KVART; HÄGGSTRÖM, 2008). A cardiomiopatia dilatada pode ser considerada a segunda patologia cardíaca mais comum que acomete cães em idade avançada, principalmente os de grande porte e os da raça Cocker Spaniel Inglês (HAMLIN, 2005), sendo variável o prognóstico entre as raças, destacando-se Dobbermans como aqueles que apresentam o pior desfecho da doença (LOBO; PEREIRA, 2002).

2.3.2 Osteoarticulares

Artropatia degenerativa, também denominada de artrose ou osteoartrose, consiste em deterioração de componentes articulares e em cães geriátricos pode ser observado com frequência em exames de imagem (GOLSTON; HOSKINS, 1999).

2.3.3 Endócrinas

O hiperadrenocorticismo consiste em endocrinopatia comum em cães idosos (FRANK et al., 2015) e a produção excessiva de cortisol pode desencadear nefropatia, alterações no trato urinário baixo, diabetes mellitus, tromboembolismo pulmonar e doenças cardiovasculares (CAVALCANTE et al., 2013). Caracteriza-se o hiperadrenocorticismo atípico pela presença de sinais clínicos relacionados ao cortisol elevado, ausência de evidências quanto à existência de tumor em adrenal secretor de hormônio sexual e níveis de cortisol normais nos testes laboratoriais (FRANK et al., 2015; RAMOS et al., 2016).

Diabetes mellitus pressupõe deficiência na produção de insulina e, em cães, as fêmeas a partir dos 7 anos de idade são mais acometidas (POPP; GONZALES, 2005). Trata-se de doença de etiologia multifatorial, podendo-se destacar como fatores desencadeantes da doença predisposição genéticos, alterações em hipófise, adrenais e pâncreas, fármacos e infecções (FARIA, 2007).

Durante a vida adulta do cão ocorre declínio nos níveis de hormônios tireoidianos. Em um estudo baseado na amostra de sangue de 1074 cães de várias idades verificou-se em indivíduos acima de seis anos de idade concentrações de T4 Total 21% mais baixas que em adultos jovens (SCOTT-MONCRIEFF, 2012). O hipotireoidismo primário adquirido no cão tem como causa a tireoidite linfocítica (SCOTT-MONCRIEFF; GUPTILL-YORAN, 2005, 2008), condição em que se observa infiltração de linfócitos, macrófagos e plasmócitos na tireoide, resultando em destruição do parênquima da glândula com a consequente substituição por tecido fibroso (SCOTT-MONCRIEFF; GUPTILL-YORAN, 2005, 2008). A neoplasia de tireoide é considerada a disfunção na citada glândula mais comum em cães geriátricos (SCOTT-MONCRIEFF, 2012).

2.3.4 Geniturinário

A Doença Renal Crônica ocorre mais frequentemente em cães idosos (WAKI et al., 2010), se caracteriza por lesões estruturais irreversíveis (POLZIN et al., 2008), que acarretam alterações funcionais envolvendo redução na perfusão renal, diminuição da filtração glomerular e da capacidade de concentração da urina (PUGLIESE et al., 2005). Estudo realizado no Reino Unido sobre prevalência e fatores de risco relacionados à doença renal crônica verificou que cães com mais de 12 anos de idade tiveram cinco vezes mais chances de acometimento do que aqueles que se encontravam entre 7 e 12 anos de idade (O'NEAL et al., 2013).

As infecções do trato urinário têm alta prevalência em cães, sendo a idade avançada, doenças crônicas, uso medicamentos como corticoide e fatores predisponentes (FURINI et al., 2013).

2.3.5 Respiratórias

Bronquite crônica consiste em processo inflamatório das vias aéreas inferiores, contribuindo para o espessamento da parede dos brônquios, diminuição do fluxo de ar, agravando a inflamação, assim, a resposta inflamatória participa no declínio da função pulmonar (ROSANSKI, 2014). Acometem em geral animais a partir da meia idade, tendo como sintoma marcante tosse seca ou produtiva, de acordo com a quantidade de muco presente nas vias aéreas e, em casos mais severos, intolerância ao exercício, taquipnéia, cianose, síncope (McKIERNAN, 2000).

2.3.6 Neurológicas

A disfunção cognitiva no cão foi apontada como síndrome neurológica comportamental em cães de idade avançada, sendo observada a prevalência de 22,5% em cães geriátricos (LANDSBERG et al., 2012). Para o diagnóstico um ou mais entre nove comportamentos são observados: reação diminuída ou alterada no que se refere aos estímulos de rotina, desorientação ou confusão, eliminação de dejetos em locais não usuais, chegando à incontinência, diminuição na interatividade com seus responsáveis, aumento na irritabilidade, retardo ao atendimento de comandos, alteração no ciclo do sono, redução da percepção sensorial, perda do aprendizado (BOSCH et al., 2012).

2.3.7 Neoplásicas

As neoplasias são consideradas como principais causas de morte em cães a partir de 10 anos de idade, tendo sido observado em 50 % dos cães de idade avançada o desenvolvimento da doença e a morte em um indivíduo entre quatro deles (DAVIS; OSTRANDER, 2014).

Caquexia tem sido relatada decorrente de alterações metabólicas causadas pela doença (RAJAGOPAL et al., 2016), bem como pela terapêutica instituída, como, por exemplo quimioterapia e radioterapia.

A idade é reconhecida como fator de risco para ocorrência de tumor de mama em cães, aumentando o risco a partir dos 8 anos de idade, ocorrendo raramente em indivíduos abaixo de 5 anos, exceto nos casos em que houve utilização de hormônio exógeno (SORENMO et al., 2011).

Das neoplasias ósseas o osteossarcoma é o tumor mais comum e acomete mais frequentemente cães de raças grandes e gigantes com faixa etária de 7 a 8 anos (DE SOUZA et al., 2011)

As neoplasias gástricas são pouco diagnosticadas e, de acordo com o que já relatado, representam 0,1 a 0,5% das neoplasias em cães, sendo o carcinoma o tipo mais comum observado. São sinais comuns da doença vômitos, anorexia, perda de peso, hematêmese, melena, dentre outros, semelhantes à gastrite crônica (SEIM-WIKSE et al., 2013).

2.3.8 Periodontais

A doença periodontal em cães tem sido muito discutida em razão das graves consequências observadas, de cunho sistêmico, em razão da migração de bactérias para a circulação sanguínea, acarretando afecções cardíaca, renal, articular, pulmonar e hepática, sendo alta a prevalência em idosos em função do lento desenvolvimento da doença que pressupõe acúmulo de biofilme e destruição do periodonto (REIS et al., 2011), além disso, pode-se observar que as periodontites estimulam uma resposta inflamatória tão expressivas quanto à outras infecções sistêmicas (BASTOS et al., 2016).

2.3.9 Outras doenças

Enfermidades como glaucoma, artrite, hiperplasia prostática, dermatopatias, alterações hepáticas e esplênicas são encontradas com frequência em cães geriátricos (PATI et al., 2015). A avaliação de rotina em cães de meia-idade objetiva detectar a forma subclínica da doença e, por consequência, leva ao seu diagnóstico e tratamento precoces, identificação dos fatores de risco e de questões que exijam acompanhamento, permitindo intervir no desenvolvimento da enfermidade, bem como melhorar a qualidade de vida e aumentar a longevidade dos pacientes em idade avançada (DAVIES, 2012).

3 MATERIAL E MÉTODOS

3.1 Local de Coleta das Amostras

Este estudo foi desenvolvido no Centro de Terapia e Emergência Veterinária Ltda. (CTIVet.), situado na Avenida das Américas, 3939, bloco 2, loja I, Barra da Tijuca, município do Rio de Janeiro, Estado do Rio de Janeiro, através da coleta de dados obtidos dos prontuários constantes do sistema de informática da referida clínica, SICONVET, que consistem nas fichas de atendimentos e na sua análise no Laboratório de Coccídios e Coccidioses (LCC), Departamento de Parasitologia Animal, Instituto de Veterinária da Universidade Federal Rural do Rio de Janeiro. BR-465 Km7, Bairro Ecologia, Campus Seropédica, RJ.

3.2 Animais do estudo

A amostra consiste em 207 cães com idade a partir de sete anos, todos atendidos no período que compreende os meses de setembro de 2011 a julho de 2012.

Participaram do estudo somente aqueles indivíduos que foram avaliados através de atendimento clínico e consiste em um estudo retrospectivo de prevalência.

Foram excluídos os animais que compareceram à clínica unicamente para a realização de exames laboratoriais, em razão da ausência de histórico e de dados clínicos.

Pacientes que compareceram apenas à primeira consulta ou que tiveram a terapia como forma de diagnóstico e não retornaram para a reavaliação também foram excluídos da pesquisa, considerando a ausência de métodos diagnósticos precisos para esses casos.

Essas exclusões foram feitas a partir da avaliação criteriosa do prontuário médico de cada paciente.

3.3 Coletas das amostras

As amostras aqui avaliadas são a parte das anotações clínicas retiradas dos prontuários de animais atendidos no CTIVeterinário, Barra da Tijuca, Rio de Janeiro, RJ.

3.4 Análises Estatísticas

O tamanho da amostra foi estimado em 207 animais, considerando uma população de 1.773 cães, com proporção esperada na população de 50%, admitindo-se 5% de margem de erro e intervalo de confiança de 95% para cada ponto estimado (Epi Info 7.2™ - www.cdc.gov). A análise estatística aplicada aos dados coletados tem como base o *BioStat 5.0* (AYRES et al., 2007) para verificar a associação entre as variáveis estudadas, foi utilizado o exato de Fisher para avaliar a dispersão das frequências.

3.5 Consentimentos livre e esclarecido

A clínica veterinária, sede dos estudos e representada por um de seus sócios, foi convidada a participar da pesquisa disponibilizando o acesso ao prontuário de cada animal no banco de dados do respectivo estabelecimento. Nesse momento foram prestados devidos

esclarecimentos sobre o projeto pesquisa e obtido o termo de consentimento para a utilização dos dados relativos aos prontuários dos animais (Anexo 1).

3.6 Levantamento bibliográfico

A obtenção de trabalhos científicos aqui utilizados foi realizada regularmente durante o período de desenvolvimento do projeto. Tiveram como base a Biblioteca do Instituto Oswaldo Cruz (IOC)/Fundação Oswaldo Cruz (FIOCRUZ), Manguinhos, Rio de Janeiro, RJ ou através do Portal de Periódicos (www.periodicos.capes.gov.br). Os artigos também foram analisados e selecionados através das seguintes bases de dados: PubMed (www.ncbi.nlm.nih.gov), *Web of Science*, via www.periodicos.capes.gov.br; www.scholar.google.com.br; www.cdc.gov e www.researchgate.net respectivamente.

4 RESULTADO E DISCUSSÃO

4.1 Doenças crônicas com sequelas

Cães com mais de sete anos de idade são rotineiramente atendidos em consultório veterinário em razão de uma única patologia observada por seus tutores, mas ao exame físico, associado a uma anamnese rigorosa aliada à coleta de um detalhado histórico, mais de uma enfermidade costuma ser diagnosticada, confirmando a redução da capacidade orgânica e corporal em decorrência do envelhecimento (FORTNEY, 2008; LEAL, 2014).

Algumas alterações se desenvolvem sem que possam ser percebidas pelo tutor, muitas vezes até subclínicas, o que torna determinante a avaliação clínica completa e a necessidade de se realizar *check-up* de rotina em cães geriátricos (Tabela 1 e Figura 1) onde se podem observar os graus de envolvimento de diversas patologias onde as doenças crônicas e degenerativas, com alguma sequela, foram as mais rotineiras, esses sinais clínicos são inerentes há várias enfermidades observadas no cão idoso. Doenças degenerativas, foram as mais frequentes, a insuficiência cardíaca, sendo a doença mais observada no nosso estudo concordando com Atkins e Häggström (2012), com a frequência das doenças cardíacas aumentando com a idade do cão, confirmado por estudos anteriores (STRASSER et al., 1997), o que estabelece um padrão de morbidades em cães que procuram o serviço de saúde especializado (BENTUBO et al., 2007; FIGHERA et al., 2008a; TAMBURINI et al., 2010, LEAL, 2014).

Da mesma maneira, Kelley (2016) e Koranki (2018) ressaltaram a importância de se prestar atenção nos possíveis sinais clínicos, onde se pode observar mais de uma afecção. Incluindo aqui o que os tutores dos animais muitas vezes deixam passar despercebidas, alterações dignas de nota (RODIER, 2017) o que só seria observado quando o animal fosse trazido a uma clínica veterinária, tendo como exemplo, as neoplasias de vísceras parenquimatosas, onde pelo menos 1/3 dos cães idosos sem manifestação clínica apresentam imagem ultrassonográfica sugestiva de neoplasia hepática (SEOANE, 2012; FLORES et al., 2013). Sendo assim, as possibilidades que se podem observar numa avaliação de rotina foram bem contundentes a ponto de serem altamente significativas quando se avalia o conjunto da obra.

Tabela 1. Distribuição das afecções em cães geriátricos atendidas em serviço de saúde animal, Barra da Tijuca, RJ

Variáveis	Casos examinados		
	Positivos	Negativos	Total
1 - Doenças neurológicas	14(06,86) ^a	190(93,14)	204(100)
2 - Doenças cardíacas	45(21,84)	161(78,15)	206(100)
3 - Doenças respiratórias	9(04,39)	196(95,60)	205(100)
4 - Doenças do aparelho locomotor	14(06,90)	189(93,10)	203(100)
5 - Doenças de pele	45(21,95)	160(78,04)	205(100)

^a Percentual em parênteses

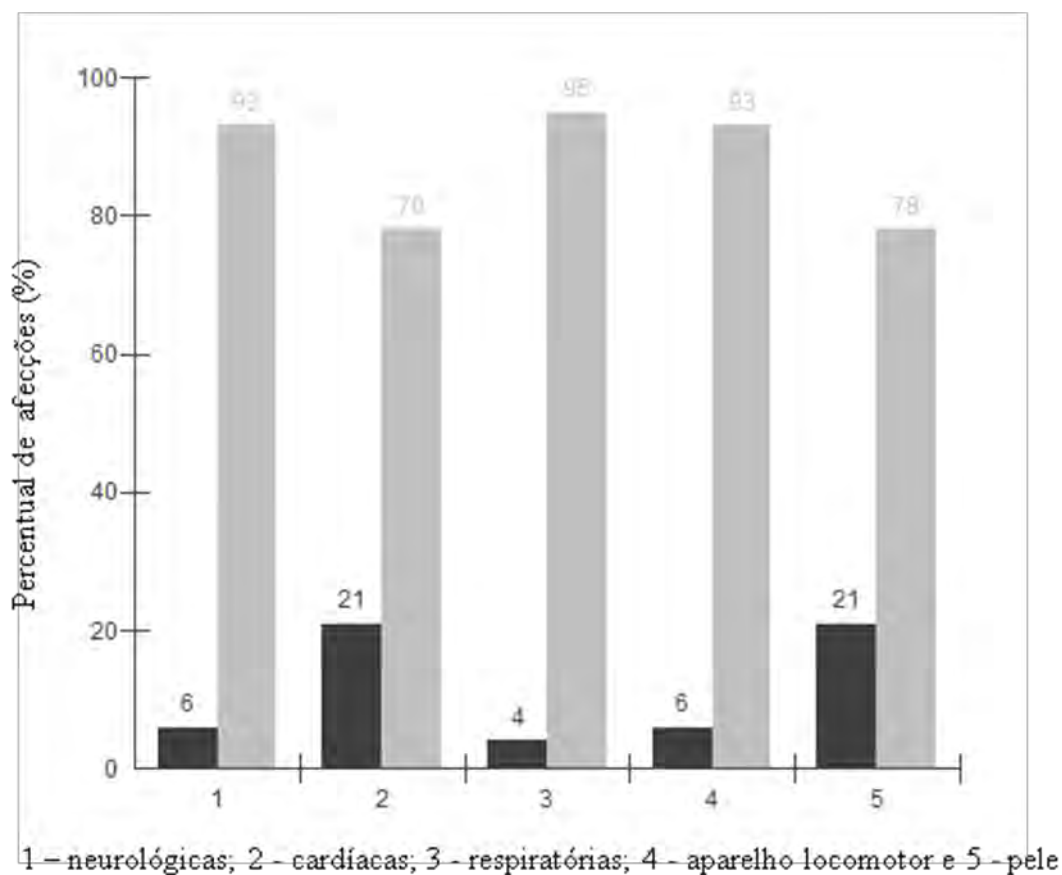


Figura 1. Percentual de afecções geriátricas em cães atendidos em Centro de Saúde Animal, Barra da Tijuca, RJ: caso clínico positivo ■ e negativo ▒

4.2 Afecções Neurológicas

Conforme demonstrado na tabela 1, foram observados 14 animais com alterações neurológicas, representando aproximadamente 6,86 % dos animais examinados, sendo mais acometida a faixa etária de 12 a 15 anos, concordando que a maior frequência da doença neurológica torna-se mais frequente após os 10 anos de idade (FLEMING et al., 2011, LEAL, 2014).

4.2.1 Cegueira bilateral em cães geriátras

Quando se comparou os animais geriátras em relação aos que tinham cegueira bilateral pode-se observar que não havia significância (p) = 0,6376; (rs) = - 0,2887 entre os animais com e sem diagnóstico clínico.

As afecções oculares são mais frequentes em cães geriátras com média de 8,5 anos de idade e na maioria das vezes podem ser consideradas secundárias a processos sistêmicos como *Diabetes Mellitus* e hipertensão arterial primária ou secundária (TUDOR, 2013) ou mesmo por descolamento de retina (DUGAN, 2018), por processo degenerativo das células

receptoras da retina (MILLER et al., 1998) ou doença infectoparasitária como a toxoplasmose (LEAL, 2014). Apesar da prevalência ser baixa com aproximadamente 6 a 7 % dos animais e ser observada com maior frequência em fêmeas (TUDOR, 2013) o mesmo foi observado neste trabalho com uma frequência bem menor de 0,98%. Além disso, como foi relatado por Sève et al. (2015) uveíte pode ocorrer associada a atrofia caso esteja vinculada a infecção concomitante por hematozoários, principalmente doença de Lyme, tuberculose em humanos, ou qualquer outra doença de elevada resposta imunológica, podendo desencadear cegueira, ou mesmo, em casos de albinismo onde a cegueira progressiva pode estar associada a problemas articulares (GREENBAUM et al., 1998). No presente trabalho houve 9,6667 vezes chances de ocorrer (*OD*) com $p = 0,0006$ à associação de cegueira com casos de artrite o que não foi observado com outras afecções.

4.2.2 Convulsões

No universo ora estudado observou-se a presença de doenças neurológicas em 14 cães geriátricos e em nove deles havia episódio de convulsão, representando percentual de aproximadamente 6,9% e 4,4% respectivamente da amostra, resultado acima do que encontrado por Fernandes et al. (2013) que relatou 0,3% de afecções neurológicas. Aqui, no que concerne à doença de cunho neurológico, a faixa etária mais acometida foi de 8 a 10 anos.

Conforme Oliveira et al. (2016), doenças de lenta progressão são pouco reconhecidas pelos tutores, sendo considerados os sinais como normais do idoso, exceto nos casos em que os sinais se exacerbam, além de não poder ser afastada a hipótese de existência de doenças concomitantes e subclínicas, que merecem diagnóstico diferencial envolvendo doenças renais, hormonais e cardíacas com auxílio de exames complementares. Os animais da faixa etária de 8 a 10 anos de idade desta pesquisa, pela forma como são tratados e pelo ambiente em que vivem, têm a oportunidade de manter hábitos joviais, de acesso à rua e atividades recreativas sob supervisão, o que determina certa exposição do indivíduo e risco de ocorrência de doenças como as hemoparasitoses, podendo se utilizar como exemplo a erliquiose, que de forma crônica se caracteriza por aplasia medular, anemia aplástica, glomerulonefrite e alterações neurológicas (SILVA et al., 2015), fatores estes que direcionam a exames complementares para realização do diagnóstico.

4.3 Afecções cardíacas

Estima-se que aproximadamente 10% dos animais que recebem atendimento de rotina médico veterinário têm doença cardíaca, a insuficiência cardíaca é a terceira causa de doença degenerativa nos cães, pelo seu carácter de progressão crônico, tem um impacto negativo na qualidade de vida dos cães doentes (ALMEIDA et al., 2006; ATKINS et al., 2009; TRAPP et al., 2010; BOTTE, 2012; DANK et al., 2012), concordando com a pesquisa aqui desenvolvida, onde foram observados 45 pacientes com doença cardíaca durante o exame clínico, o que corresponde a 21,8% da amostra, resultado que diverge daquele relatado por Fernandes et al. (2013) em seu estudo sobre cães geriátricos onde obteve 27 cardiopatas (2,25%), sendo aqui a faixa etária de 12 a 15 anos a mais acometida com 19 animais considerados cardiopatas, patologia comum na senilidade caracterizada por fibrose de válvulas e disfunção de contratilidade (REIS et al., 2016), concordando com os dados apontados por GOLDSTON (1999) quando afirmou que em torno de 33% dos cães com 13 anos de idade ou mais são portadores de alguma doença cardíaca. Considerando que o estudo envolveu animais atendidos pelo clínico geral e a partir do atendimento inicial os exames

complementares foram solicitados, pacientes em estágio inicial da doença podem ter sido considerados negativos pela ausência de parâmetros ou clínica condizente com a patologia.

4.4 Afecções respiratórias

Conforme demonstrado na tabela 1, foram observados nove animais avaliados com alterações respiratórias, representando aproximadamente 6,9% dos animais examinados, sendo mais acometida a faixa etária de 12 a 15 anos em 205 dos animais (DANK et al., 2012).

No estudo realizado por Fernandes et al. (2013) em cães geriátricos, dentre 1201 animais atendidos, apenas 36 deles apresentavam afecções respiratórias, totalizando 3% da amostra, enquanto no presente trabalho foram observados 9 portadores de doença do trato respiratório, o que representa aproximadamente 4,4 % dos 205 cães avaliados, sendo aqui a faixa etária de 12 a 15 anos a mais acometida, apontando 4 animais com a referida patologia.

Os resultados encontrados nesta pesquisa se justificam pelo fato de que ao exame físico e principalmente pela ausculta torácica o indivíduo pode não apresentar parâmetros indicativos da patologia, apesar de se esperar que no envelhecimento ocorra redução das estruturas que compõem o sistema respiratório e da musculatura envolvida no seu desempenho (FERNANDES et al., 2013), o que torna imprescindível a utilização de exames de imagem para o diagnóstico (BIRCHARD; SHERDING, 2003; ETTINGER; FELDMAN, 2004).

4.5. Afecções do aparelho locomotor

Conforme demonstrado (Tabela 1 e Figura 1), foram observados 14 animais com alterações do aparelho locomotor, representando aproximadamente 6,9% dos animais avaliados, sendo mais acometida a faixa etária de 12 a 15 anos, estabelecendo um padrão de morbidade em cães que procuram o serviço de saúde especializado (BENTUBO et al., 2007; FIGHERA et al., 2008; TRAPP et al., 2010).

Dentre as enfermidades encontradas neste estudo foram observados apenas dois casos de diagnóstico clínico positivo de espondiloartrose, divergindo do resultado de 108 animais de um total de 1047, encontrado por Santos et al. (2006) em trabalho sobre as principais afecções de coluna em cães, com média de idade para a referida patologia de 10 anos de idade. O resultado aqui encontrado corrobora com o comentário de Goldston e Hoskins (1999) ao considerar a artropatia degenerativa no cão idoso geralmente como observação incidental não relacionada à queixa principal às vezes com um grau de confundimento o que seria uma e outra como observado neste trabalho, onde a estreita relação entre um processo e outro pode ser observado, onde as chances de ocorrer (*OR*) foram de 9,7619 vezes a associação das duas patologias com $p = 0,0006$, porém com $ARR = 7,73\%$. De fato existe alto risco de ocorrência de espondilose em pacientes portadores de doenças crônicas com sequelas, conforme apontado previamente na tabela 1, por se tratar de alteração degenerativa, própria de indivíduos em fase de envelhecimento, mas os pacientes objetos deste estudo são recebidos para atendimento pelo clínico para estabilização e tratamento de outras patologias com sinais mais ofensivos e marcantes, sendo as alterações degenerativas do sistema músculo esqueléticas pouco avaliadas, exceto nos casos em que ocorra agravamento do quadro resultando em dor intensa e alteração motora e/ou neurológica, quadro diverso do que observado em degenerações de lenta progressão em que ocorre adaptação às limitações impostas pelo envelhecimento ou mesmo associados a reações inflamatórias articulares como artrite reumatóide (BENNETT, 1987) ou parasitária (HODGES; RISHNIW, 2008), como a dirofilariose por *Dirofilaria immitis*, devido a área endêmica onde ocorreu o estudo (LABARTHE ET al., 2014), algumas vezes deve-se descartar doenças infecciosas associadas,

descartando assim a possibilidade de ser considerado com efeito colateral (SIKES et al., 1970) e, não um processo associado a envelhecimento.

De acordo com Gibeault (2017) existem diversas modalidades de doença do aparelho locomotor que podem ser diagnosticadas em cães, porém a mais comum seria a osteoartrite, caracterizada como uma doença articular degenerativa. O envelhecimento é um contribuinte definitivo para o desenvolvimento da osteoartrite, mas também existem outros fatores, como lesões crônicas, distúrbios metabólicos, hormonais, como diabetes, hipotireoidismo e obesidade. À medida que os cães envelhecem, a cartilagem nas articulações começa a diminuir e ligamentos apresentam déficit funcional. A perda excessiva promove fricção resultando inflamação, dor e perda de mobilidade. A inflamação na cápsula articular também pode levar ao desenvolvimento de crescimentos ósseos anormal, conhecidos como esporões. Qualquer articulação no corpo do seu cão pode ser afetada pela osteoartrite, porém os locais mais comuns são os quadris, cotovelos, joelhos, pulsos, ombros, tornozelos e parte inferior das costas. A artrite pode não ser a única causa desses sintomas. O início dos sinais clínicos de doença crônica pode ser adiado com em submetido à restrição alimentar e com isso atrasar o aparecimento dos sinais clínicos da doença (KEALY et al., 2002). Como efeito colateral, cães idosos por se manter sentados por longo tempo, devido à presença de dor, se mantenham por longo tempo sem urinar, facilitando com isso, a contaminação bacteriana da uretra e concomitante infecção da bexiga, que na pior das hipóteses é causar infecção renal com potencial risco de vida (RILEY, 2014). Patologia de difícil diagnóstico quando se apresenta no início, devido à ausência de sinais clínicos ou quando presente são imperceptíveis aos olhos do tutor. No presente trabalho observou-se uma estreita relação entre artropatias e espondiloartroses em cães geriátricos onde as chances de ocorrer (*OR*) foram de 9,7619 vezes com $p = 0,0006$, porém com baixo $ARR = 7,73\%$. Em relação à espondiloartrose, artrodese foi observado em 8% dos cães geriátricos examinado no período de estudo.

4.6 Afecções da pele e pelos

4.6.1 Dermatoses

Quando se comparou os animais geriátricos em relação aos que tinham dermatopatias pode-se observar que não havia significância com $(p) = 0,3080$; Coeficiente de Spearman (rs) = 0,5774 entre os animais com e sem diagnóstico clínico. No presente estudo somente 1% dos animais tiveram dermatopatia, percentual menor do que encontrado por Fernandes et al. (2013), onde 15,4% dos animais geriátricos atendidos no Município de Marília no Estado de São Paulo no período de 2008 a 2012 foram diagnosticados com afecções tegumentares. Entretanto, tais afecções são fortes indicadores, em cães mais velhos de doenças hormonais, reforçando o que demonstra a tabela 1 no que se refere à relação entre doenças crônicas com sequelas e dermatopatias. Além disso, outras relações podem ser observadas com infecções com hemoparasitos (SBRANA et al., 2014), e outras desordens sistêmicas (GEAR et al., 2006; OLIVRY et al., 2013) ou mesmo com alterações nutricionais (COLOMBINI et al., 1997; LEE et al., 2016). Observações estas, que podem ser associadas e observadas neste trabalho onde o ARR foi de 6,75% relativamente baixo, porém com 4,8095 chances de ocorrer com $p = 0,0046$.

4.6.2 Dermatites em cães geriatrias

A dermatite, afecção inflamatória e/ou infecciosa da pele na amostra estudada foi pouco observada, contando apenas com dois animais com diagnóstico clínico positivo, resultado semelhante ao que obtido por Fernandes et al. (2004) em estudo realizado em cães geriátricos, onde 1,58% dos cães portavam dermatite. Ainda assim, cabe ressaltar que o risco de ocorrência de dermatite calculado em doenças crônicas com sequelas é altamente significativo, o que se fundamenta no fato de o sistema tegumentar refletir fragilidade tegumentar (atrofia de músculos), alopecia, comum nas desordens sistêmicas desencadeadas por doenças de fundo hormonal (RAMOS et al., 2016), má absorção de nutrientes decorrente de doenças crônicas ou mesmo relacionadas à infecção por parasitos gastrintestinais e hemoparasitos, incluindo aqui a infecção por *Bartonella* spp. em cães (MELLOR et al., 2006, LEAL et al., 2015a), suspeita essa observada neste trabalho. A relação dermatite e artroses, apesar do ARR ser baixo com 7,73% as chances de ocorrer (*OR*) foram de 9,7619 vezes com $p = 0,0006$, o que se deve considerar a partir do fato de que o local estudado possui grande frequência de doenças transmitidas por artrópodes (LEAL et al., 2015b). Além disso, atopia pode estar relacionada desde a alteração da microbiota intestinal até a predisposição genética (CRAIG, 2016), situação observada neste trabalho onde a associação de dermatites em cães com atopia tem um ARR de 6,58%, baixo, com chances de ocorrer (*OR*) de 8,3673 vezes com $p = 0,0052$.

4.6.3 Atopia em cães geriatrias

Esta afecção é considerada como resultado de fatores ambientais, além disso, há muitos casos relacionados a esse fator. No entanto, a possibilidade de alérgenos existentes em alimentos que são distribuídos para cães hoje deve ser considerada. Este tipo de caso desencadeou a escassez de estudos relacionados a isótopos não ambientais que prejudicam a pele do animal, inclusive humanos. Pucheu et al. (2015) centraram seu estudo em alérgenos alimentares. Como foram abordadas ao longo desta seção, certas raças de cães são geneticamente propensas para desenvolver problemas dermatológicos, e ainda mais, problemas que se manifestarão dependendo de fatores ambientais (RAMÍREZ LARCO, 2017). Dermatite atópica canina, DAC, Schwab-Richards et al. (2014) definiram como processo inflamatório com predisposição genética, como doenças alérgicas da pele com características clínicas associadas à IgE, anticorpos comumente dirigidos contra alérgenos. Os autores explicam que a patogênese é complexa e não completamente compreendida. Esses estudos tiveram como variáveis a localização geográfica e a época do ano. De acordo com os autores, existem diferenças significativas na reatividade entre cães e humanos. Bizikova et al. (2015) apresentam alguns estudos objetivando responder as seguintes hipóteses: Existem muitos estudos que demonstram a relação ambiental na patologia das infecções cutâneas em cães. Os primeiros estudos focaram em alérgenos associados à doença. Em seguida, realizaram-se estudos que determinaram a associação de alérgenos, como poeira doméstica, ácaros domésticos, ácaros da loja e alérgenos epidérmicos, como pólen e mofo.

A prevalência de doenças alérgicas humanas e caninas geralmente é percebida como crescente. Sugerido predisposição a fatores em pessoas e cães incluem aumento da carga de alérgenos, aumento da exposição a poluentes, tamanho da família, carga microbiana reduzida e menor exposição à infecção em idade jovem, ambiente cada vez mais urbanizado mudanças nos hábitos alimentares. A maquiagem genética pode fornecer um modelo para a predisposição fenotípica que é fortemente influenciado pela nossa dieta e ambiente, levando a uma regulação constante do gene expressão. Uma maneira pela qual a dieta pode alterar a

expressão gênica é através dos seus efeitos sobre a flora intestinal ou microbiota, a coleta de micróbios que residem no trato gastrointestinal. A microbiota residente é importante para manter integridade estrutural e funcional do intestino e na regulação do sistema imunológico. É um importante motor de hospedagem-imunidade, ajuda a proteger contra enteropatógenos invasores e fornece benefícios nutricionais ao hospedeiro. Perturbação a microbiota (disbiose) pode levar a graves problemas de saúde, tanto no trato gastrointestinal quanto sistemas de órgãos extraintestinais. Os mecanismos precisos pelos quais a microbiota intestinal exerce seus efeitos estão apenas começando a ser desvendados, mas a pesquisa está demonstrando vínculos próximos entre a microflora intestinal e muitos fatores envolvidos na patogênese da dermatite atópica (DA). AD e, de fato, qualquer outra "doença da pele", pode ser vista como uma possível manifestação de um problema mais sistêmico envolvendo disbiose intestinal e aumento do intestino permeabilidade, que pode ocorrer mesmo na ausência de sinais gastrointestinais. A manipulação do intestino canino a microbiota como método para modificar atopia pode ser tentada de várias formas, incluindo a exclusão de certos alimentos, procedendo à suplementação com probióticos e prebióticos, otimizando a ingestão de nutrientes, minimizando o estresse, instituindo terapia antimicrobiana, efetuando a correção e prevenção de baixo ácido estomacal, bem como o transplante de microbiota fecal (FMT) (CRAIG, 2016).

Está ficando claro que o AD canino é genotipicamente complexo e influenciado por uma variedade de fatores ambientais. Estudos bem desenhados com poder estatístico suficiente serão críticos para identificar os fatores genéticos e ambientais complexos envolvidos no desenvolvimento e progressão da doença. O reconhecimento de tais fatores pode ajudar a identificar novos alvos para terapia e permitir uma melhor prevenção e gerenciamento de doenças (PAPS et al., 2016).

5 CONCLUSÕES E CONSIDERAÇÕES

Cães geriátricos necessitam de um exame físico minucioso, com a necessidade de complementação laboratorial e de exames de imagem, devido à presença do fator etiológico, porém sem a manifestação clínica presenteou quando ocorre difícil interpretação, devido à mescla com outras manifestações decorrentes de outras etiologias.

Com base nos dados observados nos prontuários de 207 cães com idade igual ou superior a sete anos, todos atendidos no período compreendido entre os meses de setembro de 2011 a julho de 2012 em consultório Clínico Veterinário, localizado na Barra da Tijuca, Zona Oeste da cidade do Rio de Janeiro, no estado do Rio de podem-se chegar às seguintes conclusões:

1 - Cinquenta e seis por cento dos animais com idade acima de 7 ano, geriátricos portanto, e atendidos no Consultório Médico Veterinária tiveram pelo menos uma afecção diagnosticada clinicamente;

2 - Dentre as afecções observadas clinicamente destacam-se de maneira decrescente as dermatopatias, cardíacas, neurológicas, locomotoras, respiratórias respectivamente e,

3 - De alguma forma as afecções estiveram associadas a alguma outra infecção concomitante como sequelas típico da idade geriátrica já que a maioria dos animais examinados foi de pequeno porte e a idade variou entre 12 e 15 anos.

6 REFERÊNCIAS BIBLIOGRÁFICAS

- ATKINS, C. E.; HÄGGSTRÖM, J. Pharmacologic management of myxomatous mitral valve disease in dogs. **Journal of Veterinary Cardiology**, v. 14, p. 165-184, 2012.
- ATKINS, C.; BONAGURA, J.; ETTINGER, S.; FOX, P.; GORDON, S.; HAGGSTROM, J.; STEPIEN, R. Guidelines for the diagnosis and treatment of canine chronic valvular heart disease. **Journal of Veterinary Internal Medicine**, v. 23, p. 1142-1150, 2009.
- AYRES, M.; AYRES JUNIOR, M.; AYRES, D. L.; DOS SANTOS, A. DE A. S. **BioEstat 5.0 - aplicações estatísticas nas áreas das ciências biológicas e médicas**. 4^a Ed. Belém: Sociedade Civil Mamirauá, 2007. 364p.
- BASTOS, E. M. D'A.; LEAL, P. D. S. A.; LOPES, C. W. G. Importância da avaliação morfológica de neutrófilos como marcadores de infecção sistêmica em cães. Relato de dois casos. **Brazilian Journal of Veterinary Medicine**, v. 38, p. 195-202, 2017.
- BENNETT, D. Immune-based erosive inflammatory joint disease of the dog: canine rheumatoid arthritis. **Journal of Small Animal Practice**, v. 28, p. 799-819, 1987.
- BENTUBO, H. D. L.; TOMAZ, M. A.; BONDAN, E. F.; LALLO, M. A. Expectativa de vida e causas de morte em cães na área metropolitana de São Paulo (Brasil). **Ciência Rural**, v. 37, p.1021-1026, 2007.
- BIRCHARD, S. J.; SHERDING, R. G. **Manual Saunders: clínica de pequenos animais**. São Paulo: Roca, 2003. p. 860-868.
- BIZIKOVA, P.; PUCHEU, C.; EISENSCHENK, M.; MARSELLA, R.; NUTTAL, T.; SANTORO, D. Review: Role of genetics and the environment in the pathogenesis of canine atopic dermatitis. **Veterinary Dermatology**, v. 26, p. 95-126, 2015.
- BOSCH, M.N.; PUGLIESE, M.; GIMENO-BAYÓN, J.; RODRÍGUEZ, M.J.; MAHY, N. Dogs with cognitive dysfunction syndrome: a natural model of Alzheimer's disease. **Current Alzheimer Research**, v. 9, p. 298-314, 2012.
- BOTTE, J. M. D. C. S. **Correlações entre achados ecocardiográficos e parâmetros de qualidade de vida em cães com doença degenerativa crônica da válvula mitral**. 2012. 147p. Dissertação (Medicina Veterinária) - Universidade Técnica de Lisboa, Lisboa, 2012.
- CAVALCANTE, C. Z.; KOGIKA, M. M.; BACIC, A.; SANTORO, M. L.; MIYASHIRO, S. I.; SAULT, J. P.; OYAFUSO, M. K.; SIMÕES, D. M. N. Avaliação da albuminúria e da eletroforese de proteínas urinárias de cães com hiperadrenocorticismo e a relação com a pressão arterial sistêmica. **Pesquisa Veterinária Brasileira**, v. 33, p.1364-1370, 2013.
- CHAVES, R. O.; COPAT, B.; BECKMANN, D. V.; FERANTI, J. P. S.; DE OLIVEIRA, M. T.; CORRÊA, L. F. D.; MAZZANTI, A. Embolismo fibrocartilaginoso associado à extrusão do disco intervertebral em cão. **Acta Scientiae Veterinariae**, v. 44, p. 1-4, 2016.

COLOMBINI, S.; DUNSTAN, R. W. Zinc-responsive dermatosis in northern-breed dogs: 17 cases (1990-1996). **Journal of the American Veterinary Medical Association**, v. 211, p. 451-453, 1997.

CRAIG, J. M. Atopic dermatitis and the intestinal microbiota in humans and dogs. **Veterinary Medicine and Science**, v. 2, p. 95-105, 2016.

DANK, G.; SEGEV, G.; MOSHE, D.; KENT, M.S. Follow-up study comparing necropsy rates and discrepancies between clinical and pathologic diagnoses at a veterinary teaching hospital: 2009 versus 1989 and 1999. **Journal of Small Animal Practice**, v. 53, p. 679-683, 2012.

DAVIES, M. Geriatric screening in first opinion practice - results from 45 dogs. **Journal of Small Animal Practice**, v. 53, p. 507-513, 2012.

DAVIS, B.W.; OSTRANDER, E. A. Domestic dogs and cancer research: a breed-based genomics approach. **ILAR Journal**, v. 55, p. 59-68, 2014.

DAY, M. J. Ageing, Immunosenescence and Inflammageing in the Dog and Cat. **Journal of Comparative Pathology**, v. 142, p. 60-69, 2010.

DE ALMEIDA, G. L. G.; DE FREITAS, L. X.; DE ALMEIDA, M. B.; DE OLIVEIRA, M. T.; BRAGA, F.; DE ALMEIDA JR, G. L. G.. Perfil clínico-epidemiológico da fibrilação atrial espontânea em cães. **Revista da SOCERJ**, v. 19, p. 20-28, 2006.

DE FARIA, P. F. *Diabetes mellitus* em cães. **Acta Veterinaria Brasília**, v. 1, p. 8 - 22, 2007.

DE OLIVEIRA, M. F.. *Status epilepticus* em decorrência da meningoencefalite granulomatosa em cão. **Revista de Ciências Agroveterinárias**, v. 12, n. esp., p. 23-24, 2013.

DE SOUZA, M. M. D.; RAHAL, S. C.; PADOVANI, C. R.; MAMPRIM, M. J.; CAVINI, J. H. Afecções ortopédicas dos membros pélvicos em cães: estudo retrospectivo. **Ciência Rural**, v. 41, p. 852-857, 2011.

DUGAN, S. Sudden Acquired Retinal Degeneration (SARD), Immune-Mediated Retinal Detachment Syndrome and *Diabetes Mellitus* Induced Mature Cataract are common causes of blindness in dogs. Disponível em: < <http://eyespecialistsforanimals.com/common-causes-sudden-blindness-dogs/>>. Acesso em: 11 Jan 2018.

ETTINGER, S.J.; FELDMAN, E.C. **Tratado de medicina interna veterinária – Doenças do cão e do gato**. 5^a ed. Rio de Janeiro: Editora Guanabara, 2004.

FERNANDES, T. R.; RISSO, D. F. A.; MARINI, M. R.; MANHOSO, F. F. R. Principais afecções diagnosticadas em pacientes caninos geriátricos atendidos no município de Marília/SP no período de 2008 A 2012. **UNIMAR Ciências**, v. 22, p. 41 - 47, 2013.

FIGHERA R.A., SOUZA T.M., SILVA M.C., BRUM J.S., GRAÇA D.L., KOMMERS G.D., IRIGOYEN L.F. & BARROS C.S.L. Causas de morte e razões para eutanásia de cães da

Mesorregião do Centro Ocidental Rio-Grandense (1965-2004). **Pesquisa Veterinária Brasileira** v. 28, p. 223-230, 2008.

FLEMING, J. M.; CREEVY, K. E.; PROMISLOW, D. E. Mortality in north american dogs from 1984 to 2004: an investigation into age-, size-, and breed-related causes of death. **Journal of Veterinary Internal Medicine**, v. 25, p. 187-198, 2011.

FLORES, M. M.; BIANCHI, R. M.; KOMMERS, G. D.; IRIGOYEN, L. F.; BARROS, C. S.; FIGHERA, R. A. Prevalência e achados epidemiológicos, anatomopatológicos e imunohistoquímicos dos tumores hepáticos malignos primários de cães da Região Central do Rio Grande do Sul (1965-2012). **Pesquisa Veterinária Brasileira**, v. 33, p. 497-511, 2013.

FORTNEY, W.D. Geriatria e senilidade. In: HOSKINS, J.D. **Geriatria e gerontologia do cão e gato**. 2ª Ed. São Paulo: Roca, 2008. Cap. 1. p. 1-4.

FRANK, L.A.; HENRY, G.A.; WHITTEMORE, J.C.; ENDERS, B.D.; MAWBY, D.I.; ROHRBACH, B.W. Serum Cortisol Concentrations in Dogs with Pituitary-Dependent Hyperadrenocorticism and Atypical Hyperadrenocorticism. **Journal of Veterinary Internal Medicine**, v. 29, p. 193-199.

FURINI, A. A. C.; PEDRO, H. S. P.; RODRIGUES, J. F.; MONTENEGRO, L. M. L.; MACHADO, R. L. D.; FRANCO, C.; SCHINDLER, H. C.; BATISTA, I. M. F. D.; ROSSIT, A. R. B. Detection of *Mycobacterium tuberculosis* complex by nested polymerase chain reaction in pulmonary and extrapulmonary specimens. **Jornal Brasileiro de Pneumologia**, v. 39, p. 711-718, 2013.

GEAR, R. N.; BACON, N. J.; LANGLEY-HOBBS, S.; WATSON, P. J.; WOODGER, N.; HERRTAGE, M. E. Panniculitis, polyarthritis and osteomyelitis associated with pancreatic neoplasia in two dogs. **Journal of Small Animal Practice**, v. 47, p. 400-404, 2006.

GIBEAULT, S. Arthritis in Senior Dogs—Signs and Treatment, 2017. Disponível em: <<http://www.akc.org/content/dog-care/articles/arthritis-in-senior-dogssigns-and-treatment/>>. Acesso em: 11 Jan 2018.

GOLDSTON, R. T.; HOSKINS, J. D. **Geriatria e Gerontologia Cão e Gato**. 1ª. Ed. São Paulo: Roca, 1999, Cap. 17. p. 393 - 419.

GOMES, M. C.; DE SOUZA MELO, M.; VASCONCELOS, R. H.; BEZERRA, W. G. A.; COSTA, P. P. C. Aspectos e estágios da catarata em cães – Revisão de literatura. **Revista Brasileira de Higiene e Sanidade Animal**, v. 11, p. 456-471, 2017.

GREENBAUM, M. G.; FERNANDES, S.; WAINAPEL, S. F. Use of a motorized wheelchair in conjunction with a guide dog for the legally blind and physically disabled. **Archives of Physical Medicine and Rehabilitation**, v. 79, p. 216-217, 1998.

HAMLIN, R. L. Geriatric Heart Diseases in Dogs. **Veterinary Clinics of North America: Small Animal Practice**, v. 35, p. 597-615, 2005.

HODGES, S.; RISHNIW, M. Intraarticular *Dirofilaria immitis* microfilariae in two dogs. **Veterinary Parasitology**, v. 152, p. 167-170, 2008.

KEALY, R. D.; LAWLER, D. F.; BALLAM, J. M.; MANTZ, S. L.; BIERY, D. N.; GREELEY, E. H.; LUST, G.; SEGRE, M.; SMITH, G. K.; STOWE, H. D. Effects of diet restriction on life span and age-related changes in dogs. **Journal of the American Veterinary Medical Association**, v. 220, p. 1315 - 1320, 2002.

KELLEY, R. 10 symptoms in older dogs you shouldn't ignore, 2016. Disponível em: < <https://www.petcarerx.com/article/10-symptoms-in-older-dogs-you-shouldnt-ignore/595> >. Acesso em: 11 Jan 2018.

KORANKI, S. Older Dog Health Problems. Disponível em: < <https://www.seniortailwaggers.com/older-dog-health-problems.html> >. Acesso em: 11 Jan 2018.

KRAUS, C.; PAVARD, S.; PROMISLOW, D. L. The Size–Life Span Trade-Off Decomposed: Why Large Dogs Die Young. **American Naturalist**, v. 181, p. 492-505, 2013.
KUKANICH, B. Geriatric Veterinary Pharmacology. **Veterinary Clinics of North America: Small Animal Practice**, v. 42, p.631-642, 2012.

KVART, C.; HÄGGSTRÖM, J. Cardiopatia valvular adquirida. In: ETTINGER, S. J; FELDMAN, E. C. **Tratado de medicina interna veterinaria**. 5ª. Ed. Rio de Janeiro: Guanabara Koogan, 2008. Cap. 113. p. 833-846.

LABARTHE, N. V.; PAIVA, J. P.; REIFUR, L.; MENDES-DE-ALMEIDA, F.; MERLO, A.; PINTO, C. J. C.: ALVES, L. C. Updated canine infection rates for *Dirofilaria immitis* in areas of Brazil previously identified as having a high incidence of heartworm-infected dogs. **Parasites & Vectors**, v. 7, p. 493, 2014.

LANDSBERG, G. M.; NICHOL, J.; ARAUJO, J. A. Cognitive dysfunction syndrome: a disease of canine and feline brain aging. **Veterinary Clinics: Small Animal Practice**, v. 42, p. 749-768, 2012.

LEAL, P. D. S. **Toxoplasma gondii (Nicolle e Manceaux, 1908) Nicole e Manceux, 1909 (Apicomplexa: Toxoplasmatinae): Doenças intercorrentes em cães sororreagentes provenientes do Rio de Janeiro, RJ**. Tese (Ciências Veterinárias) - Universidade Federal Rural do Rio de Janeiro, Seropédica, 2014. 188p.

LEAL, P. D. S.; FIGUEIREDO, L. P.; MORAES, M. I. M. R.; DE OLIVEIRA BARBOSA, L. L.; E SILVA, S. L.; LOPES, C. W. G. Parasitos gastrintestinais em cães domiciliados atendidos em serviço de saúde animal, Rio de Janeiro, Brasil. **Brazilian Journal of Veterinary Medicine**, v. 37, supl. 1, p. 37-44, 2015a.

LEAL, P. D. S.; MORAES, M. I. M. R.; DE OLIVEIRA BARBOSA, L. L.; LOPES, C. W. G. Infecção por hematozoários nos cães domésticos atendidos em serviço de saúde animal, Rio de Janeiro, Brasil. **Brazilian Journal of Veterinary Medicine**, v. 37, supl. 1, p. 55-62, 2015b.

LEE, F. F.; BRADLEY II, C. W.; CAIN, C. L.; WHITE, S. D.; UTERBRIDGE, C. A.; MURPHY, L. A.; MAULDIN, E. A. Localized parakeratotic hyperkeratosis in sixteen Boston terrier dogs. **Veterinary Dermatology**, v. 27, p. 384-396, 2016.

LOBO, L. L.; PEREIRA, R. Cardiomiopatia dilatada canina. **Revista Portuguesa de Ciências Veterinárias**, Porto, p.153-159, 2002.

- MCKIERNAN, B. C. Diagnosis and treatment of canine chronic bronchitis. Twenty years of experience. **Veterinary Clinics of North American: Small Animal Practice**, v.30, p.1267-1278, 2000.
- MELLOR, P. J.; FETZ, K.; MAGGI, R.G.; HAUGLAND, S.; DUNNING, M.; VILLIERS, E. J.; MELLANBY, R. J.; WILLIAMS, D.; BREITSCHWERDT, E.; HERRTAGE, M.E. Alpha1-proteinase inhibitor deficiency and *Bartonella* infection in association with panniculitis, polyarthritis, and meningitis in a dog. **Journal of Veterinary Internal Medicine**, v. 20, p.1023-1028, 2006.
- MILLER, P. E.; GALBREATH, E. J.; KEHREN, J. C. STEINBERG, H.; DUBIELZIG, R. R. Photoreceptor cell death by apoptosis in dogs with sudden acquired retinal degeneration syndrome. **American Journal of Veterinary Research**, v. 59, p. 149-152, 1998.
- OLIVRY, T.; LINDER, K. E. Bilaterally symmetrical alopecia with reticulated hyperpigmentation: a manifestation of cutaneous *lupus erythematosus* in a dog with systemic lupus erythematosus. **Veterinary Pathology**, v. 50, p. 682-685, 2013.
- O'NEILL, G.; ELLIOTT, J.; CHURCH, D.B.; MCGREEVY, P.D.; THOMSON, P.C.; BRODBELT, D.C. Chronic Kidney Disease in Dogs in UK Veterinary Practices: Prevalence, Risk Factors, and Survival. **Journal of Veterinary Internal Medicine**, v. 27, p. 814-821, 2013.
- PAPS, J. S.; BÄUMER, W.; OLIVRY, T. Development of an Allergen-induced Atopic Itch Model in Dogs: A Preliminary Report. **Acta Dermatologica Venereologica**, v. 96, p. 400-401, 2016.
- PATI, S.; PANDA, S. K.; ACHARYA, A. P.; SENAPATI, S.; BEHERA, M.; BEHERA, S. S. Evaluation of geriatric changes in dogs. **Veterinary World**, v. 8, p.273-278, 2015.
- POLZIN, D. J.; OSBORNE, C. A.; JACOB, F.; ROSS, S. Insuficiência renal crônica. In: ETTINGER, S. J; FELDMAN, E. C. **Tratado de medicina interna veterinaria**. Rio de Janeiro: Guanabara Koogan, 2008. p. 1721-1751.
- POPP, L. A. G.; GONZALEZ, F. H. D. Aspectos epidemiológicos e clinico-laboratoriais da Diabetes Mellitus em cães. **Acta Scientiae Veterinariae**, v. 33, p. 33-40, 2005.
- PUCHEU, C.; BIZICOVA, P.; EISENSCHENK, M.; SANTORO, D.; NUTTALL, T.; MARSELLA, R. Review: The role of antibodies, autoantigens and food allergens in canine atopic dermatitis. **Veterinary Dermatology**, v. 26, p. 115-130, 2015.
- PUGLIESE, A.; GRUPPILLO, A.; di PIETRO, S. Clinical Nutrition in Gerontology: Chronic Renal Disorders of the Dog and Cat. **Veterinary Research Communications**, v. 29, p.57-63, 2005.
- RAJAGOPAL, S.; PARR, J. M.; WOODS, J. P.; PEARL, D. L.; COE, J. B.; VERBRUGGHE, A. Owners' attitudes and practices regarding nutrition of dogs diagnosed with cancer presenting at a referral oncology service in Ontario, Canada. **Journal of Small Animal Practice**, v. 57, p. 484-490, 2016.

RAMÍREZ LARCO, J. V. **Evaluación de la respuesta alérgica de pacientes caninos con dermatitis atópica mediante el Prick test**. 2017. 60p. Mestrado (Medicina canina y felina) - Facultad de Ciencias Agropecuarias. Universidad de Cuenca, Cuenca, 2017.

RAMOS, M. I. M.; LEAL, P. D. S.; BARBOSA, L. L. de O.; LOPES, C. W. G. Hyperadrenocorticism in dogs attended at the Animal Health Service in the City of Rio de Janeiro, Brazil. **Revista Brasileira de Medicina Veterinária**, v. 38, supl. 3, p. 42-48, 2016.

REIS, A. C.; DOS SANTOS, E. A.; SANTOS, P. O. P. R.; APTEKMANN, K. P. Guia prático de ecocardiografia em cães. In: VIANNA, U. R.; OLIVEIRA, F. A.; DE CARVALHO, J. R.; BARBOSA, J. M. (Org.) **Tópicos Especiais em Ciência Animal V**. 1ª Ed. Alegre: CAUFES, 173. 2016. Cap. 12. P. 173-187.

REIS, E. C. C.; BORGES, A. P. B.; DEL CARLO, R. J. Regeneração periodontal em cães. **Ciência Rural**, v. 41, p. 2128 – 2136, 2011.

RILEY, W. G. Arthritis, Behavior, Diagnosis, Kidney Infections, Medical Conditions, Senior Dogs, Treatment, 2014. Disponível em: < <https://hhvh.net/2014/04/08/kidney-infections-and-arthritis-in-old-dogs-is-your-dog-really-just-acting-old/> >. Acesso em: 11 Jan 2018.

RODIER, L. What an owner thinks of as “just old age” is often a treatable illness. **Whole Dog Journal**, n. 13, 2017. Disponível em: < https://www.whole-dog-journal.com/issues/13_1/features/Illnesses-in-Old-Dogs_16189-1.html >. Acesso em: 11 Jan 2018.

ROZANSKI, E. Canine chronic bronchitis. **Veterinary Clinics of North America: Small Animal Practice**, v. 44, p. 107-116, 2014.

SEIM-WIKSE, T.; JÖRUNDSSON, E.; NØDTVEDT, A.; GROTMOL, T.; BJORNVAD, C. R.; KRISTENSEN, A. T.; SKANCKE, E. Breed predisposition to canine gastric carcinoma--a study based on the Norwegian canine cancer register. **Acta Veterinaria Scandinavica**, v. 55, p. 25, 2013.

SORENMO, K. U.; KRICK, E.; COUGHLIN, C. M.; OVERLEY, B.; GREGOR, T.P.; VONDERHEIDE, R. H.; MASON, N. J. CD40-activated B cell cancer vaccine improves second clinical remission and survival in privately owned dogs with non-Hodgkin's lymphoma. **PLoS One**, v. 6, n. 8, e24167, 2011.

SBRANA, S.; MARCHETTI, V.; MANCIANTI, F.; GUIDI, G.; BENNETT, D. Retrospective study of 14 cases of canine arthritis secondary to *Leishmania* infection. **Journal of Small Animal Practice**, v. 55, p. 309-313, 2014.

SCHWAB-RICHARDS, R.; PROST, C.; STEFFAN, J.; SEEWALD, W.; NENCI, C.; ROOSJE, P. Use of activity monitors for assessment of pruritus in an acute model of canine atopic dermatitis. **Veterinary Dermatology**, v. 25, p. 441-e69, 2014.

SCOTT-MONCRIEFF, J. C. R.; GUPTILL-YORAN, L. Hypothyroidism. In: ETTINGER, S. J.; FELDMAN, E. C (Eds). **Textbook of Veterinary Internal Medicine**. 6th Ed. St Louis: Elsevier-Saunders; 2005. p. 1535–1543.

SCOTT-MONCRIEFF, J. C. R.; GUPTILL-YORAN, L.. Hipotireoidismo. In: ETTINGER, S. J.; FELDMAN, E. C. **Tratado de medicina interna veterinária**. 5ª Ed. Rio de Janeiro: Guanabara Koogan, 2008. Cap. 151. p. 1496-1506.

SCOTT-MONCRIEFF, J. Catharine. Thyroid Disorders in the Geriatric Veterinary Patient. **Veterinary Clinics of North America: Small Animal Practice**, v. 42, p.707-725, 2012.

SEOANE, M.P.D.R. **Avaliação da ocorrência das alterações ultrassonográficas na cavidade abdominal, detectadas em cães idosos clinicamente saudáveis atendidos no Hospital Veterinário da Universidade Federal do Paraná**. 2012. 113p. Tese (Ciências Veterinárias) - Universidade Federal do Paraná. Curitiba, 2012.

SELMAN, C.; NUSSEY, D. H.; MONAGHAN, P. Ageing: It's a Dog's Life. **Current Biology**, v. 23, p.451-453, 2013.

SÈVE, P.; KODJIKIAN, L.; ADÉLAÏDE, L.; JAMILLOUX, Y. Uveitis in adults: What do rheumatologists need to know? **Joint, Bone, Spine: Revue du Rhumatisme**, v. 82, p. 308-314, 2015.

SIKES, D.; HAYES, F. A.; PRESTWOOD, A. K.; SMITH, J. F. Ankylosing spondylitis and polyarthritis of the dog: physiopathologic changes of tissues. **American Journal of Veterinary Research**, v. 31, p.703-712, 1970.

SIKES, D.; HAYES, F. A.; PRESTWOOD, A. K.; SMITH, J. F. Ankylosing spondylitis and polyarthritis of the dog: physiopathologic changes of tissues. **American Journal of Veterinary Research**, v. 31, p.703-712, 1970.

SILVA, I. P. M. Erliquiose canina–revisão de literatura. **Revista Científica Eletrônica de Medicina Veterinária**, v. 24, p. 1-16, 2015.

STRASSER, A.; SONNEK, U.; NIEDERMÜLLER, H. Age-related changes in plasma IgM level after SRBC-stimulation in the rat. *Archives of Gerontology and Geriatrics*. v. 25, p. 277-284, 1997.

TAMBURINI, B. A.; PHANG, T. L.; FOSMIRE, S. P.; SCOTT, M. C.; TRAPP, S. C.; DUCKETT, M. M.; ROBINSON, S. R.; SLANSKY, J. E.; SHARKEY, L. C.; CUTTER, G. R.; WOJCIESZYN, J. W.; BELLGRAU, D.; GEMMILL, R. M.; HUNTER L. E.; MODIANO, J. F. Gene expression profiling identifies inflammation and angiogenesis as distinguishing features of canine hemangiosarcoma. **BMC cancer**, v. 10, p. 619, 2010

TIZARD, I. R. **Imunologia veterinária**. 8ª. Ed. Rio de Janeiro: Elsevier, 2008. 587 p.

TRAPP, S. M.; IACUZIO, A. I.; BARCA JUNIOR, F. A.; KEMPER, B.; SILVA, L. C.; OKANO, W.; STERZA, F. D. A. M. Causas de óbito e razões para eutanásia em uma população hospitalar de cães e gatos. **Brazilian Journal of Veterinary Research and Animal Science**, v. 47, p. 395-402, 2010.

TUDOR, K. What Causes Sudden Blindness in Older Dogs? 2013. Disponível em: <<https://www.petmd.com/blogs/thedailyvet/ktudor/2013/dec/what-causes-sudden-blindness-in-dogs-31106>>. Acesso em: 11 Jan 2018.

WAKI, M. F.; MARTORELLI, C. R.; MOSKO, P. E.; KOGIKA, M. M. Classificação em estágios da doença renal crônica em cães e gatos: abordagem clínica, laboratorial e terapêutica. **Ciência Rural**, v. 40, p. 2226-2234, 2010.

7 ANEXOS

Anexo. 1 Autorização de utilização dos prontuários pelo CTIVeterinário

Declaro para os devidos fins que autorizo a utilização de resultados laboratoriais, fichas de atendimentos e sobras de materiais biológicos (sangue, soro, plasma, lavados, efusões, biopsias, fezes, urina), bem como acesso aos respectivos prontuários dos animais pacientes atendidos no Centro de Terapia Intensiva e Emergência Veterinária - Clínica 24 horas, localizado na Avenida das Américas 3939, bloco 2 loja I, Barra da Tijuca, Rio de Janeiro/RJ., CNPJ 03.274.131.0001/90, sob minha responsabilidade técnica, para ser utilizada no estudo de Mestrado da Médica Veterinária Maria Isabel Menezes Ramos, CRMVRJ número 11830 em Ocorrência de Doenças Simultâneas em Cães Geriátricos Domiciliados e atendidos em Clínica Veterinária na Barra da Tijuca, Rio de Janeiro.

Rio de Janeiro, 13 de maio de 2016


Debora Porretti Campos CRMVRJ 7291

Responsável Técnico Centro de Terapia Intensiva e Emergência Veterinária

ATENDIMENTO 24H

3326-0440 | 7840-7133

www.ctiveterinario.com.br | ctivet@ctiveterinario.com.br
Av. das Américas, 3939 - Bl.2 - Lj. I - Shopping Esplanada da Barra,
Barra da Tijuca-RJ | CEP: 22631003 - CNPJ: 03274141/0001-90

Clínica Geral 24h | Anestesia e Controle da dor | Cardiologia Clínica, EcoDoppler e Eletrocardiograma | Cirurgia geral e Cirurgia
Citologia, Histopatologia e Necropsia | Classificação sanguínea (tipo sanguíneo) | Colocação de Microchip | Dermatologia
Diagnóstico e Laboratório Clínico 24h | Endocrinologia | Endoscopia | Fisioterapia e Acupuntura | Ultrassonografia e Radiologia
Odontologia | Hematologia e Transfusão | Nefrologia | Neurologia Clínica e Cirúrgica | Oftalmologia Clínica e Cirúrgica
Oncologia Clínica e Cirúrgica | Ortopedia Clínica e Cirúrgica | Profilaxia com vacinas importadas.

Anexo. 2 LEAL, P.D.S.; RAMOS, M.I.M.; BARBOSA, L.L. deO.; LOPES, B. doB; LOPES, C.W.G. *Choleimeria rochalimai* (Apicomplexa: Eimeriidae) a pseudoparasite of the dog – Case report. **Revista Brasileira de Medicina Veterinária**, v. 38, supl. 3, p. 14-16, 2016.

Choleimeria rochalimai (Apicomplexa: Eimeriidae) a pseudoparasite of the dog – Case report*

Paulo Daniel Sant'Anna Leal¹⁺, Maria Isabel Menezes Ramos², Larissa Licurci de Oliveira Barbosa², Bruno do Bomfim Lopes³ and Carlos Wilson Gomes Lopes⁴

ABSTRACT. Leal P.D.S., Ramos M.I.M., Barbosa L.L. deO., Lopes B. doB. & Lopes C.W.G. *Choleimeria rochalimai* (Apicomplexa: Eimeriidae) a pseudoparasite of the dog – Case report. [*Choleimeria rochalimai* (Apicomplexa: Eimeriidae) um pseudoparasito das fezes do cão – Relato de Caso]. *Revista Brasileira de Medicina Veterinária*, 37(Supl. 3):14-16, 2016. Programa de Pós-Graduação de Ciências Veterinárias, Anexo 1, Instituto de Veterinária, Universidade Federal Rural do Rio de Janeiro. BR 465 km 7. Campus Seropédica, 23.890-000, RJ, Brasil. E-mail: pauloleal@ctiveterinario.com.br

The report a five month old male, Kavalier K C Spaniel was admitted to the Veterinary Health Centre at Barra da Tijuca in the City of Rio de Janeiro, RJ, Brazil. According to the owner description the puppy has a history of sialorrhea with prostration and episodes of vomiting. Next to this information the owner commented that the animal had the habit of walking in the garden. Stool examination was recommended where the presence of sporulated oocysts of *Choleimeria rochalimai* as a pseudoparasite of the dog due to the coprophagic habit to eat feces of the house geckos *Hemidactylus mabouia*, very common at human dwellings, associated to normal parasites of the dog *Cystoisospora canis* and *Giardia intestinalis* oocysts and cysts respectively.

KEY WORDS. Pseudoparasites, *Choleimeria rochalimai*, dog feces, house geckos.

RESUMO. O relato de um macho de cinco meses, Kavalier K C Spaniel, foi admitido em um Centro de Saúde Veterinária da Barra da Tijuca, no Rio de Janeiro, RJ. De acordo com a descrição do proprietário, o filhote tem uma história de sialorréia com prostração e episódios de vômitos. Ao lado desta informação o proprietário comentou que o animal tinha o hábito de andar no jardim. O exame de fezes foi recomendado onde à presença de oocistos esporulados de *Choleimeria rochalimai* como um pseudoparasito do cão foi observado, devido ao hábito coprofágico de comer fezes das lagartixas *Hemidactylus mabouia*, muito comum em habitações

humanas, associado à presença de parasitos normais do cão *Cystoisospora canis* e *Giardia intestinalis* oocistos e cistos, respectivamente.

PALAVRAS-CHAVE. Pseudoparasitas, *Choleimeria rochalimai*, fezes de cão, lagartixa.

INTRODUCTION

The insectivorous habit of some vertebrates by ingesting invertebrates is essential for some coccidia parasites to develop, because they dependent of the feeding habits of their predators to ensure that will be dispersed (Teixeira et al. 2003, Lopes et al. 2006, Berto et al. 2010, Lopes et al. 2013). Be-

* Received on July 21, 2016.

Accepted for publication on November 17, 2016.

¹ Médico-veterinário, DSc. Programa de Pós-Graduação de Ciências Veterinárias (PPGCV). Anexo 1, Instituto de Veterinária, Universidade Federal Rural do Rio de Janeiro (UFRRJ). BR 465 km 7. Campus Seropédica, 23.890-000, RJ. *Autor for correspondence. E-mail: pauloleal@ctiveterinario.com.br - Post doctoral program.

² Médica-veterinária. PPGCV. Anexo 1, IV, UFRRJ. BR 465 km 7. Campus Seropédica, 23.890-000, RJ. E-mails: mariaisabelmrm@gmail.com; larissalicurci@gmail.com - CNPq scholarship.

³ Biólogo. Programa de Pós-Graduação em Ciência, Tecnologia e Inovação em Agropecuária. Pró-Reitoria de Pesquisa e Pós-Graduação. UFRRJ. BR 465 km 7. Campus Seropédica, 23.890-000, RJ. E-mail: biolopesbb@hotmail.com.br - CAPES scholarship

⁴ Médico-veterinário, PhD, LD. Departamento em Parasitologia Animal, Anexo 1, Instituto de Veterinária, UFRRJ. BR 465 km 7. Campus Seropédica, 23.890-000, RJ. E-mail: lopesw@ufrrj.br - CNPq fellowship.

side that, wild carnivorous are also reported to be infected with oocyst of the genus *Eimeria* (Arther & Post 1977, Gressler et al. 2009, Kusma et al. 2015) as pseudoparasites. Even when pets are well treated and that living in well cleaned neighborhoods, but may live with other animals as stray dogs and other vertebrates by infecting with other parasites by defecating in their houses and surrounding areas. Eating and drinking outside the home directly from the ground and can eat feces from other animals predisposes to infection by other parasites (Bowman & Lucio-Forster 2010).

Coprophagy is a type of common pica in dogs that can eat their own feces or other dog feces. The causes are unknown. One preventive measure is to take your dog's stools daily in order to minimize the opportunity to eat their own feces (Woodard 2017) or other animals.

The objective of this case report is to point out the presence of a pseudoparasite in a dog feces by unusual fed habits.

HISTORICAL FINDINGS

A five month old male, Kavalier K C Spaniel was admitted to the Center for Intensive Care and Emergency 24 hours in Barra da Tijuca, Rio de Janeiro, RJ, Brazil. According to a history of sialorrhea with prostration. Feeding with dry ration for puppies; however, it was medicated with omeprazole due to episodes of vomiting. The animal had free access to the garden. He does not report if it hunts small animals or arthropods. Coming to confirm, later we already witnessed the habit of the animal eating gecko feces. Not using prophylaxis. No fever 37.8 and weight of 4.75 kg excepted an intense abdominal tenderness.

Fecal samples were examined by direct and centrifugal-flotation with Sheater sucrose saturated solution where were observed rare *Cystoisospora canis* oocysts (Figure 1A) and an expressive number of *Giardia intestinalis* cysts (Figure 1B). In addition, various cylindrical structures similar to sporulated oocysts were also observed.

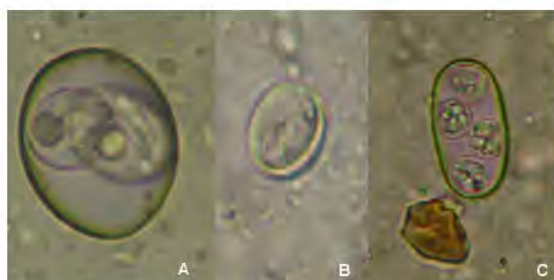

Figure 1. Parasites in a dog feces. *Cystoisospora canis* sporulated oocysts (A); *Giardia intestinalis* cyst (B); *Choleoimera rochalimai* sporulated oocysts (C). Sheater saturated sucrose solution. Obj. 40X.

The sporulated oocysts (n=4) are cylindrical with a mean length and ranging from 28.03 (25.79-29.53) and a mean width and 18.04 (16.19-23.11) μm ; oocyst shape index 1.6 (1.12-1.82). Bilayered oocyst wall. Micropyle and oocyst residuum were absent. The four sporocysts present in the sporulated oocyst, they were spherical, length and width 9.25 (8.16-11.15) by 7.7 (7.9-11.53) μm respectively; sporocyst shape index 1.05 (1.00-1.15). Sporocyst residuum was present. Stieda was presented. There were two sporozoites per sporocyst. The sporulated oocysts were similar to those sporulated oocysts described as *Choleoimera rochalimai* (Figure 1C) a gall bladder parasite of house of geckos, *Hemidactylus mabouia* by Paperna & Lainson (2000).

DISCUSSION

In general parasitic researches have been reported new genera and new species of Coccidia like Duszynski (1969) and Kawazoe & Gouvêa (1999).

According to McQuiston (1990) caution in naming the hosts when describing coccidian parasites due to the possibility of spurious parasitism derived through the diet. Thus, several descriptions as new parasites instead of considering them as coccidian parasites of other species already found in a state of complete sporulation in the predators feces (Teixeira et al. 2003, Lopes et al. 2003, Lopes et al. 2006, Berto et al. 2008, Berto et al. 2010). Several works on parasitic research have been reported new genera and new species of coccidia.

More studies and attention are necessary when working with animals, especially from human dwellings, where animals which food habits were partially or frequently unknown. In these cases, the possibility of description of pseudoparasites is very common. Coprophagy is a type of common pica in dogs that can eat different type of unknowing fecal material from other species. *Cystoisospora canis* oocysts of and *G. intestinalis* cysts were observed in the puppy feces with digestive disturbance, but a various cylindrical structures similar to sporulated oocysts were also observed. Based on its internal morphological extruturas and sizes associated to the habit to eating house gecko feces, very common at his house, mentioned by de owner they were identified as *C. rochalimai* based on Paperna & Lainson (2000).

CONCLUSION

The report describe de presence of *C. rochalimai* sporulated oocysts as a pseudoparasite of the dog with a coprophagic habit to eat feces of the house gecko *Hemidactylus mabouia*, very common at human dwellings. They were associated to normal parasites of the dog *C. canis* and *G. intestinalis* oocysts and cysts respectively.

REFERENCES

- Arther R.G. & Post G. Coccidia of coyotes in eastern Colorado. *Journal of Wildlife Diseases* 13: 97-100, 1977.
- Berto B.P., Lopes B. do B., Flausino W., Teixeira-Filho W.L. & Lopes C.W.G. Contribution on the study of *Isospora hemidactyli* Carini, 1936 and a report of an adeleid pseudoparasite of the house gecko *Hemidactylus mabouia*, from the Rio de Janeiro metropolitan region, Brazil. *Brazilian Journal of Veterinary Medicine*, 17: 150-154, 2008.
- Berto B.P., Lopes B. do B., Teixeira-Filho W.L., Flausino W. & Lopes C.W.G. Coccidios de invertebrados associados ao hábito alimentar de vertebrados: uma breve revisão dos gêneros *Adelen*, *Adelina* e *Barroussia*. *Revista Brasileira de Medicina Veterinária*, 32: 33-41, 2010.
- Bowman D.D. & Lucio-Forster A. The Importance of Routine Fecal Exams Protecting pets and their owners from parasitic infections. *DX Consult*, 3: 10-11, 2010.
- Duszynski D.W. *Pythonella scelopori* sp. n. (Protozoa: Eimeriidae) from a Costa Rican lizard. *Journal of Parasitology*. 55: 684-685, 1969.
- Ghinure T.R. Redescription of Genera of Family Eimeriidae Minchin, 1903. *International Journal of Life Sciences*, 4: 26-47, 2010.
- Gressler L.T., Da Silva A.S., Oliveira C.B., Soares J.F. & Monteiro S.G. Ocorrência de coccídeos pseudoparasitos em carnívoros. *Archives of Veterinary Science*, 14: 91-95, 2009.
- Kawazoe U. & Gouvêa H. Description of *Pythonella scleruri* n.sp. (Apicomplexa: Eimeriidae) from Brazilian bird Rufous-Breasted-Leaf-tosser *Sclerurus scansor*, 1835 (Passeriformes: Furnariidae). *Memórias do Instituto Oswaldo Cruz*, 94:157-159, 1999.
- Kusma S.C., Wrublewski D.M., Teixeira V.N. & Holdefer D.R. Parasitos intestinais de *Leopardus wiedii* e *Leopardus tigrinus* (Felidae) da Floresta Nacional de Três Barras, SC. *Luminária*, 17: 82-95, 2015.
- Lopes B. do B., Santos C.S., Luz H.R., Berto B.P. & Lopes C.W.G. *Adelina* sp. (Apicomplexa: Adeleidae), a pseudoparasite of *Thoropa miliaris* Spix (Amphibia: Cycloramphidae) in Southeastern Brazil. *Coccidia*, 1: 26-31, 2013.
- Lopes B. do B., Souza J.D. & Lopes C.W.G. Coccidios pseudoparasitos do quati do focinho preto (*Nasua nasua*). *Revista Universidade Rural: Ciências da Vida*, 26(supl. 1): 53-54, 2006.
- McQuiston T.E. *Polysporella genovesae* n. gen., n. sp. (Apicomplexa: Eimeriidae) from the fecal contents of the Galapagos mockingbird, *Nesomimus parvulus* (Passeriformes: Mimidae). *Transactions of the American Microscopical Society*, 109: 412-416, 1990.
- Paperna I. & Lainson R. Ultrastructural study of meronts and gamonts of *Choleimeria rochalimai* (Apicomplexa: Eimeriidae) developing in the gall bladder of the gecko *Hemidactylus mabouia* from Brazil. *Folia Parasitologica*, 47: 91-96, 2000.
- Teixeira M., Albuquerque G.R., Lopes C.W.G. & Florentino M.V.N. An adeleid coccidia, a pseudoparasite of *Didelphis aurita* (Marsupialia: Didelphoidea). *Revista Brasileira de Parasitologia Veterinária*, 12: 33-35, 2003.
- Woodard S. Unusual eating habits in pets. Disponível at: <<https://www.google.com.br/search?hl=pt-BR&q=%22canine+uncommon+Eating+Habits%22#hl=pt-BR&q=canine+uncommon+Eating+Habits>>. Accessed on: Apr 2017.

Anexo 3. RAMOS, M.I.M.; LEAL, P.D.S.; BARBOSA, L.L.deO.; LOPES, C.W.G. Hyperadrenocorticism in dogs attended at the Animal Health Service in the City of Rio de Janeiro, Brazil. **Revista Brasileira de Medicina Veterinária**, v. 38, supl. 3, p. 42-48, 2016.

Hyperadrenocorticism in dogs attended at the Animal Health Service in the City of Rio de Janeiro, Brazil*

Maria Isabel Menezes Ramos¹, Paulo Daniel Sant'Anna Leal^{2*}, Larissa Licurci de Oliveira Barbosa¹ and Carlos Wilson Gomes Lopes³

ABSTRACT. Ramos M.I.M., Leal P.D.S., Barbosa L.L.deO. & Lopes C.W.G. **Hyperadrenocorticism in dogs attended at the Animal Health Service in the City of Rio de Janeiro, Brazil.** [Hiperadrenocorticism em cães atendidos em serviço de saúde animal na cidade do Rio de Janeiro, Brasil.] *Revista Brasileira de Medicina Veterinária*, 38(Supl. 3):42-48, 2016. Programa de Pós-Graduação em Ciências Veterinárias, Anexo 1, Instituto de Veterinária, Universidade Federal Rural do Rio de Janeiro, BR 465 Km 7, Campus Seropédica, RJ, 23.890-000, Brasil. E-mail: mariaisabelmrm@gmail.com

The hyperadrenocorticism (HAC), or Cushing's syndrome (CS) is an endocrine disease diagnosed in dogs associated with excessive endogenous glucocorticoid by pituitary or adrenal neoplasm, by iatrogenic (IHAC) induced by excessive administration of oral glucocorticoids, parenteral or topical. These changes are identified by physical examination, no specific laboratory tests (blood counts, urinalysis, lipid profile, alkaline phosphatase dosage and liver function profiles) and confirmed by a specific test. Clinical and laboratory manifestations vary among animals due to individual differences in cortisol sensitivity, with the absence or presence of clinical and laboratory signs. Due to the importance of this disease in the dog clinic for producing systemic effects, this work had the objective of studying in 21 dogs where they were tested by stimulation of adrenocorticotrophic hormone (ACTH) for HAC. Animals, which had some consistent factor for HAC as recurrent urinary tract infections, cholesterol or triglycerides and after fasting for more than 12 hours or alkaline phosphatase levels above the normal range without presenting hepatic and bone disease, they underwent adrenocorticotrophic hormone stimulation test (ACTH-adrenocorticotrophic hormone) synthetic dose 0.25 mL/ dog. Dogs with cortisol results after stimulation by ACTH, above 20 mcg/dL, had a confirmed diagnosis of hyperadrenocorticism. Of 21 dogs studied, 10 were diagnosed for HAC. Of these, eight dogs were positive for some species of blood parasites where six with monoinfection by *Anaplasma platys* and only one dog had multiple infection by *A. platys* and *Mycoplasma canis*. The hematological findings showed three dogs with anemia, four with thrombocytopenia, two with thrombocytosis, two with leukocytosis, six with eosinopenia, seven with neutrophilic, six with lymphopenia, five with monocytopenia and seven dogs with neutrophils on rods and left shunt, and six with hyperproteinaemia. Just a positive HAC dog

* Received on July 21, 2016.

Accepted for publication on November 17, 2016.

¹ Médica-veterinária. PPGCV. Anexo 1, IV, UFRRJ. BR 465 km 7. Campus Seropédica, 23.890-000, RJ. E-mails: mariaisabelmrm@gmail.com; larissalicurci@gmail.com - CNPq scholarship.

² Médico-veterinário, DSc. Programa de Pós-Graduação de Ciências Veterinárias (PPGCV). Anexo 1, Instituto de Veterinária (IV), Universidade Federal Rural do Rio de Janeiro (UFRRJ). BR 465 km 7. Campus Seropédica, 23.890-000, RJ. *Author for correspondence. E-mail: pauloleal@ctiveterinario.com.br - post doctoral training program.

³ Médico-veterinário, PhD, LD. Departamento em Parasitologia Animal, Anexo 1, IV, UFRRJ. BR 465 km 7. Campus Seropédica, 23.890-000, RJ. E-mail: lopecswg@ufrj.br - CNPq fellowship.

did not have any concomitant infection. The results of biochemical evaluation showed eight animals with elevated alkaline phosphatase. Finally, when diagnosing hyperadrenocorticism in dogs, no correlation was observed with laboratory findings, other than alkaline phosphatase above 984 U/L and positive dogs for HAC.

KEY WORDS. Cushing's syndrome, dogs, cortisol, adrenal, phosphatase alkaline.

RESUMO. O hiperadrenocorticism (HAC), ou síndrome de Cushing (CS), é uma doença endócrina diagnosticada em cães associados à glicocorticoides endógenos excessivos por neoplasia pituitária ou adrenal, por iatrogenia (IHAC) induzida pela administração excessiva de glicocorticoides por via oral, parenteral ou tópica. Estas alterações são identificadas por exame físico, sem testes laboratoriais específicos como hemograma, análise de urina, perfil lipídico, dosagem de fosfatase alcalina e perfis de função hepática e confirmados por um teste específico. As manifestações clínicas e laboratoriais variam entre os animais devido às diferenças individuais na sensibilidade ao cortisol, com ausência ou presença de sinais clínicos e laboratoriais. Dada a importância desta doença na clínica de cães por produzir efeitos sistêmicos, este trabalho teve como objetivo estudar em 21 cães que foram testados com estimulação por hormônio adrenocorticotrópico (ACTH) para HAC. Cães que tinham algum fator consistente para HAC, como infecções urinárias recorrentes, colesterol ou triglicérides. Após jejum por mais de 12 horas ou níveis de fosfatase alcalina acima do intervalo normal sem apresentar doença hepática e óssea, foram submetidos a uma dose sintética de hormônio adrenocorticotrópico (ACTH-adrenocorticotropic hormone) 0,25 mL/cão. Cães com resultados de cortisol após estimulação com ACTH, acima de 20 mcg/dL, tiveram diagnóstico confirmado de hiperadrenocorticism. Dos 21 cães estudados, 10 foram diagnosticados para HAC, destes, oito cães foram positivos para algumas espécies de parasitas sanguíneos onde seis com monoinfecção por *Anaplasma platys* e apenas um cão teve infecção múltipla por *A. platys* e *Mycoplasma canis*. Os achados hematológicos mostraram três cães com anemia, quatro com trombocitopenia, dois com trombocitose, dois com leucocitose, seis com eosinopenia, sete com neutrofílica, seis com linfopenia, cinco com monocitopenia e sete cães com neutrófilos em hastes e shunt esquerdo e seis com Hiperproteinemia. Apenas um cão HAC positivo não teve qualquer infecção concomitante. Os resultados da avaliação bioquímica mostraram oito com fosfatase alcalina elevada. Nenhuma das alterações hematológicas

observadas tem correlação positiva, embora somente os cães com fosfatase alcalina acima de 984 U/L tenham sido positivos para HAC. Finalmente, ao diagnosticar o hiperadrenocorticism em cães, não foi observada correlação com achados laboratoriais, exceto a fosfatase alcalina acima de 984 U/L e cães positivos para HAC.

PALAVRAS-CHAVE. Síndrome de Cushing, cães, cortisol, adrenal, fosfatase alcalina.

INTRODUCTION

Pets are integrated to the families of intimate and very emotional way, which allows a higher quality of life for benefit, through the zeal of his tutors, the advances available in veterinary medicine. Consequently, it has been promoting longevity that is intimately associated with an increased incidence of diseases in which age may play a risk factor, such as oncology and endocrine diseases. Regarding these groups, hyperadrenocorticism is the main endocrine disorder observed in dogs (Ramsey & Ristic 2007, Parry 2012, O'Neill et al. 2016, Pöppel et al. 2016).

The hyperadrenocorticism (HAC), or Cushing's syndrome (CS) is an endocrine disease diagnosed in dogs associated with excessive endogenous glucocorticoid by pituitary or adrenal neoplasm, by iatrogenic (IHAC) induced by oral, parenteral or topical by excessive glucocorticoids administrations (Parry 2012, Bhavani et al. 2015, Scudder & Niessen 2015). The effects of clinical and laboratory manifestations vary among animals, due to the individual differences in cortisol sensitivity (Peterson 2007, Ramsey & Ristic 2007, Behrend et al. 2013), where the majority of dogs with HAC presenting hypercoagulability (Pace et al. 2013, Rose et al. 2013) and hyperalbuminemia (Chen et al. 2016). The clinical signs are consisted by polyuria, polydipsia, abdominal distension, polyphagia, muscle weakness, respiratory, neurological and skin changes (Ling et al. 1979, Huang et al. 1999, Feldman 2008, Nelson & Couto 2010, Nagata & Yuki 2015) associated with laboratory abnormalities as lymphopenia, eosinopenia, serum cholesterol levels, urine low density, elevation of serum alkaline phosphatase values, cholesterol and tri-

glycerides that even common in dogs with HAC, but they were not specific for all suspect animals (Ling et al. 1979, Teske et al. 1989, Bhavani et al. 2015), or do not have clinical repercussions (Ramsey & Ristic 2007). The suspicion of hyperadrenocorticism in dogs can be made from clinical signs, physical examination, routine laboratory tests and imaging diagnostic, but the diagnosis must be confirmed by the use of pituitary-adrenal function tests, based on corticosteroids values abnormally high in response to an intramuscular injection of adrenocorticotrophic hormone (Ling et al. 1979, Behrend et al. 2013, Mawby et al. 2014, Midence et al. 2015, Frank et al. 2015). Other screening tests include dexamethasone suppression test in a low dose, and urine cortisol/creatinine ratio. All tests can have false-negative/positive results (Peterson 2007), therefore, a combination of historical findings, clinical signs and laboratory evaluations are important in the diagnosis of CS in dogs (Parry 2012, Behrend et al. 2013).

CAH patients are immunosuppressed and inflamed patients in need, be assisted by the diagnosis of systemic concomitant diseases, including pancreatitis (Mawby et al. 2014), recurrent urinary tract infections (Ling et al. 1979) and high risk of sepsis, where serial blood tests may be useful in monitoring inflammation and systemic infections (Bastos et al. 2016), besides receiving cardiocirculatory monitoring (Soares et al. 2016). They require specialized monitoring for presenting risk of thrombosis due to hyper coagulation and acquired abnormalities, that are associated with thromboembolism and platelet changes (Kittrell & Berkwitz 2012, Rose et al. 2013, Pace et al. 2013, Park et al. 2013, Kang et al. 2016), plus cardiocirculatory monitoring at diagnosis and during treatment (Soares et al. 2016).

According to O'Neill et al. (2016) and Pöppel et al. (2016) to diagnose the disease, some risk factors should be considered. In addition to the clinical signs, blood count examinations, biochemical analysis, urinalysis, suppression test by dexamethasone in low or high dose and stimulation test by ACTH may not lead to definitive diagnosis because no biochemical laboratory tests or specific tests insulated hyperadrenocorticism are perfect (Parry 2012, Behrend et al. 2013). The most common signs observed are thinning of the skin, bilaterally symmetric alopecia, muscle atrophy, elevated alkaline phosphatase, alanine aminotransferase, triglycerides and cholesterol (Ling et al. 1979, Huang et al. 1999, Nagata & Yuki 2015). In addition to them, the increase

in renal resistance index, which also is a predictor of mortality in dogs with HAC (Chen et al. 2016).

Given the importance of this disease in the dog clinic, and because of the systemic effects produced, this study aims to study 21 suspect dogs that were tested by ACTH stimulation for the HAC and to correlate them with laboratory findings.

MATERIAL AND METHODS

Study conduction

The study was conducted from January 2014 to September 2016, where a total of 21 dogs suspected of having hyperadrenocorticism was attended by the veterinary service center *Intensive Care and Emergency Veterinary*, at Barra da Tijuca in the City of Rio de Janeiro, RJ. As the need for laboratory tests for diagnosis, blood samples were collected from dogs in a disposable syringe with needle 25x7mm, 4 to 5 mL. The total volume of blood collected from each patient, 2 ml was placed in a pediatric test tube without anticoagulant, while the remaining volume was placed in a pediatric test tube with ethylenediaminetetraacetic anticoagulant acid (EDTA). With the own syringe blood material was prepared two blood smears, as well as the preparation of two concentrate spurts of platelets and leukocytes on glass slides after separation of formed elements and plasma by the sample microhematocrit preparation without storage occur in cooling. Then it was arranged in a microcentrifuge (Micro-Hematócrito E3500108 **Microspin** CDR, Jaboticabal, SP). Blood samples were processed using an automatic machine (Ms4-Vet-Melet Schloosing Laboratories coulter) for white blood cell count, platelet parameters and erythrocyte, and measurement of total plasma protein was used a manual clinical refractometer model Q667 (**Quimis Aparelhos Científicos**). The samples without anticoagulant were centrifuged in centrifuge (Mod. 208N, Excelsa Baby, Fanem) at 350 x G for 10 minutes for serum separation. For alkaline phosphatase dosage (LAF) was used an automatic pipette 32µL serum and placed in reflectance photometry device *in vitro* Reflotron® Plus (Roche Diagnostics GmbH, RFA). The value ranges were divided into formal (<164 U/L), and the results above the reference values were stratified into: 164 to 328, >328 to 656, >656 to 984, and >984 U/L (Solter et al. 1993).

Staining and smears observation

blood smears and concentrates of leukocytes and platelets were stained with Quick Panotic (LB-Laborclin produtos para laboratórios Pinhais, PR) and observed with the aid of a binocular microscope (Eclipse E200, Nikon Instruments Inc. Japão) to evaluate the morphology of the blood cells and the presence of hematozoa.

Identification and diagnosis of hemoparasites

Parasites were classified according to the cells and formed elements of parasitized blood, staining and morphology.

Babesia canis vogeli and *Mycoplasma canis* (= *Mycoplasma haemocanis*) When observed in erythrocytes, in the forms of merozoites and trophozoites and in the form of cocci, respectively, or even assuming amorphic characteristics or amoeboid which correspond to different stages of the binary division process, when stained by quick Panotic present cytoplasm blue and pink core for the merozoites of the genus *Babesia* (Duh et al. 2004, Kemming et al. 2004).

Anaplasma platys and species of the genus *Ehrlichia* when observed in platelets and mononuclear cells, respectively, following morphology and staining characteristics of each species when stained by Quick Panotic were considered positive (Sainz et al. 2015).

Diagnosis Hyperadrenocorticism

Dogs that had some consistent factor for HAC, as recurrent urinary tract infections, cholesterol or triglycerides after fasting for 12 hours or elevated alkaline phosphatase levels above the normal range (Roche Diagnostics GmbH, RFA), without presentation of liver and bone disease (Ling et al. 1979, Teske et al. 1989, Ramsey & Ristic 2007, Bhavani et al. 2015, Çolakoglu et al. 2015), they were subjected to stimulation test with adrenocorticotrophic hormone (ACTH-Adrenocorticotrophic hormone) sintético (Synachten[®], Novartis Pharma S.A., France), dose 0.25mg/dog, applied intramuscularly. Blood samples collected after one hour of stimulation with ACTH, were intended for determination of serum cortisol by radioimmunoassay (Jericó et al. 2002). Dogs with cortisol results after stimulation with ACTH, above 17 mcg/dL, had a confirmed diagnosis of hyperadrenocorticism (Ramsey & Ristic 2007).

Ethics Statement, Competing Interests and Statistical analysis

This research was conducted with consent approved by CEUA/IV/UFRRJ #133/2014. The authors have declared that no competing interests exist. Statistic analysis were based on Ayres et al. (2007) and Sampaio (2002).

RESULTS AND DISCUSSION

A total of 21 dogs (Table 1), seven (33.3%) were diagnosed with HAC hyperadrenocorticism, a result near to that observed in a study done in the State of Rio Grande do Sul, Brazil, where 37% of the animals studied were HAC positive with diagnosis based on laboratory tests, Hormonal tests and ultrasound imaging (Pöppel et al. 2016). These results were much higher than observed in an epidemiological report of a hospital population of dogs with a diagnosis of hyperadrenocorticism (O'Neill et al. 2016), a result explained by the fact that in the present study, the dogs tested had some clinical signs or laboratory results compatible with the HAC, agreeing that hyperadrenocorticism is one of the endocrinopathy among canine disorders

(Ramsey & Ristic 2007) and that the possibility of a patient having hyperadrenocorticism is based on the history and physical examination and endocrine tests, which should be performed only when Clinical signs or laboratory results are consistent with HAC, according to Behrend et al. (2013). The diagnosis was obtained through the adrenocorticotrophic hormone stimulation test using cutoff point above 20 mcg/dL, according to the reference protocols (Ramsey & Ristic 2007, Peterson 2007). Although the ACTH stimulation test does not identify 100% of dogs with hyperadrenocorticism (Peterson 2007), it is one of the most used and reliable, with more than 95% use for diagnosis, being the diagnostic test used in the UK, agreeing with the choice of the present study, confirmed by the statistical test, with $p = 0.003b$ (Table 1) (O'Neill et al. 2016). The dogs were divided according to sex: four males (three orchietomized) and three females (all ovarian aldosteronectomized). This result is opposite to that observed in a study with 1,400 dogs, compiled from a specialized center of endocrinology between 2004 and 2014, explained by our number of samples being much lower than the study cited (Pöppel et al. 2016).

Five dogs (71.4%) were positive for some haemoparasites: four with *Anaplasma platys* and one with concomitant infection with *Mycoplasma canis* and *A. Platys*. A similar result was observed in dogs, in routine veterinary care, where a frequency of 64.7% was positive for some haemoparasites infection and showed no clinical signs of parasitic infection (Leal et al. 2015).

The hematological results of dogs with HAC showed three dogs with anemia, which is not indicative or suggestive of HAC, although the statistical test showed a greater chance of anemia for the HAC patient ($p = 0.05$) (Table 1), Presented 38% of median, with the globular volumes (VG) of HAC patients, presented values below the negative dogs, since the clinical findings are varied and very common to other conditions, as observed by Parry (2012), being confirmed due to the lack of significance for hemoglobin values.

Three of the dogs with anemia had haemoparasites infections, which are associated with anemia, with variable intensity, but with absence of clinical signs (Chalker 2005, Leal et al. 2015). The worsening of clinical signs are related to associations with other haemoparasites and other concomitant diseases, in addition to the high age group, as observed in other studies (Goldston & Hoskins 1999, Sasaki et al. 2008), confirming our results, where

Table 1. The comparison between dogs with or without hyperadrenocorticism attended at a veterinary health service in Barra da Tijuca, Rio de Janeiro, RJ.

Variables	Median Range		Values		Reference values a
	Negative	Positive	U	p	
Clinical findings:					
Age (yars)	10.0 (1.8 -14.3)	11.4 (1.1 -17.0)	39.5	0.36 ^b	-
Body Wright (Kg)	10.0 (2.1-32.0)	8.30(4.5-19.2)	51.5	0.97 ^b	-
Plasma protein (g/dL)	7.20 (5.0-9.0)	7.40(6.0- 8.4)	48.0	0.77 ^b	5.5 - 7.7
Alcaline phosphatase	144.0(38.9-1,115.4)	769.0(23.2-5,496)	31.0	0.13 ^b	< 164 ^d
Cortisol after ACTH (mcg/dL)	10.0 (2.5-17.2)	22.5(20.1 -35.0)	0.0	0.003 ^c	6 a 17
Globular volume (%)	44.2(27-53)	38 (24-44)	21.0	0.05 ^c	37 - 55
Hemoglobin (g/dl)	15.3(8.3 - 20.2)	12.2(8.7 -15.9)	28.5	0.13 ^b	12 - 18
Blood figures:					
Platelets (mm ³)	424.0(129.0-545.0)	267.0(150.0-809.00)	44.0	0.71 ^b	200 - 500
Volume plaquetário médio (fL)	9.30(6.4-10.2)	9.10(8.2-10.3)	43.5	0.68 ^b	6.7 - 11.1
Leucócitos/mm ³	11,000(8,400-17,700)	14,800(8,400-17,700)	26.5	0.09 ^b	6,000 - 17,000
Eosinófilos/mm ³	301(0-1,032)	0(0-1,032)	34.0	0.26 ^b	100 - 1,250
Linfócitos/mm ³	1,174.5(345-4,472)	1,416.0(336- 3,612)	47.0	0.88 ^b	1,000 - 4,800
Monócitos/mm ³	295.5(0-1,260)	344.0(0-504)	43.5	0.68 ^b	150 - 1,350
Neutrófilos/mm ³	7,7595(1,6552-27,520.0)	11,524.0(7,055.0-15,576.0)	26.0	0.09	3,000 - 11,500
Bastonetes/mm ³	140 (0-504)	425 (336-688)	19.5	0.03 ^c	0 - 300
Eritrócitos/mm ³	6.1(3.8 - 7.4)	5.9(3.0 - 6.9)	36.5	0.35 ^b	5.5 - 8.5

^a reference values according to (Thrall 2007); Mann-Whitney U test, ^b NS - not significance; ^c considered significant between hyperadrenocorticism (n = 7) and negative (n = 14); ^d Roche Diagnostics GmbH, Mannheim-Baden-Württemberg, RFA.

there is no significance In relation to age and HAC (Table 1). Most of the positive dogs were aged between one and twelve years (19%), three (14.4%) were over the age of twelve, agreeing that hyperadrenocorticism is a common condition in older dogs (Parry 2012), especially above Of the six years (Ling et al 1979, Pöppl et al. 2016), but this deduction is unrelated to the statistical test, where no significance was observed, due to the ages presented by the study dogs, not to be discordant between positive and negative for the HAC (Table 1).

Three dogs with thrombocytopenia, showing that patients with HAC, tend to present a low platelet variation, but not significant (Table 1), one with thrombocytosis, one with platelet aggregates, one with chips and one with reactive platelets. We did not observe clinical coagulation alterations, although the number and morphology of platelets were altered, common in the endocrine changes, but without indicating clinical presence of platelet hypofunction (Park et al. 2013, Kang et al. 2016). Coagulation changes call attention to research suggesting that dogs with CAH are at risk of developing thromboembolic complications, including respiratory distress, due to pulmonary artery thrombosis and should be suspected in cases of intractable dyspnea, unexplained right heart failure, and unexplained acute death (Burns et al., 1981). Such signs were not observed in the present study. Changes due to hypercoagulability with alteration in hemostasis, which may progress to thrombosis, due to HAC promoting a decrease in anticoagulant

factors (antithrombin levels) and decreased fibrinolysis time, and many are hyperfibrinogenemic, which makes it increasingly important to adopt Of preventive measures and appropriate therapy to avoid acquired abnormalities associated with thromboembolism (Burns et al., 1981, Kittrell & Berkwitz 2012, Kol et al. 2013, Paco et al. There is a significant decrease in antithrombin levels in dogs with HAC and there is an increase in platelet aggregation in dogs with high glucocorticoids, a result observed in only one HAC dog (Romão et al. 2013) associated with hypercholesterolemia, common in HAC dogs , Which leads to the accumulation of cholesterol in macrophages and other defense cells, promising inflammatory responses and the production of monocytes and neutrophils in the bone marrow and spleen, affecting leucocytosis, agreeing with the results obtained (Table 1), where a dog was carrying HAC, pathophysiology that aggravates diseases associated with chronic metabolic inflammation (Tall & Yvan-Charvet 2015). Studies comparing variables such as age, body weight, platelet count and mean platelet volume found no association of coagulation changes with HAC and the same was observed in the present study (Table 1), where no HAC positive dogs presented changes for mean volume (Klose et al. 2011).

Confirmation of changes in coagulability and deficiency in clot stabilization due to decreased fibrinolysis time are often impractical in the medical clinic, without even having reliable results, such as thrombolysis (TEG), which is a diagnostic tool

that allows the detection of hypercoagulability in a clinical setting (Klose et al. 2011). Therefore, the hematological evaluation through the hemogram, cytospin, following its own methodology, can be useful as performed in the present study and agreeing with bedside monitoring through the cytospin of the blood figure elements (Bastos et al. 2016), allowing the use of Specific platelet antiplatelet therapy, agreeing that platelets are of crucial importance in hemostasis and play an important role in inflammation (Stoppelaar et al. 2014). Plasma concentrations of proinflammatory cytokines TNF- α and IL-6 are elevated by thrombocytopenia, recognizing the risk of this alteration that was observed in three of the studied dogs with HAC, being a risk factor for sepsis, in addition, platelets protect Of septic shock inhibiting macrophage-dependent inflammation (Xiang et al. 2013).

Two of dogs had leukocytosis, three with eosinopenia, five with neutrophilia, four with lymphopenia, four with monocytopenia and five with rod neutrophils (left shift). Results similar to those observed in a study with 117 dogs with HAC (Ling et al. 1979), remembering that concomitant diseases and opportunistic infections interfere in the results, making them of varied presentation and many are common to other conditions (Parry 2012), Mainly due to stress, hormonal diseases and excess glucocorticoids possess immunosuppressive action, favoring infections, mainly infections of the urinary tract and skin (Ling et al. 1979, Pruett 2001, Bryden et al. 2004, Leal et al. 2016). In addition, they may present an urgent character with nonspecific signs and symptoms, often precipitated by concomitant diseases, making early identification; management and treatment even more difficult (Koenig 2013). Only a HAC positive mongrel dog, which agrees with Ling et al. (1979) and O'Neill et al. (2016) that say small breed dogs are five times more likely to develop HACs.

The alkaline phosphatase evaluation results showed two dogs with normal values and five with alkaline phosphatase elevation (Table 1). Four of these had alkaline phosphatase levels above 984 U / L and all were positive (100%) for HAC. These results confirm that elevation of alkaline phosphatase is a common finding in HAC, according to statistical comparison between positive and negative for HAC, compared to alkaline phosphatase values (Ling et al. 1979, Teske et al. 1989). Its lack of specificity renders it unsuitable as a diagnostic test and does not present any significance when studied in an unfractionated way (isoenzymes). The main ap-

plication is in the selection for suspected hyperadrenocorticism, with a positive predictive value for the presence of hyperadrenocorticism, agreeing with the current study, through clinical deduction of the higher the alkaline phosphatase values, the greater the chance of HAC present (Teske et al. 1989).

The other laboratory abnormalities and physical characteristics, such as weight and plasma protein, were not correlated positively with HAC, results observed in previous studies (Ling et al. 1979, Teske et al. 1989, Peterson 2007, Ramsey & Ristic 2007, Parry, 2012, Behrend et al. 2013, O'Neill et al. 2016) confirming the need for specific tests, such as the ACTH stimulation test (Table 1).

Based on the data observed in this study, which was performed from a clinical point of view, since the reduced number of samples used was linked to the fact that the diagnostic test for this endocrinopathy was economically unfeasible for its owners, statements previously commented by Ramsey & Ristic (2007) and O'Neill et al. (2016).

CONCLUSIONS

The diagnosis of CAH has been a challenge for the Veterinarian; the specific tests are of high monetary value, overwhelming the owner by indicating treatment of higher costs, which need to be monitored continuously. They are mostly immunosuppressed patients susceptible to opportunistic agents. The response to the results observed in this study may not be in the alterations due to the hormonal disorder, but in the concomitant infections. The presence of haemoparasites and hematological changes, especially of the white series with neutrophils with left-shift deviation, may be related to hyperadrenocorticism, which leads to the clinician to count on all the variables observed to reach the best result.

REFERENCES

- Ayres M., Ayres Jr M., Ayres D.L. & Santos A.A.S. *BioEstat 5.3: Aplicações Estatísticas nas Áreas das Ciências Biológicas e Médicas*. Publicações Avulsas do Mamirauá, Belém, 2007.
- Bastos E.M.D., Leal P.D.S.A. & Lopes C.W.G. Importância da avaliação morfológica de neutrófilos como marcadores de infecção sistêmica em cães. Relato de dois casos. *Revista Brasileira de Medicina Veterinária*, 38:195-202, 2016.
- Behrend E.N., Kooistra H.S., Nelson R., Reusch C.E. & Scott-Moncrieff J.C. Diagnosis of spontaneous canine hyperadrenocorticism: 2012 ACVIM consensus statement (small animal). *Journal of Veterinary Internal Medicine*, 27: 1292-1304, 2013.
- Bhavani M.S., Thirunavukkarasu P.S., Kavitha S., Nagarajan B., Baranidaran G.R. & Bhat A.A. Steroid induced hyperadrenocorticism in dogs-A Short study. *Journal of Animal Research*, 5: 203, 2015.
- Bryden S.L., Burrows A.K. & O'hara, A.J. Mycobacterium goodii infection in a dog with concurrent hyperadrenocorticism. *Veterinary Dermatology*, 15: 331-338, 2004.

- Burns M., Kelly A.B., Homof W.J. & Howerth E.W. Pulmonary artery thrombosis in three dogs with hyperadrenocorticism. *Journal of the American Veterinary Medical Association*, 178: 388-393, 1981.
- Chalker V.J. Canine mycoplasmas. *Research in Veterinary Science*, 79:1-8, 2005.
- Chen H.Y., Lien Y.H. & Huang H.P. Association of Renal Resistive Index, Renal Pulsatility Index, Systemic Hypertension, and Albuminuria with Survival in Dogs with Pituitary-Dependent Hyperadrenocorticism. *International Journal of Endocrinology*, ID 3814034, 2016.
- Çolakoğlu E.Ç., Haydardedeoğlu A.E., Alihosseini H. & Kurtdede A. Mitotane-Induced Hypoadrenocorticism in a Dog with Hyperadrenocorticism. *Kafkas Üniversitesi Veteriner Fakültesi Dergisi*, 21: 135-137, 2015.
- Frank L.A., Henry G.A., Whittemore J.C., Enders B.D., Mawby D.I. & Rohrbach B.W. Serum Cortisol Concentrations in Dogs with Pituitary-Dependent Hyperadrenocorticism and Atypical Hyperadrenocorticism. *Journal of Veterinary Internal Medicine*, 29: 193-199, 2015.
- Goldston R.T. & Hoskins J.D. *Geriatrics e Gerontologia do Cão e do Gato*. São Paulo, Ed. Roca. 1999. 551 p.
- Jericó M.M., Otsuka M., Maganin Jr, A. & Larsson C.E. Métodos de imunoenensaio não-radiométricos [fluoroimunoensaio (FIE) e enzimaimunoensaio (EIE)] e o radioimunoensaio (RIE) na avaliação da função adrenaç de cães normais e cães com hiperadrenocorticismo. *Ciência Rural*, 32: 259-262, 2002.
- Kang M.H., Heo R.Y. & Park H.M. Evaluation of D-Dimer Concentrations in Clinically Ill Dogs with High Risk of Thromboembolic Disease. *Pakistan Veterinary Journal*, 36: 219-223, 2016.
- Kittrell D. & Berkwitz L. Hypercoagulability in dogs: pathophysiology. *Compendium: Continuing Education for Veterinarians*, 34: E1-E5, 2012.
- Klose T.C., Creevy K.E. & Brainard B.M. Evaluation of coagulation status in dogs with naturally occurring canine hyperadrenocorticism. *Journal of Veterinary Emergency and Critical Care*, 21: 625-632, 2011.
- Koenig A. Endocrine emergencies in dogs and cats. *Veterinary Clinics of North America: Small Animal Practice*, 43: 869-897, 2013.
- Kol A., Nelson R.W., Gosselin R.C. & Borjesson D.L. Characterization of thrombelastography over time in dogs with hyperadrenocorticism. *Veterinary Journal*, 3: 675-681, 2013.
- Leal P.D.S., Moraes M.I.M.R., Barbosa L.L. de O. & Lopes C.W.G. Infecção por hematozoários nos cães domésticos atendidos em serviço de saúde animal, Rio de Janeiro, Brasil. *Revista Brasileira de Medicina Veterinária*, 37(Supl.1): 55-62, 2015.
- Leal P.D.S., Paes de Almeida E.C. & Lopes C.W.G. Diagnóstico de dermatopatia piogranulomatosa por *Nocardia* spp. numa cadela Labrador Retriever com hipotireoidismo, Rio de Janeiro, Brasil - Relato de caso. *Revista Brasileira de Medicina Veterinária*, 38: 203-209, 2016.
- Ling G.V., Stabenfeldt G.H., Comer K.M., Gribble D.H. & Schechter R.D. Canine hyperadrenocorticism: pretreatment clinical and laboratory evaluation of 117 cases. *Journal of the American Veterinary Medical Association*, 174: 1211-1215, 1979.
- Mawby D.I., Whittemore J.C. & Fecteau K.A. Canine Pancreatic-Specific Lipase Concentrations in Clinically Healthy Dogs and Dogs with Naturally Occurring Hyperadrenocorticism. *Journal of Veterinary Internal Medicine*, 28: 1244-1250, 2014.
- Midence J.N., Drobotz K.J. & Hess R.S. Cortisol Concentrations in Well-Regulated Dogs with Hyperadrenocorticism Treated with Trilostane. *Journal of Veterinary Internal Medicine*, 29: 1529-1533, 2015.
- Nagata N. & Yuki M. Long-term outcome of myotonia associated with hyperadrenocorticism in 2 dogs. *Canadian Veterinary Journal*, 56: 931, 2015.
- O'Neill D.G., Scudder C., Faire J.M., Church D.B., McGreevy P.D., Thomson P.C. & Brodbelt D.C. Epidemiology of hyperadrenocorticism among 210,824 dogs attending primary-care veterinary practices in the UK from 2009 to 2014. *Journal of Small Animal Practice*, 57: 365-373, 2016.
- Pace S.L., Creevy K.E., Krimer P.M. & Brainard B.M. Assessment of coagulation and potential biochemical markers for hypercoagulability in canine hyperadrenocorticism. *Journal of Veterinary Internal Medicine*, 27: 1113-1120, 2013.
- Park F.M., Blois S.L., Abrams-Ogg A.C.G., Wood R.D., Allen D.G., Nykamp S.G. & Downie A. Hypercoagulability and ACTH-Dependent Hyperadrenocorticism in Dogs. *Journal of Veterinary Internal Medicine*, 27: 1136-1142, 2013.
- Parry N. Diagnosis of hyperadrenocorticism in dogs. *Companion Animal*, 17: 14-18, 2012.
- Peterson M.E. Diagnosis of hyperadrenocorticism in dogs. *Clinical Techniques in Small Animal Practice*, 22: 2-11, 2007.
- Pöppl Á.G., Coelho I.C., da Silveira C.A., Moresco M.B. & de Carvalho G.L.C. Frequency of endocrinopathies and characteristics of affected dogs and cats in southern Brazil (2004-2014). *Acta Scientiarum Veterinariae*, 44: 01-09, 2016.
- Pruett S.B. Quantitative aspects of stress-induced immunomodulation. *International Immunopharmacology*, 1: 507-520, 2001.
- Ramsey I., & Ristic J. Diagnosis of canine hyperadrenocorticism. *Practice-London-British Veterinary Association*, 29: 446, 2007.
- Romão F.G., Campos E.F., Mattoso C.R.S. & Takahira R.K. Hemostatic profile and thromboembolic risk in healthy dogs treated with prednisone: a randomized controlled trial. *BMC Veterinary Research*, 9: 268, 2013.
- Rose L., Dunn M.E. & Bedard C. Effect of canine hyperadrenocorticism on coagulation parameters. *Journal of Veterinary Internal Medicine*, 27: 207-211, 2013.
- Sampaio I.B.M. *Estatística aplicada à experimentação animal*. 3ª ed. Belo Horizonte, FEPMVZ, 2007. 274p.
- Sasaki M., Ohta K., Matsuu A., Hirata H., Ikadai H. & Oyamada T. A molecular survey of *Mycoplasma haemocanis* in dogs and foxes in Aomori Prefecture. *Japan Journal of Protozoology Research*, 18:57-60, 2008.
- Scudder C., Kenny, M.P. & Niessen, S. Treatment of canine and feline hyperadrenocorticism: trilostane and the alternatives. *Companion Animal*, 20: 230-238 2015.
- Soares F.A.C., Matheus J.P., Carvalho G.L., Neuwald E.B., Pöppl Á.G., Valle S.F. & González F.H.D. Cardiocirculatory, biochemical and hemostatic evaluation of dogs with hyperadrenocorticism at diagnosis and after treatment. *Korean Journal of Veterinary Research*, 56: 1-6, 2016.
- Solter, P., Hoffmann, W., Hungerford, L., Peterson, M. & Dorner, J. Assessment of corticosteroid-induced alkaline phosphatase isoenzyme as a screening test for hyperadrenocorticism in dogs. *Journal of the American Veterinary Medical Association*, 203(4), 534-538, 1993.
- Stoppelaar S.F., Van't Veer C. & Van der Poll T. The role of platelets in sepsis. *Thrombosis and Haemostasis*, 112: 666-677, 2014.
- Tall A.R. & Yvan-Charvet L. Cholesterol, inflammation and innate immunity. *Nature Reviews: Immunology*, 15: 104-116, 2015.
- Teske E., Rothuizen J., De Bruijne J.J. & Rijnberk A. Corticosteroid-induced alkaline phosphatase isoenzyme in the diagnosis of canine hypercorticism. *Veterinary Record*, 125: 12-14, 1989.
- Thrall M.A. *Hematologia e Bioquímica Clínica Veterinária*, 1ª ed. São Paulo: Roca, 2007. 582p.

Anexo 4. BARBOSA, L.L. deO.; RAMOS, M.I.M.; LEAL P.D.S.; LOPES C.W.G. Some comments on the clinical neurological signs in a mongrel puppy during the suckling period - Case report. **Revista Brasileira de Medicina Veterinária**, v. 37, supl. 3, p. 103-108, 2016.

Some comments on the clinical neurological signs in a mongrel puppy during the suckling period - Case report*

Larissa Licurci de Oliveira Barbosa¹, Maria Isabel Menezes Ramos¹, Paulo Daniel Sant'Anna Leal^{2*} and Carlos Wilson Gomes Lopes³

ABSTRACT. Barbosa L.L. deO., Ramos M.I.M., Leal P.D.S. & Lopes C.W.G. **Some comments on the clinical neurological signs in a mongrel puppy during the suckling period - Case report.** [Alguns comentários sobre os sinais clínicos neurológicos num cão lactante sem raça definida - Relato de caso]. *Revista Brasileira de Medicina Veterinária*, 38(Supl 3):103-108, 2016. Programa de Pós-Graduação de Ciências Veterinárias, Anexo 1, Instituto de Veterinária, Universidade Federal Rural do Rio de Janeiro. BR 465 km 7. *Campus Seropédica*, RJ 23.890-000, Brasil. E-mail: pauloleal@ctiveterinario.com.br

In the clinical routine of dogs, to perform an effective treatment of the morbid condition the diagnosis is fundamental and this objective is reached with observation of the evolution and in laboratory findings where the intercurrent infections have been observed frequently. We report a case of clinical laboratory diagnosis in *Toxocara canis* infection associated with the serological response to *Neospora caninum* in a lactating canine, with neurological and gastrointestinal clinical signs. In this way, the value of the clinical examination of feces in the serological diagnosis, demonstrating the need for greater attention to the diagnosis of multiple infections by different parasitic agents, allowing recovery of the patient after adequate treatment.

KEY WORDS. Neosporosis, toxocaríasis, coccidia, concomitant infections, helminthes, zoonosis.

RESUMO. Na rotina clínica de cães, para se efetuar um tratamento eficaz da condição mórbida o diagnóstico é fundamental e este objetivo é alcançado com a observação da evolução e em achados laboratoriais onde as infecções intercorrentes têm sido observadas com frequência. Relata-se um caso de diagnóstico clínico laboratorial na infecção por *Toxocara canis* associado à resposta sorológica para *Neospora caninum* em canino filhote lactente, com sinais clínicos neurológicos e gastrintestinais. Comprovando assim, o valor do exame clínico, de fezes, no diagnóstico sorológico, demonstrando desta maneira, a necessidade de maior atenção para o diagnóstico de múltiplas infecções por agentes parasitários distintos, permitindo recuperação do paciente após tratamento adequado.

PALAVRAS-CHAVE. Neosporose, toxocaríase, coccídios, infecções concomitantes, helmintos, zoonose.

INTRODUCTION

Several pathologies affect dogs, especially young dogs, care should be taken in the history, epidemiology, affections that are possible to affect the age group, as well as the races, being the diagnosis based on the clinical manifestations of the diseases, their interpretations Associated with the clinical examination and the difficulty of the various etiological agents that can cause disease in dogs, even concomitantly, which requires multiple diagnoses (Goldston & Hoskins 1999, Gough 2007, Leal et al. 2012a, Leal & Coelho 2014). The main causes of de-

* Received on July 21, 2016.

Accepted for publication on November 17, 2016.

¹ Médica-veterinária. Programa de Pós-Graduação em Ciências Veterinárias. Anexo 1, Instituto de Veterinária (IV), Universidade Federal Rural do Rio de Janeiro (UFRRJ). BR 465 km 7. *Campus Seropédica*, 23.890-000, RJ. E-mails: mariaisabelmm@gmail.com; larissalicurci@gmail.com - CNPq Scholarship.

² Médico-veterinário, DSc. PPGCV. Anexo 1, IV, UFRRJ. BR 465 km 7. *Campus Seropédica*, 23.890-000, RJ. *Autor for correspondence. E-mail: pauloleal@ctiveterinario.com.br - Post doctoral program.

³ Médico-veterinário, PhD, LD. Departamento em Parasitologia Animal, Anexo 1, IV, UFRRJ. BR 465 km 7. *Campus Seropédica*, 23.890-000, RJ. E-mail: lopeschw@ufrrj.br - CNPq Scholarship.

ath in puppies are infect-parasitic diseases, mainly parvovirus, distemper and gastrointestinal parasites (Norris et al. 2006, Dezengrini et al. 2007, Silva et al. 2007, Figuera et al. 2008, Trapp et al. 2010, Fleming et al. 2011, Leal et al. 2011, Leal et al. 2012a, Leal et al. 2012b, Leal et al. 2015). Several species have already been reported parasitizing dogs, with diarrhea being the most frequent clinical manifestation, the most common being: *Ancylostoma caninum*, *Cystoisospora canis*, *Cystoisospora ohioensis*, *Giardia* spp., *Toxocara canis*, *Trichuris vulpis*, *Dipylidium caninum*, *Taenia* spp., *Sarcocystis* (dos Santos et al. 2007, Leal et al. 2011, De La Rue et al. 2012, Flausino et al. 2012, Vital et al. 2012, Leal et al. 2015) and the frequency decreases with increasing age (Fahrion et al. 2008, Nijse et al. 2016). Clinical signs are typically associated with gastrointestinal tract, diarrhea, vomiting, delayed growth, abdominal discomfort in severe cases, obstruction (Bowman 2009).

The genus *Toxocara* is classified in the family Toxocaridae (Despommier 2003, Bowman et al. 2009, Otero et al. 2015). Of the several known species, the most important in Veterinary Medicine and Public Health are *T. canis* Werner, 1782 and *Toxocara cati* Schrank, 1788, not only for the cosmopolitan distribution, but mainly for their zoonotic potential. *Toxocara canis* has as definitive hosts the dog, fox and wolf, among other wild canids, while *T. cati* has the cat, lynx and genet, among other felids and wild viverrids; however, it is important to note that both species can utilize almost any mammal as a paratenic host, including man (Bowman et al. 2009). The adults of *T. canis* present a mouth at the anterior end, surrounded by three lips, one dorsal and two sub ventral (Bowman et al. 2009). The zoonotic importance, especially in children, immunosuppressed and adults, makes toxocariasis, due to *T. canis* an important and widespread zoonosis throughout the world (Shields 1984, Janecek et al. 2015, Kuenzli et al. 2016). It is the infection in the human host by the larvae of this nematode that parasitize dogs. It is known as a visceral larva migrans syndrome, an important public health problem, with the possibility of potentially fatal cardiac lesions with tissue manifestation, mainly in the liver (abscesses), pulmonary and cardiac lesions, as well as in cases of organic manifestations With or without allergic skin rashes (Ha et al. 2016, Kuenzli et al. 2016) and the migration of larvae in the central nervous system, including humans, may cause neurological lesions resulting in a variety of Neurological symptoms (Janecek et al. 2015).

Confirmation by the frequent demonstration of seropositivity for *T. canis* antigens varies with factors such as geographic location, socioeconomic status and eating habits, with risk factors for infection including geophagy and low level education (Lee et al. 2010, Otero et al. (41.62%), imposing the awareness of the tutors and owners of dogs for a management, in order to avoid environmental contamination, since the gastrointestinal parasitism in domiciled dogs is very high (41.62%), Diagnosis, and especially collection and disposal of appropriate feces, avoiding contamination of the environment, promoting protection, since it is a zoonoses responsible for potentially serious polymorphic symptoms and morbidity (Leal et al. 2015). The maintenance of quality continuing education for veterinarians and information properly presented to pet owners is of paramount importance and closer collaboration between veterinary professionals and public health professionals is also required (Beaver et al. 1952, Leal et al. 2000, Kuenzli et al. 2016). It is important to emphasize that the association of different techniques and direct examination are important tools in the detection of multiple infections (Lloyd et al. 1983, Santos et al. 2008, Leal et al. 2011, Ramsey 2011, Flausino et al. 2012, Vital et al. 2012, Leal et al. 2015). Thus, parasitic diseases have become more prominent in their study, due to their high zoonotic potential, results show that lactating bitch can be an important source of contamination of the environment with *T. canis* eggs and especially for the respective puppies, Where almost 100% of the pups are infected in the uterus by somatic larvae reactivated from the 42nd day of gestation (Lloyd et al. 1983), and can transmit in future pregnancies, even without new infections (Webster 1958). The control of gastrointestinal parasites in animals is of fundamental importance, they may be predisposing to other etiologies, such as neosporosis, infection by *N. caninum*, protozoa of the phylum Apicomplexa, family Sarcocystidae, obligatory intracellular, cyst-forming. It infects domestic and wild canids, ruminants and equines (McAllister et al. 1998). Being a canine definitive host (McAllister et al. 1998, Dubey 2003), a parasitic disease of economic importance, with worldwide distribution (Dubey et al. 2007). It is observed mainly in dogs and cattle, occasionally can be found in coyotes, sheep, goats, horses, cats, deer and buffaloes, where abortion and encephalomyelitis are more frequent, but can be found in several organs (Dubey & Lindsay 1996, Dubey 2003, Leal et al. 2012, Munhoz et al. 2013). In dogs, neuromuscu-

lar disorders, such as: encephalomyelitis and myositis, as well as hepatopathies (Dubey & Lindsay 1996), or not present clinical manifestations (Leal et al. 2012a), but with significant lesions in several organs (McAllister et al. 1998, Buxton et al. 2002, Munhoz et al. 2013). The dog represents the only significant source of infection in the process of dissemination of the sexual form of *N. caninum*, thus assuming an important role in the natural chain of the agent (McAllister et al. 1998). The diagnosis of this parasitosis is based on the history, clinical signs and findings of oocysts in dogs' feces (McAllister et al. 1998), indirect immunofluorescence (IFR) techniques, enzyme-linked immunosorbent assay (ELISA), direct agglutination test, DNA from *N. caninum* by Real-time PCR and immunohistochemistry, contribute to the diagnosis (Leal et al. 2012, Balthazar et al. 2013, Munhoz et al. 2013). Although seropositive animals do not develop clinical manifestations, they may have lesions in the lungs, spleen, liver and lymph nodes (Munhoz et al. 2013), and diseases that produce immunosuppression may allow parasite manifestation (Greca et al. 2010, Leal et al. 2012a, Leal et al. 2012b). Congenital transmission is one of the most important forms of infection. Infected bitches can transmit this etiologic agent to their successive fetuses and litters, with newborns being infected (Munhoz et al. 2013).

In the clinical routine the diagnosis is based, with attention to the evolution and in laboratory findings where the intercurrent infections have been observed frequently. The present study points out the importance of clinical and laboratory diagnosis in *Neospora caninum* infections associated with *Toxocara canis* infection, thus confirming the value of the visualization of these etiological agents in feces and serology in the diagnosis of *N. caninum* (Morales et al. 2008, Greca et al. 2010, Leal et al. 2012a, Balthazar et al. 2013, Munhoz et al. 2013, Leal et al. 2015).

HISTORICAL FINDINGS

Male, undefined, 34-day-old male, adopted 14 days ago, from a wandering mother. It presented motor incoordination, ataxia, ventro-flexion of the neck, bilateral greenish ocular secretion, abdomen bulging, tense and with moderate palpation pain, normocolored mucosa, normal capillary filling time, normal lymph nodes, tenesmus, soft yellowish stools. A 3 mL syringe with a 25 x 7 mm needle was collected, and 1 mL was filled into a pediatric assay tube with anticoagulant ethylenediaminetetraacetic acid (EDTA), and a blood sample was collected for blood counts, biochemical profiles and serology of the right jugular vein by using a 1 mL in pe-

diatric test tube without anticoagulant. With the material of the syringe itself was made two blood strains in glass slides. Samples were processed at the site, using an automated device (Ms4-Vet-Melet Schloesing Laboratoires coulter), Portable Clinical Refractometer and Microcentrifuga (E3500108 Microspin CDR), for complete blood count (leukogram, erythrogram, platelet, total protein) and Leukocyte and leucocyte concentration in two stretches of glass slides. The samples without anticoagulant were centrifuged in a centrifuge (Mod. 208N, Excelsa Baby, Marca Fanem Ltda.) at 350 x G for 10 minutes, for serum separation and using a 32µl automatic pipette. Feces were collected after defecation for parasitological examination. (Roche Diagnostics GmbH, Mannheim-Baden-Württemberg), abdominal ultrasound (ureia, creatinine, ALT, AF, lactate, total proteins and fractions, potassium and glucose), in vitro Reflectance photometry (GAL), as well as in the presence of a large amount of gastric mucosal retention. Urine sample was collected by cystocentesis using a 5 mL syringe and a 25x7 needle. Urinalysis was performed using 3 mL of freshly collected urine, which was centrifuged in a conical tube for 5 minutes with a centrifugal force of 500 x G in centrifuge Mod. 208N, Excelsa Baby, brand Fanem Ltda. After centrifugation of the sample, the urine supernatant was used to perform the physical and chemical urine exams through its own reactive strips (Roche Combur10 Test® UX), the density determined by a manual clinical refractometer model Q667 (Quimis Scientific Apparatus). To carry out the urinary sediment test, the remaining material (0.5 mL) of the conical tube was used, with the resuspension of this material with a plastic pipette. A drop of this suspended material was removed, placed on a microscope slide and covered with a cover slip, and read on a 40-fold magnification Nikon E 200 microscope, a result compatible with urinary tract infection, showing hematuria, Bacteriuria, proteinuria (Seguin et al. 2003, Harada et al. 2015, Weese et al. 2015). For the parasitological diagnosis a fraction of the faeces were diluted in five drops of 0.9% saline solution stained with a drop of Lugol and observed under a Nikon E 200 microscope. Another fraction was submitted to the technique of centrifugation in saturated solution of sucrose (Leal et al. 2015). The parasites found in adult form were classified according to the morphological characteristics of the adult form, as well as the specified eggs (Figure 1) (Leal et al. 2011, Otero et al. 2015, Leal et al. 2015). ELISA test (Anigen Rapid CDV Ag Test Kit) was used for the presence of distemper virus antigen, noting the absence of distemper virus antigen (Leal et al. 2012b). Hematocrit (GV = 30%), hemoglobin (9.7 g / dL), erythrocytes (4.6 million / mm³), values within normal limits for the age group, White leukocytosis was observed from 22,800 (9,000 to 15,000,000 / mm³), with eosinophilia, monocytosis, lymphopenia, left nuclear deviation of regenerative neutrophils, neutrophilia, plasma protein close to the maximum limit (5.6g / dL), with albumin 2.5 G / dL and globulins 2.5 g / dL and biochemical parameters.

Enzyme Linked Immunosorbent Assay (ELISA) was

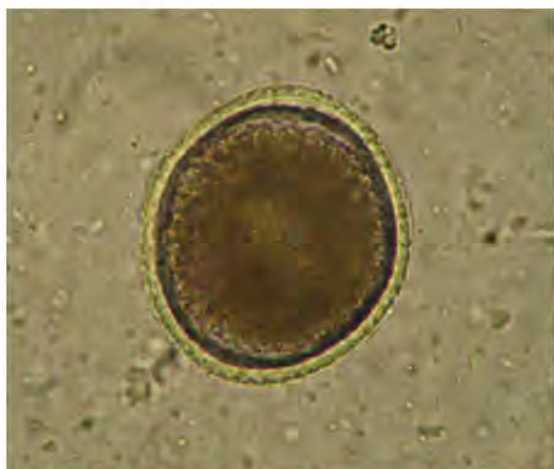

Figura 1. *Toxocara canis* in a mongrel puppy. A non embryonated egg. Sheather's saturated sugar solution. Obj. 40X.

used with the positive result (1/100) for neosporosis and negative for toxoplasmosis, using the Indirect Immunofluorescence Test (IFAT) method. In the 1/80 dilution (Leal et al. 2012a).

The specific treatment for the parasites was based on the use of antibiotic, for neosporosis, clindamycin at a dose of 15mg/kg every 12 hours, oral administration for 15 days (Ramsey 2011, Leal & Coelho 2014, Reis et al. 2016), Used strategically to also treat urinary tract infection (Harada et al. 2015) and for the treatment of toxocariasis, a combination of febantel and pyrantel pamoate at the dose of 15mg of febantel and 14.4mg of pyrantel pamoate per kg of body weight, single dose, with recommendation to repeat after weighing the patient, every 14 days, total of 4 doses (Ramsey 2011, Leal et al. 2015). After the first administration of the combination of febantel and pamoate of pirantel, there was a great elimination of adult worms in the feces of the same species observed in the first sample. Said patient recovered with the treatment used and was discharged after three days.

DISCUSSION

Neosporosis has several clinical manifestations, with multisystemic presentation, including cardiac lesions, through myocarditis (Munhoz et al. 2013, Agudelo et al. 2016), including gastrointestinal signs as in the present study and in agreement with other reports (Reis et al. 2016). It is uncommon in dogs from urban areas in Brazil and in some parts of the world, but frequent in areas of cattle breeding (Guimarães et al. 2009, Leal et al. 2012a, Balthazar et al. 2013, Nogueira et al. 2013, Igarashi et al. 2006), but it is cosmopolitan (Dubey et al. 2007) and its clinical manifestation is typically neurological, according to the present study, but may pro-

mote adenopathies, splenomegaly and hepatomegaly, or alkaline phosphatase enzyme elevation, as in this report (Munhoz et al. 2013), but it should not be forgotten that neurological signs may also be related to *Toxocara canis* parasitism, a frequent parasitism in young dogs and adults (Fahrion et al. 2008, Leij et al. 2016) because larvae have affinity for the central nervous system (Janecek et al. 2015). The elevation of the alkaline phosphatase activity (AFL) is common among the findings in parasitized animals, this increase in the value of the AFL enzyme probably occurred as a result of neosporosis (Munhoz et al. 2013) or the passage of *T. canis* larvae through the liver (Lloyd et al. 1983, Overgaauw & Nederland 1997, Foreyt 2005), due to hepatic lesions (Foreyt 2005, Munhoz et al. 2013), by pathogenic action of the agents involved in this report (Munhoz et al. 2013). The AFL activity may also be increased in value due to systemic stress caused by other diseases, such as the concomitant urinary tract infection present (Almosny 1998). Therefore, the laboratory findings, as well as the history and clinical examination only suggest the diagnosis, but the unoccupied oocysts in the faeces of *N. caninum*, in the feces samples of the patient (Munhoz et al. 2013) or the demonstration of their antibodies, confirm the diagnosis (Leal et al. 2012a). Eosinophilia observed in the present study agrees with the observed parasite infection, since such cells have a consistent function in the killing of helminth parasites (Meeusen & Balic 2000) and are present whenever there is parasitic infection by *T. canis* (Lloyd et al. 1983, Fahrion et al. 2008). *Neospora caninum* infection through the transplacental route is the most common in pups and when the diagnosis occurs in a timely manner, there is a resolution of the disease according to the current study (Munhoz et al. 2013, Reis et al. 2016, Agudelo et al. 2016), also occurs with toxocariasis, where tracheal migration predominates in dogs less than three months of age, as in the present study, and the presence of adult worms in feces indicates that the infection occurred transplacentally, Or from the early days of ingestion of colostrum larvae (Webster 1958, Overgaauw & Nederland 1997, Nijssse et al. 2016), since the pre-patent period is 40 and 56 days (Overgaauw & Nederland 1997, Fahrion et al. 2008). Parasite infections are opportunistic and concomitant with other infections in pups (Leal et al. 2012a, Leal et al. 2012b), predisposing to urinary infections, where impaired immunity is a risk factor for urinary tract infections (Seguin et al. 2003) And cause pain, leukocytosis, proteinuria, bacteriuria, as observed in

the present study (Finco et al. 1979, Harada et al. 2015), indicating the need for adequate antibiotic therapy, justifying the use of clindamycin (Harada et al. 2015, Weese et al. 2015). Toxocariasis and its diagnosis in dogs, as in the present study, become important, due to the zoonotic condition, environmental contamination (Lloyd et al. 1983) and frequent aggravation, especially in children (Beaver et al. 1952, Shields 1984, Overgaauw & Nederland, 1997, Despommier 2003, Lee et al. 2010, Gandolfi et al. 2003, Overgaauw et al. 2013, Janecek et al. 2015, Kuenzli et al. 2016, Ha et al. 2016).

REFERENCES

- Agudelo, C.F., Petrášová, J., & Honajzerová, P. Suspected *Neospora*-associated myocarditis in a dog. *Acta Veterinaria Brno*, 85: 85-90, 2016.
- Almosny N.R.P. & Massard C.L. Eriquiase em Pequenos Animais Domésticos e como Zoonose. p. 13-56. In: Almosny N.R.P. *Hemoparasitoses em Pequenos Animais Domésticos e como Zoonoses*. Rio de Janeiro: Editora LF Livros de Veterinária Ltda, 2002.
- Balthazar L.M. de C., Leal P.D.S., Teixeira Filho W.L. & Lopes C.W.G. Cães sororreagentes a *Neospora caninum* (Apicomplexa: Toxoplasmatinae) atendidos em uma clínica veterinária na cidade do Rio de Janeiro, RJ. *Revista Brasileira de Medicina Veterinária*, 35(Supl.2): 48-51, 2013.
- Beaver, P., Snyder, C. H., Carrera, G. M., Dent, J. H. & Lafferty, J. W. Chronic eosinophilia due to visceral larva migrans Report of three cases. *Pediatrics*, 9:7-19, 1952.
- Bowman, D.D. Helminths. p. 179-184, 201-207. In: Bowman D.D. (ed) *Georgis' Parasitology for veterinarians*. 9th ed. Philadelphia, Saunders Elsevier, 2009.
- Buxton D., McAllister M.M. & Dubey J.P. The comparative pathogenesis of neosporosis Review. *Trends in Parasitology*, 18:546-52, 2002.
- Dezengrini R., Weiblen R. & Flores E.F. Soroprevalência das infecções por parvovírus, adenovírus, coronavírus canino e pelo vírus da cinomose em cães de Santa Maria, Rio Grande do Sul, Brasil; Soroprevalence of parvovirus, adenovirus, coronavirus and canine distemper virus infections in dogs of Santa Maria, Rio Grande do Sul, Brazil. *Ciência Rural*, 37:183-189, 2007.
- Despommier, D. Toxocariasis: clinical aspects, epidemiology, medical ecology, and molecular aspects. *Clinical Microbiology Reviews*, 16: 265-272, 2003.
- Dos Santos F.A.G., Yamamura M.H., Vidotto O. & de Camargo P.L. Ocorrência de parasitos gastrintestinais em cães (*Canis familiaris*) com diarreia aguda oriundos da região metropolitana de Londrina, estado do Paraná, Brasil. *Seminário: Ciências Agrárias*, 28: 257-267, 2007.
- Dubey J.P. Review of *Neospora caninum* and neosporosis in animals. *Korean Journal of Parasitology*, 41:1-16, 2003.
- Dubey J.P. & Lindsay D.S. A review of *Neospora caninum* and neosporosis. *Veterinary Parasitology*, 67: 1-59, 1996.
- Dubey J.P., Schares G & Ortega-Mora L.M. Epidemiology and control of neosporosis and *Neospora caninum* Review. *Clinical Microbiological Reviews*, 20: 323-67, 2007.
- Fahrion A.S., Staebler S. & Deplazes P. Patent *Toxocara canis* infections in previously exposed and in helminth-free dogs after infection with low numbers of embryonated eggs. *Veterinary parasitology*, 152: 108-115, 2008.
- Flausino G., Leal P.D.S., McIntosh D., Amaral L.G., Teixeira Filho W.L., Flausino W. & Lopes C.W.G. Isolation and characterization of *Cyrtoclypeus gutturalis* (Robin) Van Der Walt and Scott, 1971 in dogs in Brazil. *Current Microbiology*, 65:542-546, 2012.
- Finco D.R., Shotts Jr, E.B. & Crowell W.A. Evaluation of methods for localization of urinary tract infection in the female dog. *American Journal of Veterinary Research*, 40: 707-712, 1979.
- Foreyt W.J. *Parasitologia veterinária*. São Paulo, Roca, 2005.
- Gandolfi L., Jacob C.M.A., Tofeti A. & Pratesi R. Frequência de soropositividade para antígenos de *Toxocara canis* em crianças de classes sociais diferentes. *Revista da Sociedade Brasileira de Medicina Tropical*, 36: 509-513, 2003.
- Goldston R.T. & Hoskins J.D. *Geriatrics e Gerontologia do Cão e do Gato*. São Paulo, Ed. Roca. 1999. 551 p.
- Gough A. *Differential diagnosis in small animal medicine*. Blackwell Pub., 2007. 464 p.
- Greca H. Silva A.V. & Langoni H. Associação entre a presença de anticorpos anti-*Leishmania* sp. e anti-*Neospora caninum* em cães de Bauru, SP. *Arquivo Brasileiro de Medicina Veterinária e Zootecnia*, 62: 224-227, 2010.
- Guimarães A.M., Rocha C.M.B.M., Oliveira T.M.F.S., Rosado I.R., Moraes L.G. & Santos R.R.D. Fatores associados à soropositividade para *Babesia*, *Toxoplasma*, *Neospora* e *Leishmania* em cães atendidos em nove clínicas veterinárias do município de Lavras, MG. *Revista Brasileira de Parasitologia Veterinária*, 18:1, 49-53, 2009.
- Ha K.H., Song J.E., Kim B.S. & Lee C.H. Clinical characteristics and progression of liver abscess caused by *Toxocara*. *World Journal of Hepatology*, 8: 757, 2016.
- Harada K., Shimizu T., Tsuka T., Imagawa T. & Takeuchi T. First case of *Propionibacterium acnes* urinary tract infection in a dog. *BMC Veterinary Research*, 11: 304, 2015.
- Igarashi M., dos Santos L.A., Amude A.M., Muraro L.S., Aguiar D.M., Melo A.L.T. & da Silva R.R. Occurrence of antibodies anti-*Neospora caninum* and study of risk factors in dogs from Cuiabá and Várzea Grande-MT, treated in the veterinary hospital. *Veterinária e Zootecnia*, 22: 619-624, 2015.
- Janecek E., Wilk E., Schughart K., Geffers R. & Strube C. Microarray gene expression analysis reveals major differences between *Toxocara canis* and *Toxocara cati* neurotoxocariosis and involvement of *T. canis* in lipid biosynthetic processes. *International Journal for Parasitology*, 45: 495-503, 2015.
- Kuenzli E., Neumayr A., Chaney M. & Blum J. Toxocariasis-associated cardiac diseases – A systematic review of the literature. *Acta Tropica*, 154: 107-120, 2016.
- Leal P.D.S. & Coelho CD. Toxoplasmose em cães: uma breve revisão. *Coccidia*, 2: 2-39, 2014.
- Leal P.D.S., Moraes M.I.M.R., Barbosa L.L. de O., Figueiredo L.P., Lima e Silva S. & Lopes C.W.G. Parasitos gastrintestinais em cães domiciliados atendidos em serviço de saúde animal, Rio de Janeiro, Brasil. *Revista Brasileira de Medicina Veterinária*, 7(Supl.1):37-44, 2015.
- Leal P.D.S.; Flausino, W. & Lopes, C.W.G. Diagnóstico de infecções concomitantes por *Neospora caninum*, *Babesia canis* e *Ehrlichia* spp. em canino adulto da raça Golden Retriever - Relato de caso. *Revista Brasileira de Medicina Veterinária*, 34:47-51, 2012a.
- Leal P.D.S., Flausino W. & Lopes, C.W.G. Diagnóstico de infecções concomitantes por *Cystoisospora ohioensis* e o vírus da cinomose -Relato de dois casos, *Revista Brasileira de Medicina Veterinária*, 34: 47-51, 2012b.
- Leal, P.D.S., Campos D.P., Rodrigues M. de L. de A., Botelho G.G., & Labarthe N.V. Avaliação da administração oral de ácido ursodesoxicólico (AUDC) no diagnóstico da infecção natural por *Platyosomum illiciens* em gatos. *Revista Brasileira de Medicina Veterinária*, 33: 229-233, 2011.
- Lee A.C., Schantz P.M., Kazacos K.R., Montgomery S.P. & Bowman D.D. Epidemiologic and zoonotic aspects of ascarid infections in dogs and cats. *Trends in Parasitology*, 26: 155-161, 2010.
- Lloyd S., Amerasinghe P.H. & Soulsby E.J.L. Periparturient immunosuppression in the bitch and its influence on infection with *Toxocara canis*. *Journal of Small Animal Practice*, 24: 237-247, 1983.
- McAllister M.M. Dubey J.P., Lindsay D.S., Jolley W.R., Wills R.A. & McGuire A.M. Dogs are definitive hosts of *Neospora caninum*. *International Journal for Parasitology*, 28: 1473-1478, 1998.
- Meeusen, E.N.T. & Balic, A. Do eosinophils have a role in the killing of helminth parasites? *Parasitology Today*, 16: 95-101, 2000.
- Moraes C.C.G., Megid J., Pituco E.M., Okuda L.H., Del Fava C., De Stefano E. & Crocci A.J. Ocorrência de anticorpos anti-*neospora ca-*

- nimum em cães da Microrregião da serra de Botucatu, estado de São Paulo, Brasil. *Revista Brasileira de Parasitologia Veterinária*, 17: 1-6, 2008.
- Munhoz A.D., Mineo T.W.P., Alessi A.C., Lopes C.W.G. & Machado, R.Z. Assessment of experimental infection for dogs using *Gallus gallus* chorioallantoic membranes inoculated with *Neospora caninum*. *Revista Brasileira de Parasitologia Veterinária*, 22: 565-570, 2013.
- Nijssen R., Mughini-Gras L., Wagenaar J. A. & Ploeger H. W. Recurrent patent infections with *Toxocara canis* in household dogs older than six months: a prospective study. *Parasites and Vectors*, 9: 531, 2016.
- Nogueira C.I., Mesquita L.P., Abreu C.C., Nakagaki K.Y.R., Seixas J.N., Bezerra P.S. & Varaschin M.S. Risk factors associated with seroprevalence of *Neospora caninum* in dogs from urban and rural areas of milk and coffee production in Minas Gerais state, Brazil. *Epidemiology and Infection*, 141: 2286-2293, 2013.
- Norris, J.M.; Krockenberger, M.B.; Baird, A.A.; Knudsen, G. Canine distemper: re-emergence of an old enemy. *Australian Veterinary Journal*, 84: 362-363, 2006.
- Otero D., Ferreira A., Cruz, R., Alho A.M. & Madeira de Carvalho L. *Toxocara* spp.: a lombriga de estimação dos carnívoros domésticos e silvestres em Portugal. *Clínica Animal*, 3:30-35, 2015.
- Overgaaauw P.A. & Nederland V. Aspects of *Toxocara* epidemiology: toxocarosis in dogs and cats. *Critical Reviews in Microbiology*, 23: 233-251, 1997.
- Overgaaauw P.A. & van Knapen F. Veterinary and public health aspects of *Toxocara* spp. *Veterinary Parasitology*, 193: 398-403, 2013.
- Ramsey I. *Small Animal Formulary*. Gloucester, BSAVA. 2011. 426 p.
- Reis C.R.P., Crisman R., Roser M., Malik R. & Šlapeta J. Neonatal neosporosis in a 2-week-old Bernese mountain dog infected with multiple *Neospora caninum* strains based on MS10 microsatellite analysis. *Veterinary Parasitology*, 221: 134-138, 2016.
- Seguin M.A., Vaden S.L., Altier C., Stone E. & Levine J.F. Persistent urinary tract infections and reinfections in 100 dogs (1989-1999). *Journal of Veterinary Internal Medicine*, 17: 622-631, 2003.
- Shields J.A. Ocular toxocarosis. A review. *Survey of Ophthalmology*, 28: 361-381, 1984.
- Silva D.A.O., Lobato J., Mineo T.W.P. & Mineo J.R. Evaluation of serological tests for the diagnosis of *Neospora caninum* infection in dogs: optimization of cut off titers and inhibition studies of cross-reactivity with *Toxoplasma gondii*. *Veterinary Parasitology*, 143:3-4, p. 234-244, 2007.
- Thrall M.A. *Hematologia e Bioquímica Clínica Veterinária*, 1ª ed. São Paulo: Roca, 2007, 582p.
- Webster G.A. On prenatal infection and the migration of *Toxocara canis* Werner, 1782 in dogs. *Canadian Journal of Zoology*, 36: 435-440, 1958.
- Weese, J.S., Giguère, S., Guardabassi, L., Morley, P.S., Papich, M., Ricciuto, D.R. & Sykes, J.E. ACVIM consensus statement on therapeutic antimicrobial use in animals and antimicrobial resistance. *Journal of Veterinary Internal Medicine*, 29(2), 487-498, 2015.

Anexo 5. BARBOSA, L.L.deO.; LEAL, P.D.S.; **RAMOS, M.I.M.**; MATOS, M.D.; CAMPOS, D.P.; PAES DE ALMEIDA, E.C.; LOPES, C.W.G. Displasia renal bilateral: diagnóstico em uma cadela Rotweiler - Relato de Caso. **Clínica Veterinária**, v. 32, supl. 1, p. 56 - 59, 2017.

Displasia renal bilateral: diagnóstico em uma cadela rotweiler – relato de caso

Bilateral renal dysplasia: diagnosis in a Rotweiler bitch – case report

Displasia renal bilateral: diagnóstico em perra Rotweiler – relato de caso

Larissa Licurci de Oliveira Barbosa; Paulo Daniel Sant'Anna Leal; Maria Isabel Menezes Ramos; Matheus Dêmit Matos; Debora Porretti Campos; Elan Cardozo Paes de Almeida; Carlos Wilson Gomes Lopes
1-MV, aluna de pós-graduação do PPGCV da UFRRJ – bolsista CNPq, 2-MV, DSc, aluna de pós-doutorado do PPGCV da UFRRJ, 3-MV, aluna de pós-graduação do PPGCV da UFRRJ – bolsista CNPq, 4-MV, 5-MV, Bióloga, CTI Veterinário, 6-MV, MSc, DSc, da FCB/ISNF da UFF-Nova Friburgo, 7-MV, MSc, PhD, LD do DPA/IV da UFRRJ – bolsista CNPq.
l.licurci@uol.com.br

Uma cadela da raça rotweiler, não castrada, 13 meses de idade, foi atendida no serviço de saúde veterinário da Barra da Tijuca, Rio de Janeiro, RJ, apresentando prostração e, no exame físico, dor abdominal. Os resultados encontrados nos exames hematológicos foram: anemia e insuficiência renal. A ultrassonografia abdominal mostrou rins com moderada diminuição da definição cortico/medular, espessamento e aumento da ecogenicidade das corticais com ecotextura grosseira, sugerindo nefropatia, compatível com displasia, resultado confirmado na análise necroscópica e histopatológica. Ratificando a necessidade de associação de métodos diagnósticos e importância da ultrassonografia na rotina clínica como recurso diagnóstico e necessário em cães jovens.

Unitermos: cães, ultrassonografia, insuficiência renal, nefropatia juvenil, displasia renal

A 13-month-old unneutered Rotweiler female dog was seen at the veterinary health service of Barra da Tijuca, Rio de Janeiro, RJ, presenting with prostration and, on physical examination, abdominal pain. The results found in hematological examinations were: anemia and renal failure. Abdominal ultrasonography showed kidneys with moderate decrease in cortical/medullary definition, thickening and increased cortical echogenicity with coarse ecotexture, suggesting nephropathy, compatible with dysplasia, a confirmed result in necroscopic and histopathological analysis. Ratifying the need for association of diagnostic methods and importance of ultrasonography in the clinical routine as a diagnostic and necessary resource in young dogs.

Keywords: dogs, ultrasonography, renal insufficiency, juvenile nephropathy, renal dysplasia

Una perra de la raza Rotweiler, no castrada, 13 meses de edad, fue atendida en el servicio de salud veterinario de Barra da Tijuca, Rio de Janeiro, RJ, presentando postración y, en el examen físico, dolor abdominal. Los resultados encontrados en los exámenes hematológicos fueron: anemia e insuficiencia renal. La ultrasonografía abdominal mostró riñones con moderada disminución de la definición cortico/medular, espesamiento y aumento de la ecogenicidad de los corticales con ecotextura gruesa, sugiriendo nefropatia, compatible con displasia, resultado confirmado en el análisis necroscópico e histopatológico. Ratificando la necesidad de asociación de métodos diagnósticos e importancia de la ultrasonografía en la rutina clínica como recurso diagnóstico y necesario en perros jóvenes.

Palabras clave: perros, ultrasonografía, insuficiencia renal, nefropatia juvenil, displasia renal

Introdução

A doença renal crônica afeta vários sistemas do corpo e se apresenta com grande variedade de manifestações clínicas e de etiologias múltiplas: distúrbios imunológicos, genéticos, amiloidose, neoplasia, inflamação, infecção e obstrução do fluxo urinário são reconhecidas como possíveis causas para a instalação da doença renal em cães^{1,2,3,4}.

Dentre as alterações anatômicas renais, que podem ser transmitidas através de genes específicos^{5,6}, a displasia renal é a mais frequente, classificada como uma enfermidade congênita, caracterizada por alterações no desenvolvimento do parênquima renal durante o período embrionário⁷. É uma enfermidade frequentemente relatada em cães independente da raça^{2,3,8} se manifestando entre 3 meses a dois anos⁴ de idade. Exames complementares, como bioquímica sérica e urinálise, auxiliam no diagnóstico da enfermidade^{2,3,9}, porém a ultrassonografia é um exame que permite excelente visualização dos rins e avalia a morfologia renal podendo indicar a displasia^{3,10,11,12}, mesmo quando ainda não há alterações bioquímicas⁸. Na avaliação histológica, visualizam-se no parênquima renal, glomérulos rudimentares e atróficos, dilatação do espaço de Bowman, associado à dilatação e atrofia tubular cística, túbulos imaturos, inflamação intersticial linfocitária e fibrose^{2,3,4,8}. O diagnóstico prematuro da displasia renal permite o manejo adequado do paciente, proporcionando melhoria na qualidade de vida. O objetivo deste trabalho é relatar a displasia renal bilateral, como enfermidade grave, tendo como método de diagnóstico a ultrassonografia, mostrando ser um método diagnóstico eficiente e a confirmação pela histopatologia do tecido renal. Ratificando a importância da ultrassonografia na rotina clínica como método diagnóstico e como exame necessário em cães jovens.

Histórico

Uma cadela da raça rottweiler, não castrada, 13 meses

de idade, foi atendida no Centro de Terapia Intensiva e Emergência Veterinária, Barra da Tijuca, Rio de Janeiro, RJ, apresentando prostração, anorexia, perda de peso, escore corporal magro, com 30 kg de peso vivo, temperatura corporal de 39,2°C. Ao exame físico apresentava dor abdominal. Na ultrassonografia abdominal, foi observado perda de definição renal bilateral, margens irregulares e córtex hiperecogênico (Figura 1). Amostras de sangue foram coletadas, utilizando-se o material da própria seringa para preparação de estiraços sanguíneos, bem como de estirões de concentrado de plaquetas e leucócitos, após a separação dos elementos figurados e plasma, através da confecção de microhematócrito¹³, disposto, a seguir em microcentrífuga⁸.

Foram processadas, com a utilização de equipamento automático^b para leucometria, plaquetograma e eritrograma. Para mensuração da proteína plasmática total foi utilizado um refratômetro clínico manual^c. Os estiraços e estirões foram corados utilizando conjunto para coloração rápida em hematologia^d, obedecendo metodologia¹³ e observados em microscópio binocular^e, para avaliação da morfologia dos elementos figurados do sangue e presença de hematozoários. As amostras sem anticoagulante foram centrifugadas em centrífuga^f a 350 x^g por 10 minutos, para separação do soro, e utilizando pipeta automática de 32 µL, foram dosados uréia (UR), creatinina (CR) e eletrólitos potássio (K) em aparelho de fotometria de reflectância *in vitro*^g. Para a determinação das frações de proteína (albumina e globulina) (g/dL) e fósforo (mg/dL) foi utilizado o método colorimétrico através de reagentes específicos^h e leitura em analisador semi-automático^h. A amostra de urina foi obtida pelo método de cistocentese guiada, com auxílio da ultrassonografia e seringa de 10 mL com agulha 25 x 7 e acondicionada em tubo falcon estéril e imediatamente submetidas as avaliações de exame químico, físico e microscópico. A análise física foi de acordo

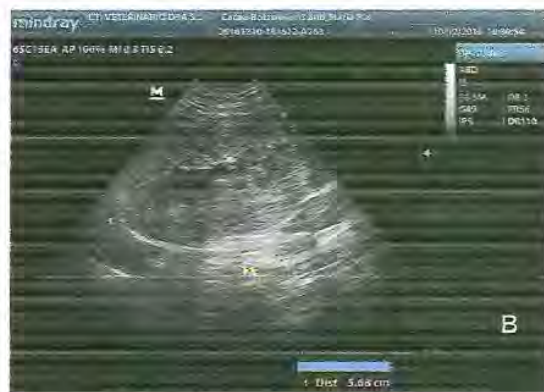
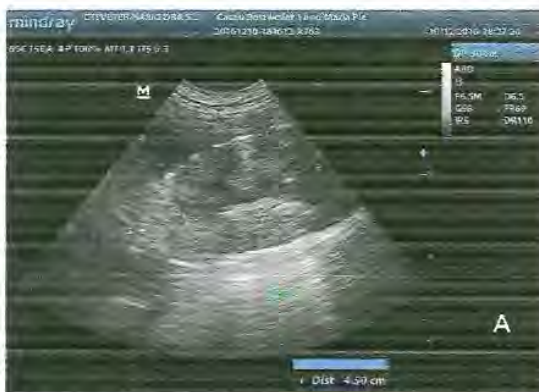
Figura 1 – Displasia renal em cadela. Imagem ultrassonográfica rim direito (A) e esquerdo (B), indicando a desorganização estrutural renal e ausência de relação entre cortical e medular

com as características da urina quanto a concentração hidrogeniônica do meio (pH) e densidade⁶. A análise química foi realizada com tira reagente⁷ observando o valor de pH. A amostra foi centrifugada⁸ para obtenção do sedimento urinário, para observação em microscopia óptica⁹.

Resultados e discussão

Os sinais clínicos observados durante o exame físico indicaram comprometimento sistêmico com alterações gastrointestinais, anorexia, associada ao emagrecimento progressivo e dor abdominal, comuns em animais com doença renal crônica¹, tais sinais clínicos ocorrem principalmente devido a ação de toxinas urêmicas que geram lesões inflamatórias como gastrite e ulcerações na mucosa do tubo digestivo levando a dor abdominal, inapetência e estimulando o centro do vômito¹, contribuindo para promover a náusea na paciente, cooperando para uma nutrição inadequada⁹. Os resultados encontrados nos exames hematológicos foram: anemia (VG = 24%), hemoglobina 8,1 g/dL (12 – 18), eritrócitos 3,4 milhões/mm³ (5,5 – 8,5), caracterizando anemia, normocítica normocrômica arrregenerativa, hiperproteinemia, 8 g/dL (5,5 – 7,7), com albumina 2,9 g/dL (2,5 – 4,2), globulinas 3,7 g/dL (2 – 4,5), fósforo 13,5 mg/dL (2,5 – 8,1), creatinina 5,93 mg/dL (< 1,8), uréia 444 mg/dL (< 54), potássio 3,04 mg/dL (3,5 – 5,1), fosfatase alcalina 683 (< 164). A presença de anemia normocítica normocrômica, azotemia, hiperfosfatemia e hipocalcemia são características da doença renal crônica que associados a idade de 13 meses do paciente, indicam a possibilidade de alteração congênita levando a disfunção renal precoce^{2,5,4,9,10,11}. A hiperfosfatemia, em conjunto com o aumento sérico de fosfatase alcalina indicam indiretamente a presença de hiperparatireoidismo secundário renal, embora o hormônio paratireoideiano (PTH) não tenha sido dosado, tais alterações mostram disfunção da homeostase de cálcio e fósforo com provável reabsorção óssea^{2,9,10}. As análises urinárias mostraram pH 6,0 (5,0-5,5), densidade de 1.010 (média

de 1.025), ausência de cilindro e proteinúria discreta, o que corrobora com os achados laboratoriais na DRC¹⁰. A ultrassonografia abdominal mostrou rins com contornos irregulares, com moderada diminuição da definição cortico/medular com espessamento e aumento da ecogenicidade das corticais com ecotextura discretamente grosseira, sugerindo nefropatia, compatível com displasia renal (Figura 1), estas alterações concordam com as relatadas em estudos prévios, que incluem, irregularidade do contorno, aumento da ecogenicidade do parênquima renal, diminuição ou perda da definição cortico/medular, hipotrofia renal, conforme observado em outros estudos¹¹. Essas alterações ultrassonográficas são inespecíficas^{14,15}, mas quando estão associadas ao histórico, exame clínico e laboratorial apresentam um diagnóstico presuntivo de displasia renal^{11,15}. Na avaliação histopatológica, após o óbito do paciente, foi observado cortical com poucos glomérulos, que mostravam material acidófilo no espaço de Bowman e alguns com a ausência do tufo capilar, tornando-se císticos e espessamento de cápsula de Bowman, poucos glomérulos mostravam o tufo capilar diminuto (atrofia glomerular) localizado em um dos pólos, hipoplasia mesangial e espessamento de membrana basal glomerular, outros com glomeruloesclerose e segmentação do tufo (Figura 2a,b). Os túbulos renais estavam com luzes dilatadas e algumas císticas, contendo material acidófilo homogêneo (Figura 2d), degeneração e acentuada fibrose intersticial difusa e acentuada (Figura 2c,d). Havia ainda alguns glomérulos fetais e túbulos fetais, moderada fibrose intersticial, foco de infiltrado de linfócitos ao redor de alguns glomérulos. Os achados confirmam displasia renal bilateral com fibrose intersticial difusa^{2,4,7,11} de origem genética e não adquirida, devido a uma má formação estrutural quando da formação renal¹⁶.

Conclusão

Relata-se um caso de displasia renal juvenil; eficiência das associações dos métodos diagnósticos nas patologias do sistema urinário, principalmente o exame ultrassonográfico; a necessidade da associação do histórico, análises e sinais clínicos; importância da ultrassonografia como exame de rotina em paciente canino jovem como meio de diagnóstico presuntivo precoce da displasia renal genética.

Referências

- 01-POLZIN, D. J. Chronic kidney disease in small animals. *Veterinary Clinics of North America: Small Animal Practice*, v. 41, n. 1, p. 15, 2011.
- 02-VOLKWEIS, F. S. ; ALMEIDA, A. M. ; WONG, L. ; MULINARI, F. ; SANTOS JUNIOR, H. L. Displasia renal em cão da raça Rotweiler. *Arquivo Brasileiro de Medicina Veterinária e Zootecnia*, v. 64, n. 6, p. 1511-1514, 2012.
- 03-CHO, J. H. ; KIM, S. G. ; KANG, M. H. ; LEE, C. M. ; KIM, W. J. ; SONG, D. W. ; PARK, H. M. Clinical and histopathological findings of renal dysplasia in a miniature Poodle dog. *Pakistan Veterinary Journal*, v. 35, n. 3, p. 394-396, 2015.
- 04-LIMA, S. R. ; DA SILVA, L. A. ; DIAS, G. B. G. ; LOPES, L. L. ; DA CRUZ, R. A. S. ; SONNE, L. ; COLODE, E. M. Displasia renal em cães:

⁶ Centrifuga Micro-Hematócrito E3500108 MICROSPIN CDR, Rua Japão, 150, Bairro Sorocabano, Jaboticabal, SP, Brasil;

⁸ Ms4-Vet-Melet Schloesing Laboratoires coulter, fabrication française.

⁹ Modelo Q667, Quimis Aparelhos Científicos, R. Gema, 278 - Campanário, Diadema, SP, Brasil;

¹⁰ Panótico Rápido LB-Laborclin produtos para laboratórios Ltda, Rua Casemiro de Abreu, 521 Pinhais, PR, Brasil;

¹¹ Eclipse E200, Nikon Instruments Inc. Japão

¹² Reflotron® Plus-Roche Diagnostics GmbH, Mannheim-Baden-Württemberg, Alemanha;

¹³ Conjunto Katal Biotecnológica Ind. & Com Ltda

¹⁴ AparelhoBioplus mod. BIO 200 F Campus do Vale – UFRGS, Av. Bento Gonçalves, 9500, Bloco IV, Prédio 43.421 - Sl. 107. Porto Alegre, RS, Brasil;

¹⁵ Roche Combur10, Roche Diagnóstica Brasil Ltda

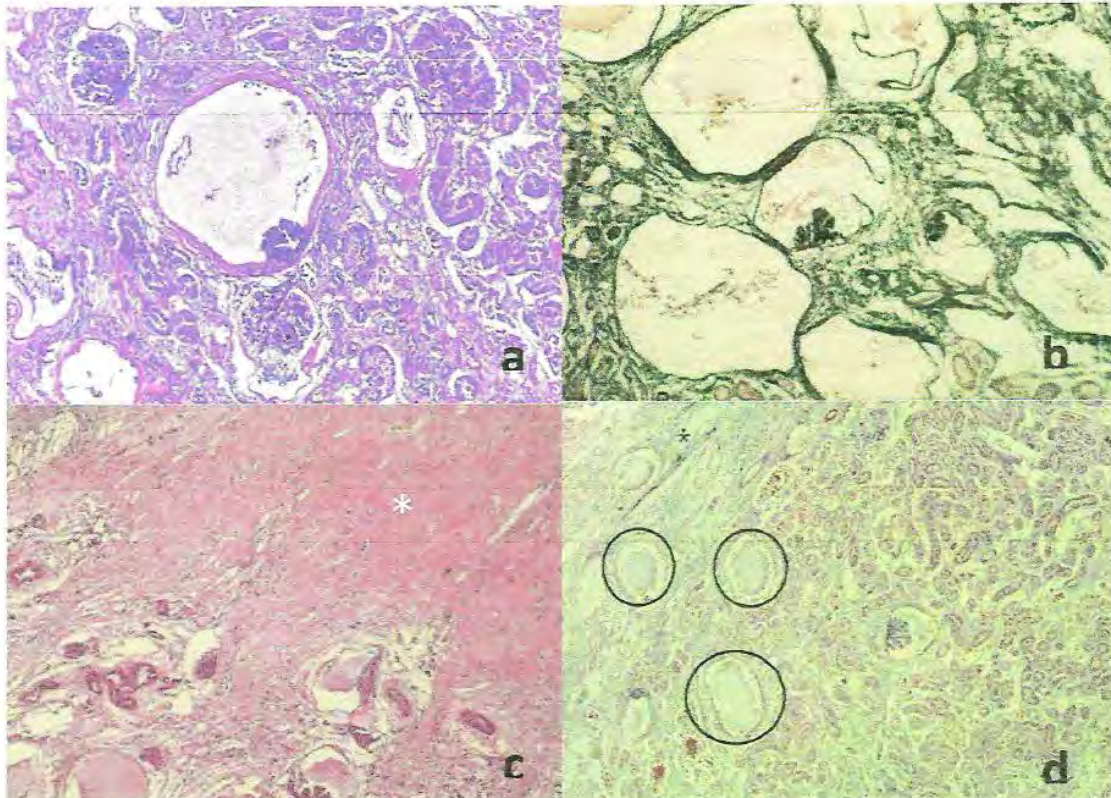


Figura 2 – Displasia renal em cadela: glomerulo renal dilatado e cístico, com atrofia do tufo glomerular. Hematoxilina e Eosina (HE) (a) e, em Metanamina Prata de Jones (b); área de fibrose intersticial (*) HE (c); Túbulos renais dilatados e císticos, contendo material acidófilo (círculo), área de fibrose intersticial (*) (d). PAS. Obj. 10x

- estudo retrospectivo (2008-2013). *Acta Scientiae Veterinariae*, v. 45, n.1, p. 1-5, 2017.
- 05-DONNER, J. ; KAUKONEN, M. ; ANDERSON, H. ; MÖLLER, F. ; KYÖSTILÄ, K. ; SANKARI, S. ; LOHI, H. Genetic panel screening of nearly 100 mutations reveals new insights into the breed distribution of risk variants for canine hereditary disorders. *PLoS One*, v. 11, n. 8, e0161005, 2016.
- 06-WHITELEY, M. H. Allelic variation in the canine Cox-2 promoter causes hypermethylation of the canine Cox-2 promoter in clinical cases of renal dysplasia. *Clinical Epigenetics*, v. 6, n. 1, p. 7, 2014.
- 07-AZIZI, S. ; KHEIRANDISH, R. ; YAZDANPOUR, H. Histopathologic features of a unilateral renal dysplasia in a cat (*Felis domestica*). *Comparative Clinic Pathology*, v. 19, n. 5, p. 445-447, 2010.
- 08-GUIMARÃES, L. L. ; REIS, M. D. O. ; HESSE, K. L. ; BOABAID, F. M. ; PAVARINI, S. P. ; SONNE, L. ; DRIEMEIER, D. Pathological findings in dogs with renal dysplasia in Southern Brazil. *Pesquisa Veterinária Brasileira*, v. 34, n. 12, p. 1227-1230, 2014.
- 09-DE CAMARGO, K. M. ; TEIXEIRA, M. A. ; ALVES, L. C. Análise comparativa entre a imagem ultrassonográfica renal e os valores de ureia e creatinina em 93 cães. *Veterinária em Foco*, v. 11, n. 1, p. 75-81, 2013.
- 10-NOTOMI, M. K. ; KOGIKA, M. M. ; IKESAKI, J. Y. H. ; MONTEIRO, P. R. G. ; MARQUESI, M. L. Estudo retrospectivo de casos de insuficiência renal crônica em cães no período de 1999 a 2002. *Brazilian Journal of Veterinary Research and Animal Science*, v. 43, supl.1, p. 12-22, 2006.
- 11-STIEVEN HÜNNING, P. ; AGUIAR, J. ; DE ALMEIDA LACERDA, L. ; SONNE, L. ; CONCEIÇÃO DE OLIVEIRA, E. ; HAAS, G. F. Displasia renal em um cão. *Acta Scientiae Veterinariae*, v. 37, n. 1, p. 73-77, 2009.
- 12-BELOTTA, A. F. ; SOUZA, P. M. ; MACHADO, V. M. V. ; VULCANO, L. C. ; BENTO, D. D. ; LOURENÇO, M. L. G. ; DA SILVA, M. L. C. ; ROCHA, N. S. Imagens ultrassonográficas e radiográficas de displasia renal congênita em cadela da raça Lhasa Apso. *Simpósio Internacional de Diagnóstico por Imagem*, v. 5, supl. 1, p. 167-169, 2011.
- 13-LEAL, P. D. S. ; MORAES, M. I. M. R. ; DE OLIVEIRA BARBOSA, L. L. ; LOPES, C. W. G. Infecção por hematozoários nos cães domésticos atendidos em serviço de saúde animal, Rio de Janeiro, Brasil. *Revista Brasileira de Medicina Veterinária*, v. 37, supl. 1, p. 55-62, 2015.
- 14-DEHMIWAL, D. ; BEHL, S. M. ; SINGH, P. ; TAYAL, R. ; PAL, M. ; CHANDOLIA, R. K. Diagnosis of pathological conditions of kidney by two-dimensional and three-dimensional ultrasonographic imaging in dogs. *Veterinary World*, v. 9, n. 7, p. 693, 2016.
- 15-BRAGATO, N. ; BORGES, N. C. ; FIORAVANTI, M. C. S. B-mode and Doppler ultrasound of chronic kidney disease in dogs and cats. *Veterinary Research Communications*, p. 1-9, 2017.
- 16-DRESSLER, G. R. Epigenetics, development, and the kidney. *Journal of the American Society of Nephrology*, v. 19, n. 11, p. 2060-2070, 2008.

Anexo. 6 GRASSER, R.W.; LEAL, P.D.S.; BARBOSA, L.L.deO.; **RAMOS, M.I.M.**;
MATOS, M.D.; CAMPOS, D.P.; PAES DE ALMEIDA, E.C.; LOPES, C.W.G.
Adenocarcinoma intestinal invasivo com metaplasia óssea em cadela – Relato de
Caso. **Clínica Veterinária**, v. 32, supl. 1, p. 23 - 27, 2017.

Adenocarcinoma intestinal invasivo com metaplasia óssea em cadela – relato de caso

Invasive intestinal adenocarcinoma with bone metaplasia in bitch – case report

Adenocarcinoma intestinal invasivo con metaplasia ósea en perra – relato de caso

Roberta Wilkinson Graser¹; Paulo Daniel Sant'Anna Leaf²; Larissa Licurci de Oliveira Barbosa³;
Maria Isabel Menezes Ramos⁴; Mathews Daudt Matos⁵; Debora Porretti Campos⁶;
Elan Cardozo Paes de Almeida⁷; Carlos Wilson Gomes Lopes⁸

1-Aluna de graduação da FV da UFF. 2-MV, DSc, aluno de pós-doutorado do PPGCV da UFRRJ. 3-MV, aluna de pós-graduação do PPGCV da UFRRJ – bolsista CNPq. 4-MV, aluna de pós-graduação do PPGCV da UFRRJ – bolsista CNPq. 5-MV, 6-MV, Bio, GTI Veterinário. 7-MV, MSc, DSc, da FCB/ISNF da UFF-Nova Friburgo. 8-MV, PhD, LD do DPA/IV da UFRRJ – bolsista CNPq.

roberta_wilkinson@uff.br

Uma cadela, da raça sharpei, de nove anos de idade, não castrada, peso corporal de 9,8 kg, foi atendida no serviço de saúde veterinário, no Rio de Janeiro. Exame físico mostrou massa abdominal, exame radiográfico mostrou imagem radiopaca em topografia de duodeno, exame ultrassonográfico mostrou segmento de alça intestinal com dilatação por conteúdo intestinal e peristaltismo aumentado. Foi realizada laparotomia exploratória, com ressecção cirúrgica e enteroanastomose do intestino delgado com resultado histopatológico de adenocarcinoma intestinal invasivo com metaplasia óssea. Comprova-se a eficiência dos métodos diagnósticos nas patologias abdominais; a necessidade de monitoração diagnóstica em pacientes com histórico de tumor mamário; importância da realização de biópsia para classificação histopatológica do tumor, descrevendo uma manifestação tumoral incomum intestinal de adenocarcinoma invasivo com metaplasia óssea.

Unitermos: cães, anorexia, abdome, diagnóstico, neoplasia

A nine-year-old, uncastrated Sharpei dog, 9.8 kg body weight, was seen at the veterinary health service in Rio de Janeiro. Physical examination showed abdominal mass, radiographic examination showed radiopaque image in duodenum topography, ultrasonographic examination showed segment of intestinal loop with dilation by intestinal contents and increased peristalsis. An exploratory laparotomy was performed, with surgical resection and small bowel enteroanastomosis with histopathological result of invasive intestinal adenocarcinoma with bone metaplasia. The efficiency of the diagnostic methods in the abdominal pathologies is proven; the need for diagnostic monitoring in patients with a history of breast cancer; importance of performing a biopsy for histopathological classification of the tumor, describing an unusual intestinal tumor manifestation of invasive adenocarcinoma with bone metaplasia.

Keywords: dogs, anorexia, abdomen, diagnosis, neoplasia

Una perra, de la raza Sharpei, de nueve años de edad, no castrada, peso corporal de 9,8 kg, fue atendida en el servicio de salud veterinario, en Río de Janeiro. El examen físico mostró masa abdominal, examen radiográfico mostró imagen radiopaca en topografía de duodeno, examen ultrasonográfico mostró segmento de alça intestinal con dilatación por contenido intestinal y peristaltismo aumentado. Se realizó laparotomía exploratoria, con resección quirúrgica y enteroanastomosis del intestino delgado con resultado histopatológico de adenocarcinoma intestinal invasivo con metaplasia ósea. Se comprueba la eficiencia de los métodos diagnósticos en las patologías abdominales; la necesidad de monitorización diagnóstica en pacientes con historial de tumor mamario; la importancia de la realización de biopsia para clasificación histopatológica del tumor, describiendo una manifestación tumoral inusual intestinal de adenocarcinoma invasivo con metaplasia ósea.

Palabras clave: perros, anorexia, abdomen, diagnóstico, neoplasia

Introdução

Neoplasias em caninos são frequentes, em cadelas adultas os tumores mamários (TM), são os mais observados, podendo apresentar mais de um tipo histológico, sendo os carcinomas em tumores mistos o tipo histológico predominante. As fêmeas idosas com mais de 9,5 anos tem mais neoplasias malignas que as adultas e o carcinoma simples é o mais prevalente, as metástases para linfonodos ocorrem com maior frequência do que para outros órgãos^{1,2,3}. Os meios para a conclusão do diagnóstico e que podem ser utilizados para prognóstico são histopatologia e imunohistoquímica^{4,5}. Além dos exames específicos, exames de imagem são fundamentais para auxílio no diagnóstico e prognóstico, radiografia, ultrassonografia, tomografia computadorizada e ressonância magnética são fundamentais inclusive como método auxiliar na escolha do tratamento, onde se evidenciam as estruturas acometidas, e a escolha pela cirurgia associada ou não ao tratamento quimioterápico^{6,7}.

As neoplasias intestinais primárias são raras em cães; a neoplasia gastrointestinal no cão tem uma incidência relatada entre 0,12 a 1,2%^{8,9}. O adenocarcinoma intestinal representa aproximadamente 0,3% de todos os neoplasmas caninos^{10,11}. A localização mais comum da neoplasia intestinal primária no cão ocorre no intestino grosso, e o adenocarcinoma tem sido relatado tanto no intestino delgado como no intestino grosso¹². É um tumor epitelial maligno que forma estruturas tubulares, podendo exibir mais de um padrão, sendo nomeado com base no tipo predominante, e formações ósseas podem ser encontradas na mucosa ou nas regiões serosas¹³. A ossificação heterotópica ocorre quando o tecido ósseo se forma fora do esqueleto¹³, porém, essas formações ósseas são achados incomuns¹⁴. Relata-se um caso de adenocarcinoma intestinal invasivo com metaplasia óssea em cadela com histórico de TM.

Histórico

Uma cadela, da raça Sharpei, de nove anos de idade, não castrada, peso corporal de 9,8 kg, foi atendida no Centro de Terapia Intensiva e Emergência Veterinária, no Rio de Janeiro, com histórico de vômitos, anorexia, diarreia e perda de peso progressiva, com peso corporal anterior relatado de 18 kg. Ao exame físico, o animal apresentava caquexia, mucosas hipocoradas, temperatura retal de 38,5 °C, massa abdominal palpável em região hipogástrica. Havia relato de ocorrência de tumor mamário prévio, tratado cirurgicamente através da técnica de mastectomia parcial, porém sem diagnóstico histopatológico. O exame radiográfico mostrou presença de massa radiopaca em topografia de intestino delgado, cranial à bexiga; enquanto que, o exame

ultrassonográfico evidenciou em região meso/hipogástrica um segmento de alça intestinal com moderada dilatação por conteúdo intestinal e peristaltismo aumentado, em continuidade a este segmento, foi observada uma imagem hiperecogênica, bem definida, produtora de sombra acústica posterior, medindo aproximadamente 4,48 cm. Foram coletadas amostra de sangue da veia jugular direita, os resultados encontrados nos exames hematológicos foram: anemia normocítica normocrômica arregenerativa (VG = 24%), leucocitose de 60.600/mm³ (6 – 17.000/mm³) com neutrofilia de 58.782/mm³ (3 – 11.500/mm³), desvio nuclear de neutrófilos a esquerda discreto regenerativo, eosinopenia, linfopenia, eosinopenia e trombocitose, proteína plasmática de 3,6 g/dL (5,5 – 7,7 g/dL) e parâmetros bioquímicos (Roche Diagnostics GmbH, Mannheim-Baden-Württemberg RFA), com valores em mg/dL: alanina aminotransferase (ALT/TGP) 23,5 (C < 89); Lactato 4,1 (C < 2 mmol/L); Glicose 129 (C = 70 a 110); Creatinina 0,53 (C < 1,8). A paciente manteve-se dentro do quadro clínico reservado, prostrada, porém responsiva a manipulação e atenta aos chamados. Foi transfundido com sangue total fresco, com objetivo de reposição eritrocitária e albumina, após classificação sanguínea, através do reconhecimento dos antígenos eritrocitários e provas de compatibilidade^{15,16,17}. Foi realizada laparotomia exploratória, na qual foi observada dilatação em alça do intestino delgado, distal ao duodeno, com conteúdo alimentar e caudalmente à dilatação havia uma massa que obliterava toda a luz intestinal. Foi feita ressecção cirúrgica de cerca de 30 cm do intestino delgado, e fragmentos intestinais foram encaminhados para avaliação histopatológica, sendo descrito áreas de epitélio normal e rico infiltrado linfoplasmocitário na lâmina própria, áreas de invasão com estruturas tubulares revestidas por epitélio poliédrico a colunar neoplásico na camada muscular, camada basal ora única, ora múltipla. Estas células possuíam citoplasma amplo, núcleo ovalado e basal, hipercromático, com nucléolo proeminente. Ao redor das estruturas tubulares neoplásicas havia edema e rico infiltrado de linfócitos, plasmócitos e macrófagos. Foram observadas áreas com trabéculas ósseas mineralizadas e estroma desmoplásico, concluindo como adenocarcinoma intestinal invasivo com metaplasia óssea (Figura 1). A paciente evoluiu bem clinicamente durante pós-operatório, tendo alta hospitalar cinco dias após o procedimento cirúrgico, e se mantém saudável desde então, após mais de 12 meses do tratamento.

Discussão

Os tumores mamários são frequentes em cães, correspondendo a 25% das neoplasias nesta espécie¹⁸.

Em cadelas não castradas, como a relatada neste caso, os tumores mamários caninos são as neoplasias mais comuns^{19,20}, e tem sido descrito que aproximadamente 40 a 50% são histologicamente malignos¹⁹. Apesar da principal via metastática dos carcinomas mamários ser através da via linfática, metástases via hematogênica para outros órgãos também podem ocorrer, conforme o presente estudo¹⁹. A maioria dos casos de adenocarcinoma intestinal ocorre em machos e animais idosos, com idade média de nove anos, no entanto o animal deste estudo era fêmea e acima dos nove anos^{8,10}. Os sinais clínicos observados são compatíveis com o local da lesão, pois o vômito é geralmente associado com lesões intestinais proximais e a perda de peso com lesões jeju-

nais^{12,21}. Os sinais clínicos estão relacionados diretamente com a presença da neoplasia em intestino delgado, a anemia e hipoproteïnemia podem estar associadas, tanto com doença crônica e sangramento do trato gastrointestinal, sendo um achado comum em cães com adenocarcinoma intestinal¹². De acordo com a literatura, a palpação de uma massa abdominal no exame físico detecta muitos tumores do trato gastrointestinal, tal como ocorrido neste relato, mas um número significativo de casos ocultos, 21% em um estudo, é descoberto apenas através de necropsia¹⁴. A radiografia e a ultrasonografia, conforme o atual estudo são métodos comuns de diagnóstico por imagem, utilizados para avaliar a neoplasia intestinal, demonstra massa ou uma

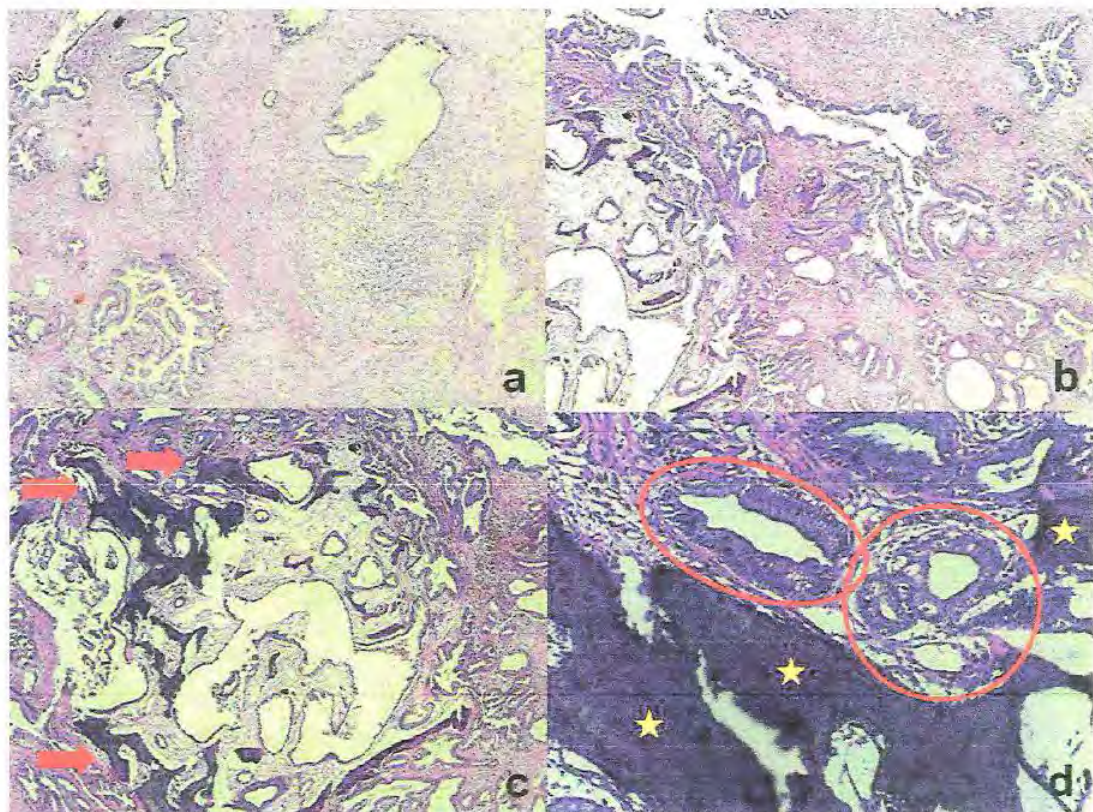


Figura 1. Adenocarcinoma em cadela. Áreas de invasão com estruturas tubulares revestidas por epitélio poliédrico a colunar neoplásico, circundado por estroma desmoplásico (a,b). Obj. 4X e 10X. Estruturas tubulares neoplásicas e áreas de metaplasia óssea (setas) (c) Obj. 10X. Estruturas tubulares revestidas por células com citoplasma amplo, núcleo ovalado e basal, hiper cromático, com nucléolo proeminente (círculos); áreas com trabéculas ósseas mineralizadas (estrela) (d) Obj 40X. Hematoxilina e Eosina.

obstrução, mas laparotomia e biópsia são necessárias para estabelecer um diagnóstico conclusivo^{10,12}. Atualmente, na rotina clínica, a ultrassonografia é considerada o meio mais eficaz de diagnosticar alterações abdominais em cães, sendo útil na avaliação topográfica, funcional e morfológica^{12,22,23}. Os achados ultrassonográficos observados são os mais comuns, de tumores gastrointestinais, espessamento da parede gastrointestinal, perda da definição em camadas da parede^{12,22,24,25}. Uma característica histopatológica incomum foi apresentada neste caso, a formação óssea heterotópica ou metaplasia óssea, ocorre quando o tecido ósseo se forma fora do esqueleto, incomum no trato gastrointestinal^{13,14}. Em humanos, embora raramente, foi observado no trato gastrointestinal¹⁹ e tem sido associada a alterações inflamatórias, produção de mucina, isquemia e/ou necrose local, no entanto, embora esses eventos ocorram frequentemente em carcinomas gástricos, metaplasia óssea permanece um achado raro²⁶. A ressecção e a anastomose intestinais mostraram ser efetivas para o tratamento da neoplasia intestinal, pois o diagnóstico permitiu a ressecção total da lesão com margens amplas, sendo estes os principais fatores para o sucesso do tratamento sem necessidade de utilização de quimioterapia²⁷.

Conclusão

Comprova-se a eficiência dos métodos diagnósticos com a radiologia e a ultrassonografia nas patologias abdominais; a necessidade de monitoração diagnóstica em pacientes com histórico neoplásico; importância da realização de biópsia com avaliação histopatológica do tumor e eventual correlação com aparecimento posterior de novo tumor, em qualquer localização; relata-se uma manifestação tumoral incomum em intestino adenocarcinoma invasivo com metaplasia óssea.

Referências

- 01-OLIVEIRA FILHO, J. C. ; KOMMERS, G. D. ; MASUDA, E. K. ; MARQUES, B. M. ; FIGHERA, R. A. ; IRIGOYEN, L. F. ; BARROS, C. S. Estudo retrospectivo de 1.647 tumores mamários em cães. *Pesquisa Veterinária Brasileira*, v. 30, n. 2, p. 177-185, 2010.
- 02-TORÍBIO, J. M. D. M. L. ; LIMA, A. E. ; MARTINS FILHO, E. F. ; RIBEIRO, L. G. R. ; D'ASSIS, M. J. M. H. ; TEIXEIRA, R. G. ; NETO, C. Caracterização clínica, diagnóstico histopatológico e distribuição geográfica das neoplasias mamárias em cadelas de Salvador, Bahia. *Revista Ceres*, v. 59, n. 4, p. 427-433, 2012.
- 03-CASSALI, G. D.; et al. Consensus for the diagnosis, prognosis and treatment of canine mammary tumors - 2013. *Brazilian Journal of Veterinary Pathology*, [S.l.], v. 7, n. 2, p. 38-69, 2014.
- 04-FELICIANO, M. A. R. ; SILVA, A. S. ; PEIXOTO, R. V. R. ; GALERA, P. D. ; VICENTE, W. R. R. Clinical, histopathological and immunohistochemical study of mammary neoplasm in bitches. *Arquivo Brasileiro de Medicina Veterinária e Zootecnia*, v. 64, n. 5, p. 094-1100, 2012.
- 05-BLEVINS, W. E. Ultrasonography for cancer diagnosis and monitoring. In: MORRISON, W. B. *Cancer in Dogs and Cats: Medical and Surgical Management*. 2. ed. Baltimore: Teton New Media, 2002. p. 159-176.
- 06-DE NARDI, A. B. ; RODASKI, S. ; SOUSA, R. S. ; COSTA, T. A. ; MACEDO, T. R. ; RODIGHIERI, S. M. ; PIEKARZ, C. H. Prevalência de neoplasias e modalidades de tratamentos em cães, atendidos no hospital veterinário da Universidade Federal do Paraná. *Archives of Veterinary Science*, v. 7, n. 2, 2004.
- 07-JUNIOR, D. C. G. ; DA COSTA, N. J. M. ; DA SILVA, A. E. ; MARTINS FILHO, E. F. ; CARNEIRO, R. L. ; DE JESUS, M. V. ; DA SILVA, W. M. Ameloblastoma mandibular rostral em um cão. *Semina: Ciências Agrárias*, v. 34, n. 1, p. 347-354, 2013.
- 08-PATNAIK, A. K. ; HURVITZ, A. I. ; JOHNSON, G. F. Canine Gastrointestinal Neoplasms. *Veterinary Pathology*, Nova Iorque, v. 4, n. 6, p. 547-555, 1977.
- 09-FROST, D. ; LASOTA, J. ; MIETTINEN, M. Gastrointestinal stromal tumors and leiomyomas in the dog: a histopathologic, immunohistochemical, and molecular genetic study of 50 cases. *Veterinary Pathology*, v. 40, n. 1, p. 42-54, 2003.
- 10-HEAD, K. W. ; ELSE, R. W. ; DUBIELZIG, R. R. Tumors of the alimentary tract. In: MEUTEN, D. J. *Tumors in domestic animals*. 4. ed. Iowa: Iowa State Press, 2002. p. 401-482.
- 11-DE NARDI, A. B. ; RODASKI, S. ; SOUSA, R. S. ; COSTA, T. A. ; MACEDO, T. R. ; RODIGHIERI, S. M. ; RIOS, A. ; PIEKARZ, C. H. Prevalência de neoplasias e modalidades de tratamentos em cães, atendidos no Hospital Veterinário da Universidade Federal do Paraná. *Archives of Veterinary Science*, v. 7, n. 2, p. 15-26, 2002.
- 12-PAOLONI, M. C. ; PENNINGCK, D. G. ; MOORE, A. S. Ultrasonographic and clinicopathologic findings in 21 dogs with intestinal adenocarcinoma. *Veterinary Radiology & Ultrasound*, v. 43, n. 6, p. 562-567, 2002.
- 13-HUANG, R. S. P. ; BROWN, R. E. ; BURYANEK, J. Heterotopic ossification in metastatic colorectal carcinoma: case report with morphoproteomic insights into the histogenesis. *Annals of Clinical & Laboratory Science*, v. 44, n. 1, p. 99-103, 2014.
- 14-KILLIAM, E. ; CICCHINO, R. ; FOSTER, T. ; STEAD, J. Colon adenocarcinoma metastasis to soft tissue of the wrist with heterotopic bone formation: a case study. *Grand Rounds*, v. 14, p. 16-20, 2014.
- 15-HALE, A. S. Canine blood groups and their importance in veterinary transfusion medicine. *Veterinary Clinics of North America: Small Animal Practice*, v. 25, n. 6, p. 1323-1332, 1995.
- 16-LANEVSKI, A. ; WARDROP, K. J. Principles of transfusion medicine in small animals. *Canadian Veterinary Journal*, v. 42, n. 6, p. 447-454, 2001.
- 17-BLAIS, M. C. ; BERMAN, L. ; OAKLEY, D. A. ; GIGER, U. Canine dal blood type: a red cell antigen lacking in some Dalmatians. *Journal of Veterinary Internal Medicine*, v. 21, n. 2, p. 281-286, 2007.
- 18-MARTINS, A. M. C. R. P. F. ; TAMASO, E. ; GUERRA, J. L. Retrospective review and systematic study of mammary tumors

- in dogs and characteristics of the extracellular matrix. **Brazilian Journal of Veterinary Research and Animal Science**, v. 39, n. 1, p. 38-42, 2002.
- 19-SLEECKX, N. ; DE ROOSTER, H. ; VELDHUIS KROEZE, E. J. B. ; VAN GINNEKEN, C. ; VAN BRANTEGEM, L. Canine mammary tumours, an overview. **Reproduction in Domestic Animals**, v. 46, n. 6, p. 1112-1131, 2011.
- 20-SANTOS, A. A. ; LOPES, C. C. ; RIBEIRO, J. R. ; MARTINS, L. R. ; SANTOS, J. C. ; AMORIM, I. F. ; GÄRTNER, F. ; MATOS, A. J. Identification of prognostic factors in canine mammary malignant tumours: a multivariable survival study. **BMC Veterinary Research**, v. 9, n. 1, p. 1-11, 2013.
- 21-PRATER, M. R. ; DUNCAN, R. B. ; GAYDOS, J. Characterization of metastatic intestinal adenocarcinoma with differentiation into multiple morphologic cell types in a Virginia opossum. **Veterinary Pathology**, v. 36, n. 5, p. 463-468, 1999.
- 22-PENNINCK, D. G. ; MYERS, B. S. ; WEBSTER, C. R. L. ; RAND, W. ; MOORE, A. S. Diagnostic value of ultrasonography in differentiating enteritis from intestinal neoplasia in dogs. **Veterinary Radiology & Ultrasound**, v. 44, n. 5, p. 570-575, 2003.
- 23-MYERS, N. C. ; PENNINCK, D. G. Ultrasonographic diagnosis of gastrointestinal smooth muscle tumors in the dog. **Veterinary Radiology & Ultrasound**, v. 35, n. 5, p. 391-397, 1994.
- 24-PENNINCK, D.G. Characterization of gastrointestinal tumors. **Veterinary Clinics of North America: Small Animal Practice**, v. 28, n. 4, p. 777-797, 1998.
- 25-GARCIA, D. A. A. ; FROES, T. R. ; GUÉRIOS, S. D. Ultrassonografia abdominal pré-operatória em cães e gatos com suspeita de tumores abdominais. **Ciência Rural**, v. 42, n. 1, p.105-111, 2012.
- 26-AMORIM, I. ; LOPES, C. ; DA COSTA, R. G. ; FAUSTINO, A. ; GÄRTNER, F. ; PEREIRA, P. D. Gastric carcinoma with osseous metaplasia in a dog. **Archives of Veterinary Science**, v. 17, n. 3, p.10-14, 2012.
- 27-JUSTOLIN, L. T. ; DI SANTIS, G. W. ; JUSTOLIN, J. P. Ressecção e anastomose intestinal no tratamento de tumor estromal gastrintestinal. **Brazilian Journal of Veterinary Research and Animal Science**, v. 41, supl. 1, p.103-104, 2004.

LINHA DERMOCALMANTE IBASA.
MAIS HIDRATAÇÃO,
MENOS COÇA-COÇA.

A linha DermoCalmanTE IBASA
possui a nova molécula em
dermatologia veterinária:
Hidrocortisona. O resultado
é um relaxamento imediato
dos músculos do corpo animal,
que interage diretamente e
proporciona mais qualidade de vida
para o seu pet favorito.







Produtos veterinários



Anexo 7. RAMOS, M.I.M.; LEAL, P.D.S.; BARBOSA, L.L.deO.; LOPES, C.W.G. Infecção por gatos domésticos atendidos em serviço de saúde animal, Rio de Janeiro, Brasil. *Clínica Veterinária*, v. 32, supl. 1, p. 64 - 67, 2017.

Infecção por hematozoários em gatos domésticos atendidos em serviço de saúde animal, Rio de Janeiro, Brasil

Hematozoa infection in domestic cats attended in animal health service, Rio de Janeiro, Brazil
Infección por hematozoarios en los gatos domésticos atendidos en servicio de salud animal, Río de Janeiro, Brasil

Maria Isabel Menezes Ramos¹; Paulo Daniel Sant'Anna Leal²;
Larissa Licurci de Oliveira Barbosa³; Carlos Wilson Gomes Lopes⁴

1-MV, aluna de pós-graduação do PPGCV da UFRRJ – bolsista CNPq. 2-MV, DSc., aluno de pós-doutorado do PPGCV da UFRRJ. 3-MV, aluna de pós-graduação do PPGCV da UFRRJ – bolsista CNPq. 4-MV, MSc, PhD, LD do DPA/IV da UFRRJ – bolsista CNPq.

m.ira@z3.ig.com@gmail.com

Este trabalho teve como objetivo diagnosticar e determinar a frequência de infecção transmissíveis por vetores em 122 amostras de sangue procedentes de gatos tratados no serviço veterinário. O diagnóstico foi feito através da citoscopia dos esfregaços de sangue e estirões de concentrados de plaquetas e leucócitos, corados pelo Panóptico. Dos 122 gatos avaliados, 31 foram positivos (25,4%), sendo 25 animais com monoinfecção, cinco por *Anaplasma platys* e 20 por *Mycoplasma felis*. Seis animais apresentaram dupla infecção por *M. felis* e *A. platys*, apresentando a importância do diagnóstico utilizando o hemograma e a citoscopia em gatos domiciliados.

Unitermos: parasitos, gato, serviço, erliquiose, micoplasmose, Rio de Janeiro

The objective of this study was to diagnose and determine the frequency of vector - transmitted infection in 122 blood samples from cats treated at the veterinary service. The diagnosis was made through cystoscopy of the blood smears and spreads of platelet and leukocyte concentrates stained by Panoptic. Of the 122 cats evaluated, 31 were positive (25.4%), 25 animals with monoinfection, 5 by *Anaplasma platys* and 20 by *Mycoplasma felis*. Six animals presented double infection by *M. felis* and *A. platys*, presenting the importance of the diagnosis by using the hemogram and cytoscopy in domiciled cats.

Keywords: parasites, cat, service, ehrlichiosis, mycoplasmosis, Rio de Janeiro

Este trabajo tuvo como objetivo diagnosticar y determinar la frecuencia de infección transmissible por vectores en 122 muestras de sangre procedentes de gatos tratados en el servicio veterinario. El diagnóstico se realizó a través de la citoscopia de los frotis de sangre y los estiramientos de concentrados de plaquetas y leucocitos, coloreados por el Panóptico. De los 122 gatos evaluados, 31 fueron positivos (25,4%), siendo 25 animales con monoinfección, cinco por *Anaplasma platys* y 20 por *Mycoplasma felis*. Seis animales presentaron una doble infección por *M. felis* y *A. platys*, presentando la importancia del diagnóstico utilizando el hemograma y la citoscopia en gatos domiciliados.

Palabras clave: parasitos, gato, servicio, erliquiosis, micoplasmose, Río de Janeiro

Introdução

As hemoparasitoses são infecção cosmopolita, causada por parasitos intracelulares obrigatórios de células sanguíneas, transmitidas pela picada de artrópodes hematófagos, tendo como principal vetor o carrapato *Rhipicephalus sanguineus*, além das espécies dos gêneros, *Amblyomma* e *Anocentor*. Além disso, podem ser transmitidos por piolhos e pulgas ou mesmo por infecção transplacentária que já foi assinalada¹. Mosquitos também são competentes na transmissão de riquetsias, confirmada previamente pela transmissão de *Mycoplasma ovis* (syn. *Eperythrozoon ovis*) entre ovinos por *Culex annulirostris*².

Essas hemoparasitoses, que acometem gatos e outras espécies, são responsáveis por manifestações clínicas variáveis, que podem ocasionar óbito³ ou tornar os animais portadores assintomáticos, servindo esses como reservatórios ou sentinelas^{4,5}, o que permite aumento da prevalência global, ressaltando a sua importância em medicina veterinária^{6,7}. Devido ao caráter zoonótico, enfatiza-se a necessidade de alertar a comunidade veterinária, tutores e autoridades em saúde pública, para o risco de infecção, inclusive profissional⁸.

A transmissão natural de hemoparasitos em gatos ainda não foi completamente bem estudada. No entanto, diversos artrópodes constituem risco para a propagação de infecções de importância zoonótica e veterinária^{9,10}. No Brasil carrapatos como *R. sanguineus* tem ampla distribuição geográfica nas áreas urbanas brasileiras e foi relatado em gatos, indicando a competência para a transmissão de hemoparasito¹¹.

O gênero *Mycoplasma* forma um grupo de parasitos obrigatórios que em sua maioria estão associados à anemia, artrite, infertilidade e distúrbios respiratórios¹², sendo incluído como diagnóstico diferencial em gatos enfermos⁹. Além das espécies desse gênero, pode-se encontrar gatos com corpos de inclusão semelhante aos de *Ehrlichia*-simile em seus neutrófilos e tiveram como diagnóstico conclusivo a infecção por *Anaplasma phagocytophilum* com os sinais clínicos característicos de erliquiose, além de resposta ao tratamento com doxiciclina¹³. No Brasil a erliquiose clínica ocorre pela presença tanto de *Ehrlichia canis*, quanto de *A. platys*^{14,15}.

Diante da importância deste diagnóstico na clínica de gatos, este trabalho tem como objetivo verificar a frequência com que hemoparasitos são observados em gatos domiciliados, através do diagnóstico por citoscopia na avaliação hematológica na rotina da clínica veterinária.

Materiais e método

Foram utilizadas amostras de sangue de 122 gatos atendidos pelo serviço médico veterinário de uma

Clínica/Hospital Veterinário situado na Barra da Tijuca, Rio de Janeiro, RJ. Conforme a necessidade de exames laboratoriais para o diagnóstico ou apenas como exames de avaliação (check-up). As amostras de sangue foram coletadas em seringa descartável, com agulha 25 x 7 mm, 2 a 3 mL, conforme volume total das coletas foram acondicionadas em tubo de ensaio pediátrico com o anticoagulante ácido etilenodiaminotetracético (EDTA), utilizando-se o material da própria seringa para confecção de esfregaços sanguíneos. Lâminas também foram confeccionadas a partir de concentrado de plaquetas e leucócitos¹⁶, após a separação dos elementos figurados do plasma por meio do microhematócrito⁶. As amostras de sangue para hemograma foram processadas com a utilização de equipamento automático⁶, sendo realizados leucometria, plaquetograma e eritograma. Para mensuração da proteína plasmática total foi utilizado um refratômetro clínico manual⁶. Os esfregaços foram corados utilizando conjunto para coloração rápida em hematologia⁶ e observados em microscópio óptico binocular⁶ para avaliação da morfologia dos elementos figurados do sangue e presença de hematozoários. Os parasitos foram classificados conforme as células ou elementos figurados do sangue que estivessem parasitando, pela coloração e morfologia⁶. Foram classificados como *Mycoplasma felis* (= *Mycoplasma haemofelis*) hemoparasitos observados em eritrócitos sob a forma de cocos^{17,18}. E classificados como *Anaplasma platys* quando observados em plaquetas obedecendo a morfologia e a coloração^{13,18,19,20}.

Resultados e discussão

De 122 gatos, 31 foram positivos para um ou mais hematozoários, totalizando 25,4%. Dos 31 animais com hemoparasitoses 25 gatos apresentaram monoinfecção, sendo cinco por *A. platys*, concordando com a literatura que relata que o referido parasito já foi diagnosticado em gatos no Brasil por meio da observação de corpúsculos de inclusão em plaquetas e pela análise de DNA do gene de ARNr 16S, confirmando que essa espécie é suscetível ao *A. platys*¹⁴. Os outros 20 animais apresentaram monoinfecção de *M. felis*, resultado bastante superior ao observado em estudo anterior no Rio de Janeiro, no qual se encontrou 12% de positividade entre os animais atendidos em um serviço de rotina veterinária utilizando-se PCR²⁰. Esses resultados são explicados pela técnica utilizada, na qual as amostras não tiveram contato com anticoagulante (EDTA) e não foram armazenadas, propiciando maior chance de visualização dos parasitos²¹.

Além da ocorrência da disseminação através do vetor e a manutenção dos hematozoários nas colônias de animais principalmente errantes, nesses últimos 10 anos do

estudo²² e se comparado com estudos onde a citoscopia foi utilizada, os resultados foram semelhantes inclusive com um número de diagnóstico maior, para *Mycoplasma* (= *Haemobartonella*) felis em (38%), explicados por serem gatos errantes, com a presença de pulgas observadas em 28% dos animais habitantes do zoológico onde há presença de felinos selvagens, sabidamente reservatórios desses microrganismos²⁵. Mais recentemente, foram observado 19,9% de positividade de micoplasmose, através do PCR²³, verificou-se que a frequência é próxima aos resultados observados pelo presente estudo e que a PCR é o método mais utilizado para a confirmação diagnóstica. Em outros estudos, onde observaram uma frequência com 13,8% de 432 gatos²⁴, apesar da verificação de uma variação filogenética de diferentes estirpes, o que limita principalmente pela falta de genomas sequenciados de espécies animais de micoplasma²⁷.

Com a evolução da técnica, valores superiores aos do atual estudo foram observados ao se incluir gatos errantes o que contribuiu para o aumento da frequência, com uma ocorrência de 36,4% em Campo Grande, Mato Grosso do Sul¹⁰, pois errantes ou expostos as pulgas tem maior chance de serem infectados^{22,26}. Em gatos examinados no Sul do Brasil 79 deles (21,40%) foram positivos para a micoplasmose felina²⁷, assim como em coinfeções associadas a *A. platys* em um gato diagnosticado com mieloma múltiplo²⁸. Três (8%) gatos foram positivos para *Anaplasma* spp. número superior aos observados no presente estudo, assim como os observados para a presença da infecção por *Mycoplasma* spp. Com 12 (32%) gatos, devido ao fato de serem de vida livre, não ter acompanhamento veterinário de rotina e serem expostos aos vetores²⁹. O diagnóstico torna-se fundamental quando esses animais necessitam de tratamento

com imunossuppressores ou terapias antineoplásicas, ou ainda, quando exercem a função de doadores de sangue, pois a transmissão de hemoplasmas para gatos ocorre após a administração de sangue felino infectado, mesmo após a refrigeração³⁰.

Conclusão

O referido estudo apresenta uma positividade de 25,4% (31/122) em gatos domiciliados com infecção com pelo menos um hemoparasito aqui estudado, onde apresenta a importância do diagnóstico em gatos domiciliados seja associada ao hemograma e a citoscopia na rotina da clínica veterinária.

Referências

- 01-WARDROP, K. J. ; REINE, N. ; BIRKENHEUER, A. ; HALE, A. ; HOHENHAUS, A. ; CRAWFORD, C. ; LAPPIN, M. R. Canine and feline blood donor screening for infectious disease. *Journal of Veterinary Internal Medicine*, v. 19, n. 1, p. 135-142, 2005.
- 02-DADDOW, K. N. *Culex annulirostris* as a vector of *Eperythrozoon ovis* infection in sheep. *Veterinary Parasitology*, v. 7, n. 4, p. 313-317, 1980.
- 03-ZOBBA, R. ; ANFOSSI, A. G. ; VISCO, S. ; SOTGIU, F. ; DEDOLA, C. ; PAPPAGLIA, M. P. ; ALBERTI, A. Cell tropism and molecular epidemiology of *Anaplasma platys*-like strains in cats. *Ticks and Tick-Borne Diseases*, v. 6, n. 3, p. 272-280, 2015.
- 04-STARKEY, L. A. ; BARRETT, A. W. ; BEALL, M. J. ; CHANDRASHEKAR, R. ; THATCHER, B. ; TYRRELL, P. ; LITTLE, S. E. Persistent *Ehrlichia ewingii* infection in dogs after natural tick infestation. *Journal of Veterinary Internal Medicine*, v. 29, n. 2, p. 552-555, 2015.
- 05-SHOCK, B. C. ; MURPHY, S. M. ; PATTON, L. L. ; SHOCK, P. M. ; OLFENBUTTEL, C. ; BERINGER, J. ; YABSLEY, M. J. Distribution and prevalence of *Cytauxzoon felis* in bobcats (*Lynx rufus*), the natural reservoir, and other wild felids in thirteen states. *Veterinary Parasitology*, v. 175, n. 3, p. 325-330, 2011.

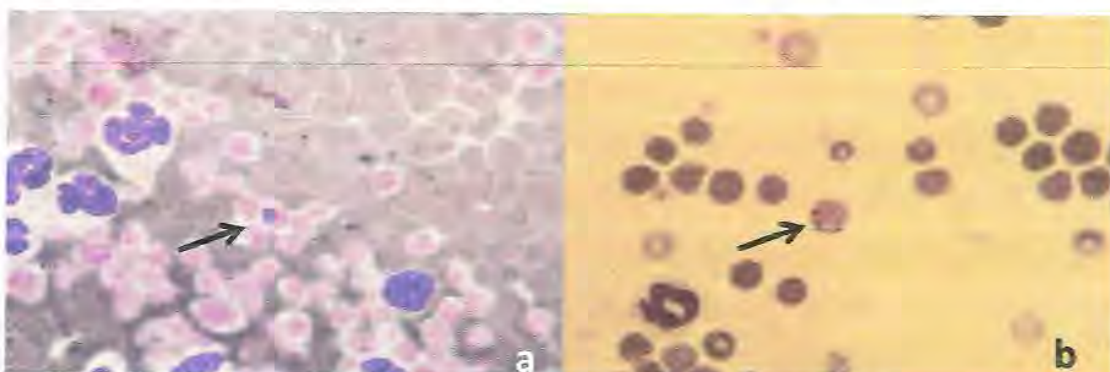


Figura 1. Esfregações de sangue de gatos: mórula de *Anaplasma platys* em plaqueta (a); formas cocoides *Mycoplasma felis* alinhadas na superfície de eritrócito (b). Panótico. Obj. 100X

- 06-ALMOSNY, N. R. P.; MASSARD, C. L. Eritiquiose felina: revisão. *Clinica Veterinária*, v. 4, n. 23, p. 30-32, 1999.
- 07-LEAL, P. D. S.; FLAUSINO, W.; LOPES, C. W. G. Diagnóstico de infecções concomitantes por *Neospora caninum*, *Babesia canis* e *Ehrlichia* spp. em canino adulto da raça Golden Retriever – relato de caso. *Revista Brasileira de Medicina Veterinária*, v. 34, n. 2, p. 47-51, 2012.
- 08-MAGGI, R. G.; MASCARELLI, P. E.; HAVENGA, L. N.; NAIDOO, V.; BREITSCHWERDT, E. B. Co-infection with *Anaplasma platys*, *Bartonella henselae* and *Candidatus Mycoplasma haematoparvum* in a veterinarian. *Parasites & Vectors*, v. 6, n. 1, p. 103, 2013.
- 09-SANTIS, A. C. G. A. D.; HERRERA, H. M.; SOUSA, K. C. M. D.; GONÇALVES, L. R.; DENARDI, N. C. B.; DOMINGOS, I. H.; ANDRÉ, M. R. Molecular detection of hemotropic mycoplasmas among domiciled and free-roaming cats in Campo Grande, state of Mato Grosso do Sul, Brazil. *Revista Brasileira de Parasitologia Veterinária*, v. 23, n. 2, p. 231-236, 2014.
- 10-FERREIRA, D. R. A.; ALVES, L. C.; DA GLÓRIA FAUSTINO, M. A. Ectoparasitos de *Felis catus domesticus* (Linnaeus, 1758) na cidade de João Pessoa, Paraíba, Brasil. *Biotemas*, v. 23, n. 4, p. 43-50, 2010.
- 11-BRAGA, Í. A.; SANTOS, L. G. F. D.; RAMOS, D. G. D. S.; MELO, A. L. T.; MESTRE, G. L. D. C.; AGUIAR, D. M. D. Detection of *Ehrlichia canis* in domestic cats in the central-western region of Brazil. *Brazilian Journal of Microbiology*, v. 45, n. 2, p. 641-645, 2014.
- 12-CHALKER, V. J. Canine mycoplasmas. *Research in Veterinary Science*, v. 79, n. 1, p. 1-8, 2005.
- 13-TARELLO, W. Microscopic and clinical evidence for *Anaplasma (Ehrlichia) phagocytophilum* infection in Italian cats. *Veterinary Record*, v. 156, n. 24, p. 772-774, 2005.
- 14-LIMA, M. L. F.; SOARES, P. T.; RAMOS, C. A. N.; ARAÚJO, F. R.; RAMOS, R. A. N.; SOUZA, I. I. F.; ALVES, L. C. A. Molecular detection of *Anaplasma platys* in a naturally-infected cat in Brazil. *Brazilian Journal of Microbiology*, v. 41, n. 2, p. 381-385, 2010.
- 15-FONTALVO, M. C.; BRAGA, I. A.; AGUIAR, D. M.; HORTA, M. C. Evidências sorológicas da exposição de gatos a *Ehrlichia canis*. *Ciência Animal Brasileira*, v. 17, n. 3, p. 418-424, 2016.
- 16-LEAL, P. D. S.; MORAES, M. I. M. R.; BARBOSA, L. L.; LOPES, C. W. G. Infecção por hematozoários nos cães domésticos atendidos em serviço de saúde animal, Rio de Janeiro, Brasil. *Revista Brasileira de Medicina Veterinária*, v. 37, supl. 1, p. 55-62, 2015.
- 17-KEMMING, G. I.; MESSICK, J. B.; ENDERS, G.; BOROS, M.; LORENZ, B.; MUENZING, S.; KISCH-WEDEL, H.; MUELLER, W.; HAHMANN-MUELLER, A.; MESSMER, K.; THEIN, E. *Mycoplasma haemocanis* infection – a kennel disease? *Comparative Medicine*, v. 54, n. 4, p. 404-409, 2004.
- 18-HARVEY, J. W. Trombocytotropic anaplasmosis (*A. platys* (*E. platys*) infection). In: GREENE, C. E. *Infectious diseases of the dog and cat*. 3. ed. Philadelphia: GREENE; 2006. p. 203-216.
- 19-SAINZ, Á.; ROURA, X.; MIRÓ, G.; ESTRADA-PEÑA, A.; KOHN, B.; HARRUS, S.; SOLANO-GALLEGO, L. Guideline for veterinary practitioners on canine ehrlichiosis and anaplasmosis in Europe. *Parasites and Vectors*, v. 8, n.1, p. 75, 2015.
- 20-MACIEIRA, D. B.; DE MENEZES, R. DE C. A.; DAMICO, C. B.; ALMOSNY, N. R.; MCLANE, H. L.; DAGGY, J. K.; MESSICK, J. B. Prevalence and risk factors for hemoplasmas in domestic cats naturally infected with feline immunodeficiency virus and/or feline leukemia virus in Rio de Janeiro, Brazil*. *Journal of Feline Medicine and Surgery*, v. 10, n. 2, p. 120-129, 2008.
- 21-THRALL, M. A. *Hematologia e bioquímica clínica veterinária*, 1. ed. São Paulo: Roca, 2007. p. 37.
- 22-ALMEIDA, F. M.; LABARTHE, N.; GUERRERO, J.; FARIA, M. C. F.; BRANCO, A. S.; PEREIRA, C. D.; PEREIRA, M. J. S. Follow-up of the health conditions of an urban colony of free-roaming cats (*Felis catus* Linnaeus, 1758) in the City of Rio de Janeiro, Brazil. *Veterinary Parasitology*, v. 147, n. 1, p. 9-15, 2007.
- 23-SOUSA, S. K. A.; SAMPAIO-JUNIOR, F. D.; SOUSA, L. O.; SANTOS, R. C.; GONÇALVES, E. C.; SCOFIELD, A.; GÓES-CAVALCANTE, G. Molecular diagnosis of haemoplasmas infection in naturally infected domestic cats from Belém, Pará. *Pesquisa Veterinária Brasileira*, v. 33, n. 9, p. 1116-1120, 2013.
- 24-AQUINO, L. C.; HICKS, C. A.; SCALON, M. C.; LIMA, M. G. D. M.; LEMOS, M. D. S.; PALUDO, G. R.; TASKER, S. Prevalence and phylogenetic analysis of haemoplasmas from cats infected with multiple species. *Journal of Microbiological Methods*, v. 107, p. 189-196, 2014.
- 25-MCAULIFFE, L.; ELLIS, R. J.; AYLING, R. D.; NICHOLAS, R. A. Differentiation of *Mycoplasma* species by 16S ribosomal DNA PCR and denaturing gradient gel electrophoresis fingerprinting. *Journal of Clinical Microbiology*, v. 41, n. 10, p. 4844-4847, 2003.
- 26-HACKETT, T. B.; JENSEN, W. A.; LEHMAN, T. L.; HOHENHAUS, A. E.; CRAWFORD, P. C.; GIGER, U.; LAPPIN, M. R. Prevalence of DNA of *Mycoplasma haemofelis*, *Candidatus Mycoplasma haemominutum*, *Anaplasma phagocytophilum*, and species of *Bartonella*, *Neorickettsia*, and *Ehrlichia* in cats used as blood donors in the United States. *Journal of the American Veterinary Medical Association*, v. 229, n. 5, p. 700-705, 2006.
- 27-SANTOS, A. P. D.; CONRADO, F. D. O.; MESSICK, J. B.; BIONDO, A. W.; OLIVEIRA, S. T. D.; GUIMARAES, A. M. S.; GONZÁLEZ, F. H. D. Hemoplasma prevalence and hematological abnormalities associated with infection in three different cat populations from Southern Brazil. *Revista Brasileira de Parasitologia Veterinária*, v. 23, n. 4, p. 428-434, 2014.
- 28-QUROLLO, B. A.; BALAKRISHNAN, N.; CANNON, C. Z.; MAGGI, R. G.; BREITSCHWERDT, E. B. Co-infection with *Anaplasma platys*, *Bartonella henselae*, *Bartonella koehlerae* and 'Candidatus *Mycoplasma haemominutum*' in a cat diagnosed with splenic plasmacytosis and multiple myeloma. *Journal of Feline Medicine and Surgery*, v. 16, n. 8, p. 713-720, 2014.
- 29-ANDRÉ, M. R.; DENARDI, B.; CRISTINA, N.; DE SOUSA, M.; CARSTENS, K.; GONÇALVES, L. R.; MACHADO, R. Z. Arthropod-borne pathogens circulating in free-roaming domestic cats in a zoo environment in Brazil. *Ticks and Tick-borne Diseases*, v. 5, n. 5, p. 545, 2014.
- 30-GARY, A. T.; RICHMOND, H. L.; TASKER, S.; HACKETT, T. B.; LAPPIN, M. R. Survival of *Mycoplasma haemofelis* and 'Candidatus *Mycoplasma haemominutum*' in blood of cats used for transfusions. *Journal of Feline Medicine and Surgery*, v. 8, n. 5, p. 321-326, 2006.

Anexo 8. SANTOS, L.M.; LEAL, P.D.S.; RAMOS, M.I.M.; BARBOSA, L.L.deO.; LOPES, C.W.G. Diagnóstico da infecção por *Dirofilaria immitis* em cães domésticos atendidos em serviço de saúde animal, Rio de Janeiro, Brasil. **Clínica Veterinária**, v. 32, supl. 1, p. 44 - 47, 2017.

Diagnóstico de Infecção por *Dirofilaria immitis* em cães domésticos atendidos em serviço de saúde animal, Rio de Janeiro, Brasil

Diagnosis of *Dirofilaria immitis* infection in domestic dogs treated at animal health service, Rio de Janeiro, Brazil

Diagnóstico de Infecção por *Dirofilaria immitis* en perros domésticos atendidos en servicio de salud animal, Río de Janeiro, Brasil

Liana Monteiro Santos¹; Paulo Daniel Sant'Anna Leal²; Larissa Licurci de Oliveira Barbosa³; Maria Isabel Menezes Ramos⁴; Carlos Wilson Gomes Lopes⁵

1-MV, aluna de pós-graduação Lato Sensu da Qualidade-Faculdade Corporativa CESPL; 2-MV, DSc, aluno de pós-doutorado do PPGCV da UFRRJ; 3-MV, aluna de pós-graduação do PPGCV da UFRRJ – bolsista CNPq; 4-MV, aluna de pós-graduação do PPGCV da UFRRJ – bolsista CNPq; 5-MV, MSc, PhD, LD do DPA/IV da UFRRJ – bolsista CNPq.

lmonteiro@igmail.com

Diante da importância dessa enfermidade na clínica de cães, verificou-se a frequência com que a dirofilariose por *Dirofilaria immitis* é observada em cães urbanos na cidade do Rio de Janeiro, com acompanhamento médico veterinário de rotina. O estudo foi conduzido em 73 cães atendidos por serviço de saúde animal, Rio de Janeiro, RJ. As amostras de sangue foram coletadas e acondicionadas em tubo sem anticoagulante, centrifugadas. Foi utilizado para diagnóstico o teste rápido (SNAP® 4Dx®) de acordo com as instruções do fabricante. De 73 cães, todos testados para a pesquisa de antígeno de *D. immitis*, oito deles foram reativos, sendo considerados positivos (10,95%), indicando a elevada frequência e a importância desta parasitose, mesmo em cães urbanos com acompanhamento veterinário de rotina.

Unitermos: zoonose, infecções parasitárias, mosquito, dirofilariose

In view of the importance of this disease in the dog clinic, the frequency with which *Dirofilaria immitis* heartworm disease was observed in urban dogs in the City of Rio de Janeiro, with routine veterinary clinical assistance. The study was conducted in 73 dogs attended at Animal Health Service, Rio de Janeiro, RJ. The blood samples were collected and conditioned in an anticoagulant tube, centrifuged. The rapid test (SNAP® 4Dx®) was used for diagnosis according to the manufacturer's instructions. Of 73 dogs, all tested for *D. immitis* antigen, eight were reactive, being considered positive (10,95%), indicating the high frequency and the importance of this parasite, even in urban dogs with routine veterinary monitoring.

Keywords: parasitic infections, mosquito, heartworm

Ante la importancia de esta enfermedad en la clínica de perros, se verificó la frecuencia con que la dirofilariosis por *Dirofilaria immitis* es observada en perros urbanos en la ciudad de Río de Janeiro, con acompañamiento médico veterinario de rutina. El estudio fue conducido en 73 perros atendidos por servicio de salud animal, Río de Janeiro, RJ. Las muestras de sangre fueron recogidas y acondicionadas en tubo sin anticoagulantes, centrifugadas. Se utilizó para diagnóstico la prueba rápida (SNAP® 4Dx®) de acuerdo con las instrucciones del fabricante. De 73 perros, todos probados para la investigación de antígeno de *D. immitis*, ocho de ellos fueron reactivos, siendo considerados positivos (10,95%), indicando la elevada frecuencia y la importancia de esta parasitosis, incluso en perros urbanos con acompañamiento veterinario de rutina.

Palabras clave: infecciones parasitarias, mosquito, dirofilariosis

Introdução

Os nematóides cardiopulmonares de cães e gatos são responsáveis por doenças parasitárias de importância na clínica de animais de companhia e como zoonoses¹. Apresentam uma elevação da frequência em várias regiões geográficas no mundo, inclusive com a presença em áreas antes livres de ocorrência^{2,3}, principalmente os representantes dos metastrongilóides, *Aelurostrongylus abstrusus*, *Angiostrongylus vasorum* e *Crenosoma vulpis*, o filarioide *Dirofilaria immitis* e o tricurídeo *Eucoleus aerophilus* (Sin. *Capillaria aerophila*)⁴. O reconhecimento dos fatores de risco e a prevalência são importantes para estratégia de controle em saúde pública e no auxílio ao diagnóstico dos clínicos veterinários^{5,6}. Caninos e felinos domésticos e silvestres são os reservatórios de *Dirofilaria immitis* e *Dirofilaria repens*, e os principais vetores são os mosquitos culicídeos, *Aedes taeniorhynchus*, *Aedes scapularis*, *Culex quinquefasciatus*⁷. Três formas de dirofilariose são observadas no ser humano: a dirofilariose pulmonar (DP), geralmente causando um nódulo pulmonar solitário atribuído a *D. immitis*, como nódulos subcutâneos localizados em diferentes partes do corpo e no globo ocular, onde os vermes causam nódulos ou permanecem não encapsulados, sendo as duas últimas variantes causadas principalmente por *D. repens*^{8,9} confirmada através de cadeia de polimerase e pela morfologia do verme adulto^{10,11}. As larvas infectantes de terceiro estágio migram para os tecidos subcutâneos ou subseroso, sofrendo duas mudas durante os meses seguintes, e, após a quinta muda, a forma adulta jovem chega até o coração com um período pré-patente de no mínimo, seis meses^{5,12,13}. É observada em todas as faixas etárias a partir de um ano de idade, e principalmente os cães, de raça de médio e grande porte, com pelos curtos são mais afetados¹³. No Brasil, os registros de filarídeos em cães estão limitados a *D. immitis*, *Acanthocheilonema reconditum* e *Cercopithifilaria bainae*¹⁴. Os sinais clínicos podem estar ausentes e quando observados, dependem da gravidade da doença e da sensibilidade do hospedeiro. Para o diagnóstico, os métodos diretos são eficientes, como o teste de woo ou teste de Knott modificado para a detecção de microfilarías. Nos indiretos, detectam-se antígenos do helminto adulto ou anticorpos por meio de testes sorológicos. O aquecimento da amostra pode aumentar a precisão do diagnóstico pois permite a detecção de antígenos com maior sensibilidade, revelando infecções ocultas de *D. immitis*^{15,16}. Outro método indireto que pode ser utilizado é reação de cadeia de polimerase/PCR³. Exames de imagens são úteis, radiografias de tórax sugerem lesões compatíveis e a visualização ultrassonográfica de vermes também podem validar os resultados do teste diretos e de falso

negativo^{17,5}. A profilaxia deve se iniciar na oitava semana de vida, e ser feita durante toda a vida do animal. Antes de iniciar o protocolo de profilaxia escolhida, devem-se testar os cães com mais de sete meses de idade¹³. Deve-se ter atenção ao uso das ivermectinas, pois a longo prazo, como é a indicação na profilaxia da dirofilariose, podem promover lesões orgânicas¹⁸.

Diante da importância dessa enfermidade na clínica de cães, por se tratar de uma zoonose e a sobreposição significativa nas alterações clínicas, hematológicas e patológicas resultantes dessa infecção¹⁹, este trabalho tem como objetivo verificar a frequência com que a dirofilariose é observada em cães urbanos na cidade do Rio de Janeiro, com acompanhamento médico veterinário de rotina e a utilização do teste sorológico como diagnóstico, produzindo informações adequadas sobre prevenção e tratamento da infecção da dirofilariose em animais de estimação^{20,5,13,21,9}.

Materiais e métodos

O estudo foi conduzido em 73 cães atendidos pelo serviço médico veterinário do Centro de Terapia Intensiva e Emergência Veterinária, Barra da Tijuca, Rio de Janeiro, RJ, conforme rotina clínica. As amostras de sangue foram coletadas em seringa descartável, com agulha 25 x 7mm, 3 a 4 mL, conforme volume total das coletas. Os materiais foram acondicionadas em tubo de ensaio pediátrico sem anticoagulante, centrifugadas em centrífuga (Mod. 208N, Excelsa Baby, marca Fanem Ltda.) a 350 G por 10 minutos, para separação do soro pertinente ao diagnóstico in vitro para a detecção do antígeno de *D. immitis*, através do teste rápido (SNAP® 4DX®, IDEXX Laboratories Inc., Westbrook, ME, EUA), de acordo com as instruções do fabricante^{20,22}.

Resultados e discussão

De 73 cães, todos testados para a pesquisa do antígeno de *D. immitis*, através do teste ELISA SNAP 4DX® (IDEXX Laboratories), observamos um total de oito cães positivos (10,95%), para antígeno de *D. immitis*, maior do que estudo desenvolvido na cidade do Rio de Janeiro¹⁷, onde todos os animais incluídos estavam fora da medicação profilática para *D. immitis*. A taxa de infecção na média foi de 5,65%, porém se observamos por região, especialmente a Barra da Tijuca com 15,19%, vamos verificar um resultado maior do que o observado no presente estudo, explicado pelo fato dos cães estudados não receberem orientação veterinária¹⁷. Em estudo mais recente, onde cães com ausência de profilaxia pela lactona macrocíclica, durante pelo menos um ano foram estudados, em regiões do estado do Rio de Janeiro, com resultados expressivos, 16,3%

para Mangaratiba, 58,6% para Niterói e 62,2% para Búzios, todas cidades litorâneas do estado do Rio de Janeiro, porém não foram estudados cães da região da Barra da Tijuca, esses resultados observados confirmam que a região é endêmica e que a orientação veterinária com a ausência da profilaxia é fator de risco para a dirofilariose, concluindo que cães que habitam moradia estão menos propensos a se infectarem, concordando com nossas observações²³.

Quando se avalia especificamente a região geográfica do estado do Rio de Janeiro, comparando o litoral com o interior, observa-se uma nítida variação no número de cães infectados. O litoral apresenta um elevado número de cães positivos, com 68,9%, com o número decrescendo conforme se afasta do litoral. Esses resultados bem acima dos observados no presente estudo são explicados pelo grupo de cães estudados e a região, onde historicamente se observa elevados números de cães infectados, além da proteção da moradia em apartamento ser um fator de proteção, conforme observado em nosso estudo^{23,24}.

Em estudo desenvolvido com cães militares, na região metropolitana do Rio de Janeiro, onde se observou uma média de 5,82% de cães positivos, foram observados níveis variáveis de positividade nos canis militares localizados em diferentes bairros, Vila Militar (0%), São Cristóvão (4,8%), Ilha do Governador (7,69%) e São Gonçalo (7,14%)²⁵. Quando se considera a proximidade do litoral (Ilha do Governador e São Gonçalo), explicados pela presença do vetor e proximidade do litoral serem fatores de risco, os resultados são semelhantes^{24,25}, explicando o resultado, pela região geográfica onde habitava os cães de estudo²⁵, apesar de habitarem área urbana e receberem atenção dos tutores quanto aos cuidados veterinários e estarem em moradia, o que confere proteção ao vetor.

No presente estudo, a dirofilariose foi observada em todas as faixas etárias, a partir de um ano de idade, confirmando estudos anteriores, onde o risco aumenta com a idade em áreas onde há vetores e reservatórios^{23,13,25}.

Conclusão

A frequência de dirofilariose por *D. immitis* em infecções naturais em cães que recebem acompanhamento de rotina por médico veterinário em uma clínica na cidade do Rio de Janeiro foi determinada pelo teste sorológico, constatando-se a importância da pesquisa de antígeno de *D. immitis*, onde oito de 73 deles foram reativos, sendo considerados positivos (10,95%), indicando a elevada frequência e a importância desta parasitose, mesmo em cães urbanos com acompanhamento veterinário de rotina.

Referências

- 01-MIRAHMADI, H. ; MALEKI, A. ; HASANZADEH, R. ; AHOO, M. B. ; MOBEDI, I. ; ROSTAMI, A. Ocular dirofilariosis by *Dirofilaria immitis* in a child in Iran: A case report and review of the literature. *Parasitology International*, v. 66, n. 1, p. 978-981, 2017.
- 02-GENCHI, C. ; BOWMAN, D. ; DRAKE, J. Canine heartworm disease (*Dirofilaria immitis*) in Western Europe: survey of veterinary awareness and perceptions. *Parasites & Vectors*, v. 7, n. 1, p. 206, 2014.
- 03-MONOBE, M. M. ; DA SILVA, R. C. ; MELANCHAUSKI, M. S. ; LOPES, R. S. Canine heartworm disease in a Brazilian non-endemic area. *Arquivos de Ciências Veterinárias e Zoologia da UNIPAR*, v. 19, n. 2, p. 95-100, 2016.
- 04-TRAVERSA, D. ; DI CESARE, A. ; CONBOY, G. Canine and feline cardiopulmonary parasitic nematodes in Europe: emerging and underestimated. *Parasites & Vectors*, v. 3, n. 1, p. 62, 2010.
- 05-HOCH, H. ; STRICKLAND, K. Canine and feline dirofilariosis: life cycle, pathophysiology, and diagnosis. *Compendium*, v. 30, n. 3, p. 133-141, 2008.
- 06-ÇETINKAYA, H. ; MATUR, E. ; AKYAZI, İ. ; EKİZ, E. E. ; AYDIN, L. ; TOPARLAK, M. Serological and molecular investigation of *Ehrlichia* spp. and *Anaplasma* spp. in ticks and blood of dogs, in the Thrace Region of Turkey. *Ticks and Tick-Borne Diseases*, v. 7, n. 5, p. 706-714, 2016.
- 07-LABARTHE, N. ; GUERRERO, J. Epidemiology of heartworm: what is happening in South America and Mexico? *Veterinary Parasitology*, v. 133, n. 2, p. 149-156, 2005.
- 08-DANTAS-TORRES, F. ; BRIANTI, E. ; OTRANTO, D. Dirofilariosis. In: MARCONDES, C. B. *Arthropod borne diseases*. Springer International Publishing, 2017. p. 445-455
- 09-SIMÓN, F. ; KARTASHEV, V. ; GONZÁLEZ-MIGUEL, J. ; RIVERA, A. ; DIOSDADO, A. ; GÓMEZ, P. J. ; ILYASOV, B. Fifth European Dirofilaria and Angiostrongylus Days (FiEDAD). *Parasites & Vectors*, v. 10, n. 1, p. 1, 2017.
- 10-FALIDAS, E. ; GOURGIOTIS, S. ; IVOPOULOU, O. ; KOUT-SOGIANNIS, I. ; OIKONOMOU, C. ; VLACHOS, K. ; VIL-LIAS, C. Human subcutaneous dirofilariosis caused by *Dirofilaria immitis* in a Greek adult. *Journal of Infection and Public Health*, v. 9, n. 1, p. 102-104, 2016.
- 11-TUMOLSKAYA, N. I. ; POZIO, E. ; RAKOVA, V. M. ; SUPRIAGA, V. G. ; SERGIEV, V. P. ; MOROZOV, E. N. ; LIT-VINOV, S. K. *Dirofilaria immitis* in a child from the Russian Federation. *Parasite*, v. 23, n. 37, 2016.
- 12-LEÓN, M. Actualizaciones en el manejo de la filariosis canina producida por *Dirofilaria immitis*. *Consulta de Difusión Veterinaria*, v. 18, n. 167, p. 35-38, 2010.
- 13-AMERICAN HEARTWORM SOCIETY. *Current canine guidelines for the prevention, diagnosis, and management of heartworm (Dirofilaria immitis) infection in dogs*. Wilmington: American Heartworm Society, 2014.
- 14-RAMOS, R. A. N. ; DO RÉGO, A. G. D. O. ; DE FARIAS FIRMINO, E. D. ; DO NASCIMENTO RAMOS, C. A. ; DE CARVALHO, G. A. ; DANTAS-TORRES, F. ; ALVES, L. C. Filarioids infecting dogs in northeastern Brazil. *Veterinary Parasitology*, v. 226, n. 1, p. 26-29, 2016.
- 15-CIUCĂ, L. ; GENCHI, M. ; KRAMER, L. ; MANGIA, C. ; MIRON, L. D. ; DEL PRETE, L. ; RINALDI, L. Heat treatment

- of serum samples from stray dogs naturally exposed to *Dirofilaria immitis* and *Dirofilaria repens* in Romania. *Veterinary Parasitology*, v. 225, n. 1, p. 81-85, 2016.
- 16-GRUNTMEIR, J. M. ; ADOLPH, C. B. ; THOMAS, J. E. ; REICHARD, M. V. ; BLAGBURN, B. L. ; LITTLE, S. E. Increased detection of *Dirofilaria immitis* antigen in cats after heat pre-treatment of samples. *Journal of Feline Medicine and Surgery*, 1098612X16670562, 2016.
- 17-LABARTHE, N. ; ALMOSNY, N. ; GUERRERO, J. ; DUQUE-ARAÚJO, A. M. Description of the occurrence of canine dirofilariasis in the State of Rio de Janeiro, Brazil. *Memórias do Instituto Oswaldo Cruz*, v. 92, n. 1, p. 47-51, 1997.
- 18-PIMPÃO, C. T. ; ROCHA, R. M. V. M. ; SCHAEFER, R. ; DE FIGUEIREDO WOUK, A. F. P. ; CIRIO, S. M. ; BENATO, E. M. ; FRONCZAK, M. A. Avaliação dos efeitos toxicológicos da ivermectina em cães. *Revista Acadêmica: Ciência Animal*, v. 3, n. 4, p. 19-24, 2005.
- 19-NAIR, A. D. ; CHENG, C. ; GANTA, C.K. ; SANDERSON, M. W. ; ALLEMAN, A. R. ; MÜNDELOH, U. G. ; GANTA, R. R. Comparative experimental infection study in dogs with *Ehrlichia canis*, *E. chaffeensis*, *Anaplasma platys* and *A. phagocytophilum*. *PLoS one*, v. 11, n. 2, 2016.
- 20-CARLOS R. S. ; MUNIZ N. E. S. ; SPAGNOL F. H. ; OLIVEIRA L. L. ; BRITO R. L. L. ; ALBUQUERQUE G. R. ; ANDREOTTI R. Frequência de anticorpos anti-*Ehrlichia canis*, *Borrelia burgdorferi* e antígenos de *Dirofilaria immitis* em cães na microrregião Ilhéus-Itabuna, Bahia, Brasil. *Revista Brasileira de Parasitologia Veterinária*, v. 16, n. 3, p. 117-120, 2007.
- 21-LEAL, P. D. S. A. ; MORAES, M. I. M. R. ; DE OLIVEIRA BARBOSA, L. L. ; LOPES, C. W. G. Infecção por hematozoários nos cães domésticos atendidos em serviço de saúde animal, Rio de Janeiro, Brasil. *Revista Brasileira de Medicina Veterinária*, v. 37, supl.1, p. 55-62, 2015.
- 22-HONSBERGER, N. A. ; SIX, R. H. ; HEINZ, T. J. ; WEBER, A. ; MAHABIR, S. P. ; BERG, T. C. Efficacy of sarolaner in the prevention of *Borrelia burgdorferi* and *Anaplasma phagocytophilum* transmission from infected *Ixodes scapularis* to dogs. *Veterinary Parasitology*, v. 222, p. 67-72, 2016.
- 23-LABARTHE, N. V. ; PAIVA, J. P. ; REIFUR, L. ; MENDES-DE-ALMEIDA, F. ; MERLO, A. ; PINTO, C. J. C. ; ALVES, L. C. Updated canine infection rates for *Dirofilaria immitis* in areas of Brazil previously identified as having a high incidence of heartworm-infected dogs. *Parasites & Vectors*, v. 7, n.1, p. 493, 2014.
- 24-WILLI, L. M. V. ; MENDES-DE-ALMEIDA, F. ; DE SOUZA, C. D. S. F. ; LAETA, T. ; PAIVA, J. P. ; DE MIRANDA, M. G. N. ; LABARTHE, N. Serological evidence of canine exposure to arthropod-borne pathogens in different landscapes in Rio de Janeiro, Brazil. *Veterinary Parasitology: Regional Studies and Reports*, v. 7, n. 1, p. 40-44, 2017.
- 25-ALMEIDA, G. L. G. ; ALMEIDA, M. B. ; SANTOS, A. C. M. ; MATTOS, A. V. ; OLIVEIRA, A. C. ; BARROS, R. S. ; LAUTENSCHLAGER, M. Serological investigation of heartworm (*Dirofilaria immitis*) infection in military dogs from Rio de Janeiro, Brazil. *Journal of Veterinary Advances*, v. 6, n. 10, p. 1332-1337, 2016.

NEUROANATOMIA FUNCIONAL EM MEDICINA VETERINÁRIA COM CORRELAÇÕES CLÍNICAS



IRVÊNIA PRADA

www.probem.info • 0800 887.1668



Autora

IRVÊNIA LUIZA DE SANTIS PRADA é médica veterinária pela Faculdade de Medicina Veterinária da Universidade de São Paulo, onde galgou todos os degraus da carreira acadêmica e recebeu o título de Profa. Emérita. Trabalhou durante 44 anos nessa instituição como docente e pesquisadora em Anatomia e Neuroanatomia, aposentando-se como Profa. Titular.

Anexo 9. GRASSER, R.W.; LEAL, P.D.S.; BARBOSA, L.L.deO.; RAMOS, M.I.M.; LOPES, C.W.G. Diagnóstico da infecção natural por *Platynosomum illiciens* (Braun, 1901) Kossack, 1910 (Trematoda: Dicrocoelidae) em gata (*Felis catus* L.) domiciliada no município do Rio de Janeiro – Relato de caso. **Clínica Veterinária**, v. 32, supl. 1, p. 36 - 39, 2017.

Diagnóstico da infecção por *Platynosomum illiciens* (Braun, 1901) Kossack, 1910 (Trematoda: Dicrocoeliidae) em gata (*Felis catus* L.) domiciliada no município do Rio de Janeiro, RJ – relato de caso

Diagnosis of *Platynosomum illiciens* (Braun, 1901) Kossack, 1910 (Trematoda: Dicrocoeliidae) infection in a domiciled cat (*Felis catus* L.) at the Municipality of Rio de Janeiro, RJ – case report

Diagnóstico de la infección por *Platynosomum illiciens* (Braun, 1901) Kossack, 1910 (Trematoda: Dicrocoeliidae) en gato (*Felis catus* L.) domiciliado en el municipio de Rio de Janeiro, RJ – relato de caso

Roberta Wilkinson Graser¹; Paulo Daniel Sant'Anna Leal²; Larissa Licurci de Oliveira Barbosa³; Maria Isabel Menezes Ramos⁴; Carlos Wilson Gomes Lopes⁵

1-Aluna de graduação da FV da UFF, 2-MV, DSc, aluno de pós-doutorado do PPGCV da UFRRJ, 3-MV, aluna de pós-graduação do PPGCV da UFRRJ – bolsista CNPq, 4-MV, aluna de pós-graduação do PPGCV da UFRRJ – bolsista CNPq, 5-MV, PhD, LD do DPA/IV da UFRRJ – bolsista CNPq.

roberta_wilkinson@uff.br

Uma gata mestiça, castrada, de 17 anos com peso corporal de 3,7 kg, foi atendida em serviço de saúde animal, Rio de Janeiro, RJ, com histórico de anorexia. O exame ultrassonográfico não indicou alterações dignas de nota. Amostras de sangue e fezes foram coletadas onde os resultados foram para hemoglobina 11 g/dL; eritrócitos $4,9 \times 10^5/\text{mm}^3$; volume globular de 33%; leucometria de $8,4 \times 10^5/\text{mm}^3$ com eosinopenia, monocitopenia, linfopenia e trombocitopenia, proteína plasmática de 9 g/dL. Os parâmetros bioquímicos tiveram os seguintes valores em mg/dL: ALT/TGP 38,4; AST/TGO 31,5; creatinina 2,48 e ureia 195. Um grama de fezes de aspecto normal foi diluído em cinco gotas de solução fisiológica a 0,9% e corada com gota de lugol, enquanto que outra fração de igual peso foi submetida a técnica de centrifugo-flotação em solução saturada de sacarose, onde foram evidenciados 80 ovos de *Platynosomum illiciens* por grama de fezes. Este relato alerta os médicos veterinários sobre a infecção recente de *P. illiciens* em gata com mais de 17 anos e sem sinais clínicos específicos, porém com elevada carga parasitária, indicando a importância do diagnóstico na clínica de animais de companhia.

Unitermos: felinos, colangiohepatite, anorexia, platinosomíase

A 17-year-old castrated, mixed-breed female with a body weight of 3.7 kg was seen at an Animal Health Service, Rio de Janeiro, RJ, with a history of anorexia. Ultrasound examination did not indicate changes that were noteworthy. Samples of blood and feces were collected where the results were for hemoglobin 11 g/dL; erythrocytes $4,9 \times 10^5/\text{mm}^3$; 33% globular volume, $8,4 \times 10^5/\text{mm}^3$ leukometry with eosinopenia, monocitopenia, lymphopenia and thrombocytopenia, plasma protein 9 g/dL. The biochemical parameters had the following values in mg/dL: ALT/TGP 38.4; AST/TGO 31.5; creatinine 2.48 and BUN 195. One gram of normal-looking stool was diluted in five drops of 0.9% saline and stained with lugol drop, while another fraction of the same weight was centrifuged-floated in saturated solution of sucrose, where 80 *Platynosomum illiciens* eggs were detected per gram of feces. This report warns veterinarians about the recent infection of *P. illiciens* in cats over 17 years old without specific clinical signs, but with a high parasitic load, indicating the importance of the diagnosis in the pet clinic.

Keywords: felines, cholangiohepatitis, anorexia, cat liver fluke

Una gata mestiza, castrada, de 17 años con peso corporal de 3,7 kg, fue atendida en clínica veterinaria, RJ, con histórico de anorexia. El examen ultrasonográfico no indicó enmiendas dignas de mención. Muestras de sangre y heces fueron recolectadas donde los resultados fueron para hemoglobina 11 g/dL; eritrocitos $4,9 \times \text{mill}/\text{mm}^3$; volumen globular del 33%; leucometria de $8,4 \times 10^5/\text{mm}^3$ con eosinopenia, monocitopenia, linfopenia y trombocitopenia, proteína plasmática de 9 g/dL. Los parámetros bioquímicos tuvieron los siguientes valores en mg/dL: ALT/TGP 38,4; AST/TGO 31,5; creatinina 2,48 y urea 195. Un gramo de heces de aspecto normal se diluyó en cinco gotas de solución fisiológica a 0,9% y se coloreó con gota de lugol, mientras que otra fracción de igual peso fue sometida a técnica de centrifugado-floación en solución saturada de sacarosa, donde fueron evidenciados 80 huevos de *Platynosomum illiciens* por gramo de heces. Este relato alerta a los médicos veterinarios sobre la infección reciente de *P. illiciens* en gata con más de 17 años y sin signos clínicos específicos, pero con elevada carga parasitaria, indicando la importancia del diagnóstico en la clínica de animales de compañía.

Palabras clave: felinos, colangiohepatitis, anorexia, platinosomiasis

Introdução

A medicina veterinária aplicada aos animais de companhia tem evoluído proporcionando maior longevidade aos animais de estimação, o que satisfaz a demanda da população humana que, cada vez mais, interage com cães e gatos, principalmente nos centros urbanos, esse convívio interespecífico íntimo e progressivo vem exigindo que doenças transmissíveis sejam controladas, e dentre elas, as infecções parasitárias. As doenças hepáticas dos felinos são um dilema para o médico veterinário, e várias etiologias, que listam os diagnósticos diferenciais, tumores, obstruções, toxemias e parasitoses são reconhecidas. As infecções parasitárias podem causar doenças graves, levando o animal a apresentar aspecto esteticamente indesejável, além de serem, muitas vezes, transmissíveis aos seres humanos. Dentre as parasitoses, a infecção causada por *Platynosomum illiciens* (Braun, 1901) Kossack, 1910, parasito de ductos biliares e vesícula biliar de felinos é responsável por causar inflamação e/ou obstrução de ductos e vesícula biliar e, previamente associada a tumores hepáticos, inicialmente sem manifestações clínicas^{1,4}. Embora tenha ampla distribuição geográfica e ser frequente em regiões de clima tropical e subtropical, principalmente no Brasil^{3,6} é raramente diagnosticada, sendo o diagnóstico ante mortem caracterizado pela presença de ovos em exames coproparasitológicos seria a única forma de diagnóstico, enquanto que a eliminação de ovos junto com as fezes é intermitente e de número variável⁵. Os gatos infectam-se ao ingerirem hospedeiros intermediários contendo metacercárias^{7,8}. Durante o processo de digestão do gato, as metacercárias são liberadas, migrando ativamente até à papila duodenal maior e daí para os ductos biliares ou vesícula biliar^{7,8,9}. Uma vez instaladas nos ductos biliares ou vesícula biliar, as metacercárias levam entre quatro e cinco semanas para chegar à fase adulta^{7,8}. O período pré-patente é de aproximadamente oito semanas quando então o ciclo se completa⁹. O número de ovos inicialmente encontrado nas fezes é baixo e aumenta gradativamente até o quarto mês pós-infecção quando se observa uma diminuição gradual^{9,10}. A platinossomíase é potencialmente fatal, o que exige atenção do médico veterinário para o diagnóstico precoce e consequentemente possibilitar o tratamento adequado. Este é o grande desafio na platinossomíase, visto que certamente é subestimada clinicamente e, assim, inadequadamente diagnosticada e tratada. Este relato de caso está representado por um animal com intenso parasitismo por *P. illiciens*, sem sinais clínicos e indicação laboratorial de doença hepática.

Histórico

Uma gata, sem raça definida, castrada, de 17 anos de

idade, peso corporal de 3,7 kg, foi atendida em Serviço de Saúde Animal no Rio de Janeiro, RJ com histórico de anorexia. Ao exame físico, o animal apresentava temperatura retal de 38,1 °C, dor abdominal em região hipogástrica.

Foram coletadas amostra de sangue da veia jugular direita, e processados conforme procedimentos de rotina laboratorial^{11,12}, após a separação dos elementos figurados e plasma, através de microhematócrito⁴. As amostras de sangue foram processadas, com a utilização de equipamento automático⁶ para leucometria, plaquetograma e eritrograma. Para mensuração da proteína plasmática total foi utilizado um refratômetro clínico manual⁴. Os estiraços de sangue foram corados, utilizando conjunto para coloração rápida em hematologia⁴ e obedeceram aos procedimentos laboratoriais^{11,12} e observados com auxílio de um microscópio binocular⁴ para avaliação da morfologia dos elementos figurados do sangue e presença de possíveis hematozoários. Os resultados encontrados nos exames hematológicos foram: hemoglobina 11 g/dL (Oito – 16); eritrócitos 4,9 x milh./mm³ (cinco – 9,5); volume globular de 33% (28 – 45%), leucometria de 8.400/mm³ (6.000 – 17.000/mm³) com eosinopenia, monocitopenia e linfopenia e trombocitopenia, proteína plasmática de 9 g/dL (5,5 – 7,7 g/dL) e parâmetros bioquímicos⁵, com valores em mg/dL: alanina aminotransferase (ALT/TGP) 38,4 (C < 89); aspartato aminotransferase (AST/TGO) 31,5 (< 78); creatinina 2,48 (C < 1,8) e uréia 195 (< 82). A paciente manteve-se dentro do quadro clínico, responsiva a manipulação e atenta aos chamados. Foram coletado amostras fecais, de consistência firme e secas, após defecação, uma fração de um grama de fezes foi diluída em cinco gotas de solução fisiológica a 0,9% coradas com uma gota de lugol e observadas com auxílio de um microscópio binocular⁴, outra fração, de um grama foi submetida a técnica de centrifugo-flutuação em solução saturada de sacarose^{6,13}. Os ovos observados foram contados, totalizando 80 ovos por grama de fezes (opg), e classificados de acordo com as características morfológicas com similar aos ovos de *P. illiciens* (Figura 1)

⁴ Centrífuga Micro-Hematócrito E3500108 MICROSPIN CDR, Rua Japão, 150, Bairro Sorocabano, Jaboticabal, SP, Brasil;

⁶ Ms4-Vet-Melet Schloesing Laboratoires coulter, fabrication française.

⁸ Modelo Q667, Quimis Aparelhos Científicos, R. Gema, 278 – Campanário, Diadema, SP, Brasil;

⁹ Panótico Rápido LB-Laborclin produtos para laboratórios Ltda, Rua Casemiro de Abreu, 521 Pinhais, PR, Brasil;

¹¹ Eclipse E200, Nikon Instruments Inc. Japão

¹³ Roche Diagnostics GmbH, Mannheim-Baden-Württemberg RFA

^{3,5,6,14-16}. O exame ultrassonográfico indicou um fígado com dimensões preservadas, contornos regulares, apresentando parênquima homogêneo, com moderada diminuição da ecogenicidade, arquitetura vascular com calibre e trajeto preservados, vesícula biliar repleta por conteúdo, com paredes de espessura preservada; baço em topografia habitual, com dimensões, contornos, ecotextura e ecogenicidade normais; estômago com conteúdo alimentar e gasoso e paredes normoespessas. Foram observados alguns segmentos de alças intestinais moderadamente dilatadas por conteúdo e paredes normoespessas sem evidências de alterações sonográficas; rins em topografia habitual, com contornos regulares, dimensões e formas preservadas, medindo aproximadamente 3,93 cm de comprimento, relação corticomedular preservada e ecotextura sem alterações.

Discussão

Os resultados encontrados nos exames de hemograma e enzimologia foram inespecíficos e não indicativos de doença colangiohepática, que se manifestam quando da evolução da doença ^{1,17}. A ausência de sinais específicos e alterações laboratoriais pode ser explicada pela infecção parasitária recente, pois os números de ovos eliminados foram elevados ($n = 80$ opg). Cargas parasitárias baixas, de um a cinco trematódeos, podem resultar na eliminação de apenas dois a 10 opg ¹⁸, o pico de eliminação de ovos nas fezes ocorre, aproximadamente, na 12^a semana após a infecção, depois disso, a eliminação diária diminui, podendo desaparecer ^{10,19}. Devido a esse comportamento, exames seriados devem ser utilizados para o diagnóstico, e o método de flutuação é indicado, como o utilizado no presente estudo ²⁰. Porém,

para melhorar a sensibilidade do exame de fezes, se faz necessário o uso do método de sedimentação, uma vez que os ovos de *P. illiciens* apresentam peso específico elevado ¹⁸, ou a associação com a administração de ácido ursodesoxicólico, aumentando as chances de diagnóstico ^{5,6}, pois quando a carga parasitária de um gato é baixa (um a cinco parasitos adultos), a sensibilidade dos exames de fezes diminui ¹⁸. Os ovos observados neste relato foram especificados para *P. illiciens*, espécie encontrada no Brasil ⁴, pois a não especificidade de *P. illiciens* a outros hospedeiros, principalmente aves no Brasil torna-se indicativo da presença de *P. fastosum* ⁶. O exame ultrassonográfico mostrou um fígado com dimensões, contornos, parênquima, arquitetura vascular, calibre e trajeto preservados, com moderada diminuição da ecogenicidade, vesícula biliar repleta por conteúdo, com paredes de espessura preservada. Estas alterações concordam com estudos prévios, que relatam que a ultrassonografia abdominal nesta enfermidade não seria conclusiva, porém se torna necessária dependendo da extensão das lesões, tempo de parasitismo e o número de parasitos encontrados ^{21,22}.

Conclusão

Comprova-se a eficiência dos métodos diagnósticos associados à epidemiologia no diagnóstico da platinosomíase, reconhecendo-se assim, ser uma doença frequente e necessária de compor a lista de diagnóstico diferencial nas enfermidades da espécie felina. A competência da associação de mais de uma técnica de exames de fezes para o diagnóstico de parasitos gastrintestinais se faz necessária. Paciente mais velhos merecem atenção e acompanhamento laboratorial de rotina.

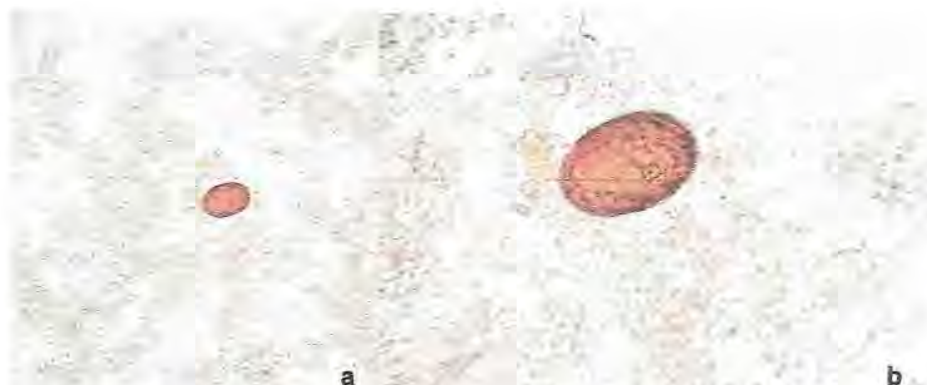

Figura 1 – Fezes de uma gata. Ovo de *Platynosomum illiciens* (a) Obj. 10X e (b) aumento maior de a. Obj. 40X. Solução Saturada de Sacarose

Referências

- 01-MICHAELSEN, R. ; SILVEIRA, E. D. ; MARQUES, S. M. T. ; PIMENTEL, M. C. ; DA COSTA, F. V. A. *Platynosomum concinnum* (Trematoda: Dicrocoeliidae) em gato doméstico da cidade de Porto Alegre, Rio Grande do Sul, Brasil. *Veterinária em Foco*, v. 10, n. 1, p. 53-60, 2014.
- 02-BASU, A. K. ; CHARLES, R. A. A review of the cat liver fluke *Platynosomum fastosum* Kossack, 1910 (Trematoda: Dicrocoeliidae). *Veterinary Parasitology*, v. 200, n. 1, p. 1-7, 2014.
- 03-JESUS, M. F. ; BRITO, J. A. ; SILVA, V. C. ; PEDROSO, P. M. ; PIMENTEL, L. A. ; MACEDO, J. T. ; SILVA, S. M. Natural infection by *Platynosomum illiciens* in a stray cat in Cruz das Almas, Recôncavo da Bahia, Brazil. *Brazilian Journal of Veterinary Pathology*, v. 8, n. 1, p. 25-28, 2015.
- 04-BRAGA, R. R. ; TEIXEIRA, A. C. ; OLIVEIRA, J. A. A. ; CAVALCANTI, L. P. G. Prevalence of *Platynosomum fastosum* infection in free roaming cats in northeastern Brazil: Fluke burden and grading of lesions. *Veterinary Parasitology*, v. 227, n. 1, p. 20-25, 2016.
- 05-LEAL, P. D. S. ; CAMPOS, D. P. ; RODRIGUES, M. L. A. ; BOTELHO, G. G. ; LABARTHE, N. V. Avaliação da administração oral de ácido ursodesoxicólico (AUDC) no diagnóstico da infecção natural por *Platynosomum illiciens* em gatos. *Revista Brasileira de Medicina Veterinária*, v. 33, n. 4, p. 229-233, 2011.
- 06-LEAL, P. D. S. A. ; CAMPOS, D. P. ; RODRIGUES, M. L. A. ; BOTELHO, G. G. ; LABARTHE, N. V. ; LOPES, C. W. G. Parasitos gastrintestinais em uma colônia de gatos na Zona Oeste da cidade do Rio de Janeiro, Brasil. *Revista Brasileira de Medicina Veterinária*, v. 37, n. 1, p. 95-99, 2015.
- 07-MALDONADO, J. F. The life history and biology of *Platynosomum fastosum* Kossack, 1910 (Trematodos: Dicrocoeliidae). *Puerto Rico Journal of Public Health and Tropical Medicine*, v. 21, n. 1, p. 17-39, 1945.
- 08-FOLEY, R. H. *Platynosomum concinnum* infection in cats. *Compendium on Continuing Education for the Practising Veterinarian*, v. 16, n. 10, p. 1271-1277, 1994.
- 09-BALLWEBER, L. R. Parasites of other organs – *Platynosomum fastosum*. *Veterinary Parasitology – The Practical Veterinarian*, v. 319, p. 275-27, 2001.
- 10-TAYLOR, D. ; PERRI, S. F. Experimental infection of cats with the liver fluke *Platynosomum fastosum*. *American Journal of Veterinary Research*, v. 38, n. 1, p. 51-54, 1977.
- 11-LEAL, P. D. S. ; MORAES, M. I. M. R. ; DE OLIVEIRA BARBOSA, L. L. ; LOPES, C. W. G. Infecção por hematozoários nos cães domésticos atendidos em serviço de saúde animal, Rio de Janeiro, Brasil. *Revista Brasileira de Medicina Veterinária*, v. 37, supl.1, p. 55-62, 2015.
- 12-BASTOS, E. M. D. A. ; LEAL, P. D. S. ; LOPES, C. W. G. Importância da avaliação morfológica de neutrófilos como marcadores de infecção sistêmica em cães. Relato de dois casos. *Revista Brasileira de Medicina Veterinária*, v. 38, n. 2, p. 195-202, 2016.
- 13-ROCHA, N. O. ; PORTELA, R. W. ; CAMARGO, S. S. ; SOUZA, W. R. ; CARVALHO, G. C. ; BAHIENSE, T. C. Comparison of two coproparasitological techniques for the detection of *Platynosomum* sp. infection in cats. *Veterinary Parasitology*, v. 204, n. 3, p. 392-395, 2014.
- 14-TRAVASSOS, L. ; FREITAS, J. F. T. ; KOHN, A. Trematódeos do Brasil. *Memórias do Instituto Oswaldo Cruz*, v. 67, n. 1, p. 140-141, 1969.
- 15-BOWMAN, D. D. ; LYNN, R. C. ; EBERHARD, M. L. ; GEORGI, J. R. *Georgis' parasitology for veterinarians*. Saunders: Philadelphia, 2003. p. 91-98.
- 16-PINTO, H. A. ; MATI, V. L. T. ; MELO, A. L. Can the same species of *Platynosomum* (Trematoda: Dicrocoeliidae) infect both mammalian and avian hosts?. *Journal of Helminthology*, v. 90, n. 3, p. 372-376, 2016.
- 17-SOUSA FILHO, R. P. ; DE OLIVEIRA SAMPAIO, K. ; HOLANDA, M. S. B. ; VASCONCELOS, M. C. ; DE MORAIS, G. B. ; DE ARAÚJO VIANA, D. ; DA COSTA, F. V. A. Primeiro relato de infecção natural pelo *Platynosomum* spp. em gato doméstico no município de Fortaleza, Ceará, Brasil. *Arquivos de Ciências Veterinárias e Zoologia da UNIPAR*, v. 18, n. 1, p. 59-63, 2015.
- 18-PALUMBO, N. E. ; TAYLOR, D. ; AND PERRI, S. F. Evaluation of technics for the diagnosis of cat liver fluke infection. *Laboratory Animal Science*, v. 26, n. 3, p. 490-493, 1976.
- 19-EVANS, J. W. ; GREEN, P. E. Preliminary evaluation of four anthelmintics against the liver fluke. *Australian Veterinary Journal*, v. 54, n. 9, p. 454-455, 1978.
- 20-RAMOS, R. A. N. ; LIMA, V. F. S. ; MONTEIRO, M. F. M. ; DE ANDRADE SANTANA, M. ; LEPOLD, R. ; DA GLORIA FAUSTINO, M. A. ; ALVES, L. C. New insights into diagnosis of *Platynosomum fastosum* (Trematoda: Dicrocoeliidae) in cats. *Parasitology Research*, v. 115, n. 2, p. 479-482, 2016.
- 21-SALOMÃO, M. ; SOUZA-DANTAS, L. M. ; MENDES-DE-ALMEIDA, F. ; BRANCO, A. S. ; BASTOS, O. P. ; STERMAN, F. ; LABARTHE, N. Ultrasonography in hepatobiliary evaluation of domestic cats (*Felis catus*, L., 1758) infected by *Platynosomum* Looss, 1907. *International Journal of Applied Research in Veterinary Medicine*, v. 3, n. 3, p. 271-279, 2005.
- 22-AZEVEDO, F. D. ; DA VEIGA, C. C. P. ; SCOTT, F. B. ; CORREIA, T. R. ; FERNANDES, J. I. ; VEROCAI, G. G. Avaliação radiográfica e ultrassonográfica do fígado e da vesícula biliar em gatos domésticos (*Felis catus domesticus*) parasitados por *Platynosomum illiciens* (Braun, 1901) Kossack, 1910. *Revista Brasileira de Medicina Veterinária*, v. 35, n. 3, p. 283-288, 2013.

Clínica Veterinária



Anexo 10. LEAL, P.D.S.; DOS SANTOS, C.S.; BARBOSA, L.L.deO.; RAMOS, M.I.M.
Diagnóstico de co-infecção de *Tritrichomonas foetus* e *Giardia intestinalis* em felino com diarreia crônica – Relato de caso. **Clínica Veterinária**, v. 32, supl. 1, p. 40 - 43, 2017.

Diagnóstico de co-infecção por *Tritrichomonas foetus* e *Giardia intestinalis* em felino com diarreia crônica – relato de caso

Diagnosis of co-infection by *Tritrichomonas foetus* and *Giardia intestinalis* in feline with chronic diarrhea – case report

Diagnóstico de coinfección por *Tritrichomonas foetus* y *Giardia intestinalis* en felino con diarrea crónica – relato de caso

Paulo Daniel Sant'Anna Leal¹; Caroline Spitz dos Santos²;
Larissa Licurci de Oliveira Barbosa³; Maria Isabel Menezes Ramos⁴

1-MV, DSc, aluno de pós-doutorado do PPGCV de UFRRJ, 2-MV, DSc, 3-MV, aluna de pós-graduação do PPGCV da UFRRJ – bolsista CNPq, 4-MV, aluna de pós-graduação do PPGCV da UFRRJ – bolsista CNPq,
psanclivepa@anclivepa.com.br

Uma gata, da raça devon rex, 2 anos de idade, 1,4 kg, foi atendida no Rio de Janeiro, com histórico de diarreia crônica e emagrecimento progressivo, com caquexia e dor abdominal. Os resultados encontrados nos exames hematológicos foram compatíveis com inflamação/infecção crônica intestinal. A ultrassonografia mostrou severa gastrite. No exame a fresco de fezes, foram observados protozoários semelhantes a *Tritrichomonas foetus*, confirmado no diagnóstico molecular. A técnica de centrifugo-flotação foi positiva para cistos de *Giardia intestinalis*, concordando com a presença de antígeno de *Giardia* spp. O diagnóstico de diarreia em gatos deve incluir o parasitismo por *Tritrichomonas foetus* entre os possíveis agentes etiológicos a serem descartados.
Unitermos: felinos, emagrecimento, diarreia, tricomonose, giardíase

A 2-year-old Devon rex cat, 1.4 kg, was treated at the Vet Clinic in Rio de Janeiro, with chronic diarrhea and progressive weight loss, with cachexia and abdominal pain. Collected blood sample, the results found in hematological examinations were consistent with inflammation/chronic intestinal infection. Ultrasonography showed severe gastritis. In the fresh fecal examination, protozoa similar to *Tritrichomonas foetus* were observed, confirmed in the molecular diagnosis. The centrifugal-floatation technique was positive for *Giardia intestinalis* cysts, agreeing to the presence of *Giardia* spp antigen. The diagnosis of diarrhea in cats should include parasitism by *Tritrichomonas foetus* among the possible etiological agents to be discarded.
Keywords: feline, weight loss, diarrhea, trichomoniasis, giardiasis

Una gata, de la raza Devon rex, 2 años de edad, 1,4 kg, fue atendida en el Río de Janeiro, con historial de diarrea crónica y adelgazamiento progresivo, con caquexia y dolor abdominal. La muestra de sangre, los resultados encontrados en los exámenes hematológicos fueron compatibles con la inflamación/infeción crónica intestinal. La ultrasonografía mostró severa gastritis. En el examen a fresco de heces, se observaron protozoos similares a *Tritrichomonas foetus*, confirmado en el diagnóstico molecular. La técnica de centrifugado-floatación fue positiva para los quistes de *Giardia intestinalis*, concordando con la presencia de antígeno de *Giardia* spp. El diagnóstico de diarrea en gatos debe incluir el parasitismo por *Tritrichomonas foetus* entre los posibles agentes etiológicos a ser descartados.
Palabras clave: felinos, adelgazamiento, diarrea, tricomoniosis, giardiasis

Introdução

Diarreia em gatos podem ser resultado de uma variedade de agentes etiológicos, infecciosos ou não¹. Dentre as causas infecciosas, estão os parasitos intestinais, como a *Giardia intestinalis*, uma importante espécie de protozoário relacionado a quadros de diarreia em felinos^{2,3}. Outra espécie descoberta há pouco mais de 10 anos, *Tritrichomonas foetus* foi reconhecido como agente da diarreia em gatos, e desde então, é cada vez maior o número de casos descritos na literatura e sua associação com diarreia^{2,3,4,5,6,7}.

Tritrichomonas foetus é um pequeno protozoário móvel, que apresenta três flagelos anteriores e um posterior, além de uma membrana ondulante e uma estrutura chamada de axóstilo que dá sustentação ao corpo do parasito, podendo ser visualizado como trofozoito móvel ou pseudocisto, forma arredondada com flagelos internalizados e de resistência temporária as condições ambientais⁸. A espécie é conhecida por causar doença reprodutiva em bovinos e por ser um simbiote em suínos^{9,8}. Em gatos, parasita preferencialmente o intestino grosso, mas em infecções maciças, pode ser encontrado também no intestino delgado, podendo ou não causar diarreia⁵. Possui ampla distribuição geográfica com relatos por toda Europa, Ásia, Austrália, América do Norte, e mais recentemente, América do Sul⁵. O primeiro relato no Brasil foi feito no ano de 2015^{5,10}. Os sinais clínicos da doença em gatos incluem diarreia com muco, letargia, anorexia e perda de peso. Sinais adicionais podem incluir diarreia com sangue, tenesmo, flatulência e fezes mal-cheirosas^{1,2,5,7,11,12}. A transmissão é do tipo direta, através do contato do gato com fezes de animais parasitados, água ou alimento contaminado^{5,13}.

Neste relato descreve-se o diagnóstico de co-infecção por *T. foetus* e *Giardia intestinalis*, em gata doméstica com diarreia crônica, por meio do exame de fezes frescas, solução saturada de sacarose e confirmação por diagnóstico molecular.

Histórico

Uma gata, da raça devon rex, apta para a reprodução, de dois anos de idade, peso corporal de 1,4 kg, foi atendida no Rio de Janeiro, com histórico de diarreia e emagrecimento. Ao exame físico, o animal apresentava temperatura retal de 43,1 °C, caquexia e dor abdominal, porém com apetite. Foi coletada amostra de sangue da veia jugular direita, e processada conforme relato prévio¹⁴. A separação dos elementos figurados e plasma foram feitos com auxílio de uma microcentrifuga^a. As amostras de sangue foram processadas, com a utilização de equipamento automático^b para leucometria, plaquetometria e eritrograma. Para mensuração da proteína plasmática total foi utilizado um refratômetro

clínico manual^c. Os esfregaços, previamente preparados, foram corados utilizando conjunto para coloração rápida em hematologia^d e obedeceram à técnica de fixação proposta¹⁵, observados em microscópio binocular^e para avaliação da morfologia dos elementos figurados do sangue e presença de hematozoários. Os resultados encontrados nos exames hematológicos foram: hemoglobina 7,4 g/dL (8,0 – 16); eritrócitos 5,7 x milh./mm³ (5 – 9,5); volume globular de 42,4% (28 – 45%), leucometria de 37.600/mm³ (6.000 – 17.000/mm³) com monocitopenia, neutrofilia e desvio a esquerda regenerativo, com trombocitopenia, parâmetros bioquímicos^f, com valores em mg/dL: alanina aminotransferase (ALT/TGP) 54,6 (C < 89); creatinina 0,59 (C < 1,8); ureia 78,9 (< 82); glicemia 75 (70 – 110); proteínas plasmáticas 6,6 (5,5 – 7,7) e frações em g/dL, albumina 1,5 (2,8 – 5,5) e globulina 4,4 (2,5 – 4); eletrólitos em mEq/L; potássio 6,27 (3 – 4,8); sódio 154,5 (145 – 160). O exame ultrassonográfico mostrou severa gastroenterite, com edema da mucosa gástrica e intestinal. Foram coletadas amostras fecais, de consistência aquosa, com odor fétido e de coloração castanha escura, após defecação. Uma fração de fezes foi diluída em cinco gotas de solução fisiológica a 0,9%, corada com uma gota de lugol e observada em microscópio, outra fração, foi submetida a técnica de centrifugo-flutuação em solução saturada de sacarose¹⁵ e ao teste rápido para detecção de antígenos de *Giardia*^g. O restante da amostra foi congelada e encaminhada ao Laboratório de Biologia Molecular do Instituto de Veterinária da Universidade Federal do Rio de Janeiro (Lab BIOMOL, IV, UFRRJ) para diagnóstico molecular. O DNA foi extraído diretamente da amostra fecal usando um kit comercial de extração para DNA de amostra fecal^h, de acordo com protocolo do fabricante. Iniciadores (*primers*) espécie-específicos. Foram utilizados para detecção de DNA de *T. foetus* e *P. hominis* em condições previamente estabelecidas^{5,6}. No exame a fresco com lugol, foi observado protozoário semelhante a *Tritrichomonas* sp. Os trofozoítos observados apresentavam movimentos rápidos, progressivos, e do tipo pendular característico. Esfregaços das fezes corados pelo Panótico rápido^d confirmaram a identidade de *T. foetus* (Figura 1a), a microscopia mostrou trofozoítos de formato piriforme, com três flagelos anteriores e um posterior, concordando com o diagnóstico molecular, positivo para DNA de *Tritrichomonas foetus*, confirmando o diagnóstico morfológico. Não houve a detecção de *Pentatrichomonas hominis*. A técnica de centrifugo-flutuação foi positiva para cistos de *Giardia intestinalis* (Figura 1b) concordando com o teste rápido para a presença de antígeno^g.



Figura 1 – Fezes de gato atendidos em serviço de saúde animal: (A) Trofozoito de *Trichostrongylus axei* com três flagelos: anterior (FA), flagelo posterior (FP) e axóstilo (Ax), corado pelo Panótico, Obj. 100x; (B) Cisto de *Giardia* spp. Obj. 40x; Solução de saturada de sacarose

Discussão e conclusões

Casos de diarreia crônica em gatos têm diversas etiologias, decorrentes de inflamação/infecção no trato gastrointestinal, tendo como consequência os resultados laboratoriais observados e concordantes com a literatura, principalmente a hipoalbuminemia¹⁶. Uma das principais causas, o parasitismo gastrointestinal, é frequente e muitas vezes não diagnosticados na rotina clínica, quando as técnicas corretas não são empregadas, sendo uma das causas mais frequentemente associadas a diarreia crônica^{2,5,7}. *Trichostrongylus axei* é um protozoário possível de diagnosticar nas fezes frescas do animal^{2,5}, conforme o presente estudo, porque possuem motilidade vigorosa, conforme observado no exame direto^{5,8}, porém nos exames tradicionais para detecção de parasitos gastrointestinais, os trofozoitos de *T. axei* ou *P. hominis* morrem, em contato com as soluções de fixa-

ção ou hipersaturadas, ao contrário de *Giardia intestinalis*, além disso, os tricomonádídeos não formam cisto verdadeiro, ao invés disso formam pseudocistos transparentes que podem não ser observados, em conformidade com os resultados observados no presente estudo^{5,8}. O diagnóstico da trichostrongilose felina tem por base o histórico de episódios de diarreia crônica recidivante, mesmo após tratamento com antibióticos, aliado principalmente ao exame a fresco de amostra fecal diluída em solução salina, análise molecular, conforme utilizada no presente estudo e cultura das fezes em meio específico para a detecção de parasitos móveis^{2,5,6,7}. Apesar do diagnóstico molecular ser uma alternativa mais eficiente aos métodos tradicionais de diagnóstico^{2,5,6,7}, o método ainda apresenta custos elevados, e nem sempre é possível diagnosticar o parasito com apenas uma amostra fecal, por ser o produto final da digestão, as fezes contém diversos tipo de substâncias que interferem ou inibem a extração de DNA e ou a amplificação e a detecção de quantidade suficiente deste para positividade, sendo assim, recomenda-se primeiro proceder aos exames tradicionais e caso necessário o diagnóstico molecular, como medida para a terapêutica adequada¹⁷, no entanto, técnicas de diagnóstico molecular específicas podem determinar a virulência parasitária e influenciar na escolha do melhor tratamento¹⁸.

Conclusão

O diagnóstico de diarreia em gatos deve incluir o parasitismo gastrointestinal como diagnóstico diferencial e é importante a utilização das técnicas adequadas para

¹⁶ Centrífuga Micro-Hematócrito E3500108 MICROSPIN CDR, Rua Japão, 150, Bairro Sorocabano, Jaboticabal/SP, Brasil;

¹⁷ Ms4-Vet-Melet Schloesing Laboratoires coulter, fabrication française;

¹⁸ Modelo Q667, Quimis Aparelhos Científicos, R. Gema, 278 - Campanário, Diadema, SP; Brasil;

¹⁹ Panótico Rápido LB-Laborclin produtos para laboratórios Ltda, Rua Casemiro de Abreu, 521 Pinhais, PR, Brasil;

²⁰ Eclipse E200, Nikon Instruments Inc. Japão;

²¹ Roche Diagnostics GmbH, Mannheim-Baden-Württemberg RFA;


²² SNAP Giardia Test® (IDEXX);

²³ ZR Fecal DNA MiniPrep™ Zymo Research

o exame fecal. Infecções concomitantes em gatos com diarreia devem ser consideradas e *Tritrichomonas foetus* e *Giardia intestinalis* estão entre os possíveis agentes etiológicos a serem descartados.

Referências

- 01-GREENE, C. *Infectious diseases of the dog and cat*, 4. ed., 2011.
- 02-ZANZANI, S. A. ; GAZZONIS, A. L. ; SCARPA, P. ; OLIVIERI, E. ; BALZER, H. ; MANFREDI, M. T. Coinfection with *Tritrichomonas foetus* and *Giardia duodenalis* in two cats with chronic diarrhea. *Case Reports in Veterinary Medicine*, v. 2016, p. 1-5, 2016.
- 03-GENNARI, S. M. ; FERREIRA, J. I. ; PENA, H. F. ; LABRUNA, M. B. ; AZEVEDO, S. D. Frequency of gastrointestinal parasites in cats seen at the University of São Paulo Veterinary Hospital, Brazil. *Revista Brasileira de Parasitologia Veterinária*, v. 25, n. 4, p. 423-428, 2016.
- 04-LEVY, M. G. ; GOOKIN, J. L. ; POORE, M. ; BIRKENHEUER, A. J. ; DYKSTRA, M. J. ; LITAKER, R. W. *Tritrichomonas foetus* and not *Pentatrichomonas hominis* is the etiologic agent of feline trichomonal diarrhea. *Journal of Parasitology*, v. 89, p. 99-104, 2003.
- 05-YAO, C. ; KÖSTER, L. S. *Tritrichomonas foetus* infection, a cause of chronic diarrhea in the domestic cat. *Veterinary research*, v. 46, n. 1, p. 35, 2015.
- 06-DOS SANTOS C. S. ; DE JESUS, V. L. T. ; MCINTOSH, D. ; BERTO B. P. ; LOPES, C. W. G. 2015. Co-infection by *Tritrichomonas foetus* and *Pentatrichomonas hominis* in asymptomatic cats. *Pesquisa Veterinária Brasileira*, v. 35, n. 12, p. 980-988.
- 07-ARRANZ-SOLÍS, D. ; PEDRAZA-DÍAZ, S. ; MIRÓ, G. ; ROJO-MONTEJO, S. ; HERNÁNDEZ, L. ; ORTEGA-MORA, L. M. ; COLLANTES-FERNÁNDEZ, E. *Tritrichomonas foetus* infection in cats with diarrhea from densely housed origins. *Veterinary parasitology*, v. 221, p. 118-122, 2016.
- 08-PEREIRA-NEVES, A. ; CAMPERO, C. M. ; MARTINEZ, A. ; BENCHIMOL, M. Identification of *Tritrichomonas foetus* pseudocysts in fresh preputial secretion samples from bulls. *Veterinary Parasitology*, v. 175, p. 1-8, 2011.
- 09-ŠLAPETA, J. ; MÜLLER, N. ; STACK, C. M. ; WALKER, G. ; LEW-TABOR, A. ; TACHEZY, J. ; FREY, C. Comparative analysis of *Tritrichomonas foetus* (Riedmüller, 1928) cat genotype, *T. foetus* (Riedmüller, 1928) cattle genotype and *Tritrichomonas suis* (Davaine, 1875) at 10 DNA loci. *International Journal for Parasitology*, v. 42, p. 1143-1149, 2012.
- 10-CARRASCO, L. P. S. ; SANTOS, C. S. ; SOUZA, H. J. M. ; GIZZI, A. B. R. *Tritrichomonas foetus* como agente etiológico de diarréia em gatos. *Clínica Veterinária*, v. 19, n. 113, p. 34-41, 2014.
- 11-GOOKIN, J. L. ; BREITSCHWERDT, E. B. ; LEVY, M. G. ; GAGER, R. B. ; BENRUD, J. G. Diarrhea associated with trichomonosis in cats. *Journal of the American Veterinary Medical Association*, v. 215, p. 1450-1454, 1999.
- 12-HORA, A. S. ; MIYASHIRO, S. I. ; CASSIANO, F. C. ; BRANDÃO, P. E. ; RECHE-JR, A. ; PENA, H. F. J. Report of the first clinical case of intestinal trichomoniasis caused by *Tritrichomonas foetus* in a cat with chronic diarrhoea in Brazil. *BMC Veterinary Research*, v. 13, p. 109-112, 2017.
- 13-HALE, S. ; NORRIS, J. M. ; ŠLAPETA, J. Prolonged resilience of *Tritrichomonas foetus* in cat faeces at ambient temperature. *Veterinary Parasitology*, v. 166, p. 60-65, 2009.
- 14-BASTOS, E. M. D. A. ; LEAL, P. D. S. ; LOPES, C. W. G. Importância da avaliação morfológica de neutrófilos como marcadores de infecção sistêmica em cães. Relato de dois casos. *Revista Brasileira de Medicina Veterinária*, v. 38, n. 2, p. 195-202, 2016.
- 15-LEAL, P. D. S. A. ; CAMPOS, D. P. ; RODRIGUES, M. L. A. ; BOTELHO, G. G. ; LABARTHE, N. V. ; LOPES, C. W. G. Parasitos gastrintestinais em uma colônia de gatos na Zona Oeste da cidade do Rio de Janeiro, Brasil. *Revista Brasileira de Medicina Veterinária*, v. 37, n. 1, p. 95-99, 2015.
- 16-GIANELLA, P. ; PIETRA, M. ; CRISI, P. E. ; BERGAMINI, P. F. ; FRACASSI, F. ; MORINI, M. ; BOARI, A. Evaluation of clinicopathological features in cats with chronic gastrointestinal signs. *Polish Journal of Veterinary Sciences*, v. 20, n. 2, p. 403-410, 2017.
- 17-GRELLET, A. ; POLACK, B. ; FEUGIERA, A. ; BOUCRAUT-BARALON, C. ; GRANDJEAN, D. ; VANDEWYNCKELD, L. ; CIAND, A. ; MELONI, D. ; VISCOGLIOSIDA ROYAL, E. Prevalence, risk factors of infection and molecular characterization of trichomonads in puppies from French breeding kennels. *Veterinary Parasitology*, v. 197, p. 418-426, 2013.
- 18-STROUD, L. J. ; ŠLAPETA, J. ; PADULA, M. P. ; DRUERY, D. ; TSITSIORAS, G. ; COORSSEN, J. R. ; STACK, C. M. Comparative proteomic analysis of two pathogenic *Tritrichomonas foetus* genotypes: there is more to the proteome than meets the eye. *International Journal for Parasitology*, v. 47, n. 4, p. 203-213, 2017.



Pensou Oxigênio, Pensou MKVet!

Concentradores de Oxigênio

OXIGENOTERAPIA

ANESTÉSIA INALATÓRIA

UTI E INTERNACÃO

• Silencioso
• Fortalecido
• Econômico