

UFRRJ
INSTITUTO DE VETERINÁRIA
PROGRAMA DE PÓS-GRADUAÇÃO EM MEDICINA VETERINÁRIA
(PATOLOGIA E CIÊNCIAS CLÍNICAS)

DISSERTAÇÃO

**AVALIAÇÃO ULTRASSONOGRÁFICA OCULAR EM CÃES:
CATARATA, ALTERAÇÕES SECUNDÁRIAS E CONCOMITANTES**

Camila Henrique Oliveira de Souza

2012



UNIVERSIDADE FEDERAL RURAL DO RIO DE JANEIRO
INSTITUTO DE VETERINÁRIA
PROGRAMA DE PÓS-GRADUAÇÃO EM MEDICINA VETERINÁRIA
(PATOLOGIA E CIÊNCIAS CLÍNICAS)

**AVALIAÇÃO ULTRASSONOGRÁFICA OCULAR EM CÃES:
CATARATA E ALTERAÇÕES SECUNDÁRIAS E CONCOMITANTES**

CAMILA HENRIQUE OLIVEIRA DE SOUZA

Sob a Orientação da Professora
Rita de Cássia Campbell Botteon

Dissertação submetida como requisito parcial para obtenção do grau de **Mestre em Ciências**, pelo Programa de Pós-Graduação em Medicina Veterinária, Área de Concentração Ciências Clínicas.

Seropédica, RJ
Julho de 2012

UNIVERSIDADE FEDERAL RURAL DO RIO DE JANEIRO
INSTITUTO DE VETERINÁRIA
CURSO DE PÓS-GRADUAÇÃO EM MEDICINA VETERINÁRIA
(PATOLOGIA E CIÊNCIAS CLÍNICAS)

CAMILA HENRIQUE OLIVEIRA DE SOUZA

Dissertação submetida como requisito parcial para obtenção do grau de **Mestre em Ciências** pelo Programa de Pós-Graduação em Medicina Veterinária, área de Concentração Ciências Clínicas.

DISSERTAÇÃO APROVADA EM ____/____/____.

Rita de Cássia Campbell Botteon , Dra. Sc. - UFRRJ

Dedicado a: Minha mãe Albertina Oliveira de Souza por todo incentivo.

AGRADECIMENTOS

Gostaria inicialmente de agradecer a oportunidade que tive de ter pessoas tão especiais ao meu lado durante esta jornada: a Deus por me mostrar a força que tenho para superar as dificuldades e sempre me guiar e mostrar o melhor caminho a seguir, as pessoas queridas que já se foram mas, sempre me cuidaram meu pai Paulo e meu pai Cláudio, a minha família em especial minha mãe e minha irmã por sempre estarem ao meu lado me incentivando e apoiando e a minha avó Valdecy pelas carinho com que cuidou de mim todo este tempo; ao meu namorado Leandro pela dedicação e ajuda durante estes anos; aos meus amigos por sempre entenderem minha ausência durante este período; ao professor João Telhado pela oportunidade; ao Médico Veterinário e ultrassonografista Cristiano Chaves Pessoa da Veiga pela fundamental participação (sem você não seria possível!); as queridas Regina e Lorena por sempre estarem dispostas a nos ajudar e nos salvar em nossos desesperos; minha orientadora da graduação professora Marta Fernanda Albuquerque da Silva por sempre ter me encorajado nas apresentações orais; por último e não menos importante minha orientadora Rita de Cássia Campbell Botteon pessoa ímpar que a cada dia cresce minha admiração e respeito por seus conselhos, ajudas e puxões de orelha sempre pensando no bem de todos.

A todos vocês o meu **MUITO OBRIGADO!**

“Lute, insista, persista, nunca desista que a conquista vem.”

Tríplice Aliança

RESUMO

SOUZA, Camila Henrique Oliveira. **Avaliação ultrassonográfica ocular em cães: catarata e alterações secundárias e concomitantes.** 2012. 58p. Dissertação (Mestrado em Medicina Veterinária, Ciências Clínicas). Instituto de Veterinária, Universidade Federal Rural do Rio de Janeiro, Seropédica, RJ, 2010.

Em oftalmologia, exames ultrassonográficos são cada vez mais frequentes, principalmente quando os meios transparentes do olho se mostram opacos, como em determinados estágios da catarata. Pela relevância da catarata na rotina clínica de animais de companhia, especialmente cães, objetivou-se realizar estudo retrospectivo dos atendimentos oftalmológicos visando identificar as principais alterações oculares em associação à catarata no Hospital Veterinário, Setor de Pequenos Animais da Universidade Federal Rural do Rio de Janeiro e em duas clínicas particulares nos municípios de Resende e na zona sul da cidade do Rio de Janeiro, num período de dois anos (2009/2011), com ênfase nos laudos ultrassonográficos de cães com catarata. Foram avaliados através de ultrassonografia (modo B) 90 cães e 180 olhos, sendo 164 olhos com catarata. Como alterações concomitantes a catarata foram detectadas: aumento de celularidade em câmara vítrea (84/154), luxação de cristalino (2/154), neoplasia (2/154), diminuição de tamanho e/ou diâmetro do cristalino (24/154), descolamento de retina (8/154), eixo axial aumentado (5/154) e cristais (2/154). Na comparação entre os olhos direitos e esquerdos não se verificou diferença significativa quanto aos parâmetros analisados. A alta prevalência de alterações oculares concomitantes à catarata demonstra a importância da ultrassonografia ocular como exame pré-operatório à facectomia.

Palavras chaves: ultrassonografia, olho, catarata, cães

ABSTRACT

SOUZA, Camila Henrique Oliveira. 2011. 42p. **Avaliação ultrassonográfica ocular em cães: catarata e alterações secundárias e concomitantes.** Dissertation (Master Science in Veterinary Medicine, Clinical Sciences). Institute of Veterinary, Federal University of Rio de Janeiro, Seropédica, 2010.

In ophthalmology, ultrasound exams are increasingly frequent, especially when the transparent media of the eye are shown opaque, as in certain stages of cataracts. The relevance of the cataract in the clinical routine of pets, especially dogs, aimed to perform a retrospective study of eye care to identify the main ocular cataracts in association with the Veterinary Hospital, Small Animal Industry of the Federal Rural University of Rio de Janeiro and two private clinics in the municipalities of Resende and in the southern city of Rio de Janeiro, in a period of two years (2009/2011), with emphasis on sonographic reports of dogs with cataracts. Were evaluated by ultrasound (B-mode) 90 dogs and 180 eyes, 164 eyes with cataract. As concomitant changes cataracts were detected: increased cellularity in the vitreous chamber (84/154), dislocation of crystalline (2/154), neoplasia (2/154), decrease size and / or diameter of the lens (24/154), retinal detachment (8/154), axial length increased (5/154) and crystals (2/154). Comparing the right and left eyes there was no significant difference regarding the parameters analyzed. The high prevalence of ocular alterations concomitant cataract demonstrates the importance of ocular ultrasound examination as preoperative cataract surgery.

Keywords: ultrasonography, eye, cataracts, dog

LISTA DE ABREVIACOES E SMBOLOS

LISTA DE ABREVIACOES E SMBOLOS

%	Porcentagem
μm	Micrometro
CC	Comprimento do cristalino
cm	Centmetro
EA	Eixo axial
DR	Descolamento de retina
EC	Espessura do cristalino
EPA	Espessura da poro (cpsula) anterior
EPE	Espessura poro (cpsula) posterior
mm	Milmetro
OD	Olho direito
OE	Olho esquerdo
SRD	Sem raa definida
UFRRJ	Universidade Federal Rural do Rio de Janeiro
Hz	Hertz
MHz	Mega Hertz

LISTA DE QUADROS

	Página
Quadro 01: Catarata e outras afecções diagnosticadas ao exame ultrassonográfico de 90 cães atendidos no Setor de Pequenos Animais do Hospital Veterinário da UFRRJ e duas clínicas veterinárias particulares no Rio de Janeiro entre 2009 e 2011.	33
Quadro 2: Catarata e outras afecções diagnosticadas ao exame ultrassonográfico de 180 olhos de 90 cães atendidos no Setor de Pequenos Animais do Hospital Veterinário da UFRRJ e em duas clínicas veterinárias particulares no Rio de Janeiro entre 2009 e 2011.	34
Quadro 03: Alterações oculares em relação ao número de cães avaliados no setor de diagnóstico por imagem da UFRRJ e em duas clínicas veterinárias particulares no Rio de Janeiro entre 2009 e 2011 e prováveis causas segundo Gellat (1991) e Slatter (2005).	34
Quadro 04: Celularidade evidenciada ao exame ultrassonográfico em olhos de cães com diagnóstico de catarata, 2009 a 2011.	40

LISTA DE TABELAS

	Página
Tabela 01: Valores mínimos, máximos, média, desvio padrão e variância de espessura do eixo axial (EA), comprimento axial (CA), espessura do cristalino (EC), comprimento de cristalino (CC) e espessura da porção anterior (EPA) em olhos esquerdos (OE) e olhos direitos (OD) de cães com catarata bilateral– 2009 a 2011.	42
Tabela 02: Valores mínimos, máximos, média, desvio padrão e variância de espessura do eixo axial (EA), comprimento axial (CA), espessura do cristalino (EC), comprimento de cristalino (CC) e espessura da porção anterior (EPA) em olhos direitos e esquerdos de cães com catarata unilateral – 2009 a 2011.	43
Tabela 03: Valores médios de espessura do eixo axial (EA), comprimento axial (CA), espessura do cristalino (EC), comprimento de cristalino (CC) e espessura da porção anterior (EPA) em olhos de cães com catarata unilateral – 2009 a 2011.	44
Tabela 04: Valores médios de espessura do eixo axial (EA), comprimento axial (CA), espessura do cristalino (EC), comprimento de cristalino (CC) e espessura da porção anterior (EPA) em olhos de cães com catarata e normais – 2009 a 2011.	44

LISTA DE FIGURAS

- Figura 01:** Raças de cães com catarata em um ou nos dois olhos atendidos no setor de oftalmologia do hospital veterinário, setor de pequenos animais da UFRRJ e em outras clínicas no Município do RJ, submetidas ao exame ultrassonográfico ocular. 30
- Figura 02:** Avaliação ultrassonográfica em modo B de olho de cão, não evidenciando qualquer alteração. 32
- Figura 03:** Imagem ultrassonográfica do olho de cão celularidade em câmara vítrea indicada pela seta. 32
- Figura 04:** Visualização ultrassonográfica da câmara anterior (1), lente (2), câmara vítrea (3) e órbita (4) em olho com cristalino com cápsula espessada e núcleo hiperecótico. 36
- Figura 05:** Eixo axial (EA) aumentado e presença de malha de fibrina em avaliação ultrassonográfica de olho direito de cão. Imagem sugere glaucoma e luxação de cristalino. 37
- Figura 06:** Visualização ultrassonográfica da câmara anterior, lente, câmara vítrea e órbita em olho com cristalino diminuído e presença de celularidade vítrea. 37
- Figura 07:** Visualização ultrassonográfica da câmara anterior, lente, câmara vítrea e órbita em olho com deslocamento de retina indicado na seta. 38
- Figura 08:** Visualização ultrassonográfica da câmara anterior, lente, câmara vítrea e órbita em olho com luxação de Cristalino. 38

SUMÁRIO

1 INTRODUÇÃO	13
2 REVISÃO DE LITERATURA	15
2.1. Catarata	15
2.1.1. Definição e classificação	15
2.1.2. Ocorrência	15
2.1.3. Causas	16
2.1.4. Patogenia	17
2.1.5. Diagnóstico	18
2.2. Ultrassonografia Ocular	20
2.2.1. Indicações	20
2.2.2. Princípios da ultrassonografia	20
2.2.3. Aspectos gerais da ultrassonografia ocular	21
2.3. Estruturas oculares observadas em ultrassonografia	23
2.3.1. Pálpebras	23
2.3.2. Globo Ocular	23
2.3.3. Lente	24
2.3.4. Corpo Ciliar	25
2.3.5. Retina	25
2.3.6. Espaço Retrobulbar	26
3 MATERIAL E MÉTODOS	27
3.1. Animais	27
3.2. Avaliação Ultrassonográfica	27
3.3. Análise dos dados	29
4 RESULTADOS E DISCUSSÃO	30
4.1. Animais (sexo, idade, raça)	30
4.2. Alterações Identificadas	31
4.3. Valores Mensurados	42
5 CONCLUSÕES	48
6 REFERÊNCIAS BIBLIOGRÁFICAS	49

1 INTRODUÇÃO

Dentre as especialidades em veterinária, a oftalmologia vem ganhando cada vez mais espaço, devido à grande ocorrência de afecções oculares em animais e à melhora nos meios semióticos, diagnósticos e técnicas utilizadas para realização de cirurgias.

Das afecções oftálmicas, a catarata destaca-se como uma das mais frequentes doenças intra-oculares, e importante causa de cegueira em cães, o que se destaca seu impacto clínico.

A catarata, caracterizada pela opacidade focal ou difusa da lente ou cristalino ou de suas cápsulas é mais frequente em animais idosos e o tratamento, é exclusivamente cirúrgico. A técnica é denominada facectomia extra ou intra-capsular por facoemulsificação, sendo esta última mais moderna e com melhores resultados, deve haver uma boa avaliação pré-operatória, com avaliação completa das condições gerais de saúde do paciente, e oftalmológicas através dos testes lacrimal de Schirmer, biomicroscopia por lâmpada de fenda, tonometria, oftalmoscopia, gonioscopia e prova da fluoresceína, eletroretinografia e ultra-sonografia ou ecografia ocular; para indicação cirúrgica com maiores chances de êxito.

Os avanços no que se refere à catarata permitem que os procedimentos cirúrgicos e o pós-operatório sejam rápidos, seguros e extremamente satisfatórios. Contudo, na medicina veterinária o tratamento cirúrgico da catarata ainda é pouco comum. A ultrassonografia ocular é um importante meio de diagnóstico para se avaliar as estruturas intra-oculares e órbita, principalmente quando os meios transparentes do olho encontram-se opacos como ocorre em determinados estágios da catarata. Além disto, é um método indolor e não invasivo, sendo indispensável na avaliação pré-operatória de cães com catarata.

Pela relevância da catarata na rotina clínica de animais de companhia, especialmente em cães, e tendo em vista que o “simples diagnóstico” da catarata não sustenta a indicação cirúrgica pelas possíveis enfermidades intercorrentes comprometerem o resultado da cirurgia, seu objetivo foi, realizar retrospectivamente uma análise dos atendimentos oftalmológicos com ênfase nos laudos ultrassonográficos de cães com catarata, visando identificar as principais alterações oculares concomitantes ou em

associação à catarata, no Hospital Veterinário, Setor de Pequenos Animais da Universidade Federal Rural do Rio de Janeiro e em duas Clínicas Veterinárias particulares no Rio de Janeiro (Clínica Veterinária Montese, Resende, RJ e Policlínica Veterinária Botafogo, Rio de Janeiro, RJ), por um período de dois anos (2009/2011),

2 REVISÃO DE LITERATURA

2.1. Catarata

Dentre as afecções oculares em cães, uma das mais comuns é a catarata, que apresenta etiopatogenia complexa e constitui uma das causas mais frequentes da perda visual em cães (PONTES, 2011; CORREA, 2002).

2.1.1. Definição e classificação

Catarata é a denominação dada a qualquer opacidade do cristalino, que não necessariamente afete a visão, porém em geral é um processo de turvação progressiva do cristalino que interfere na absorção da luz pelo olho, culminando em cegueira (GELATT, 2003).

Pode ser classificada segundo Davidson e Nelms (2007) pela etiologia (hereditária ou adquirida), idade de início (congenita, juvenil ou senil), localização (capsular, subcapsular, zonular, cortical, nuclear, linha de sutura, axial e equatorial), consistência (macia ou dura), estado de desenvolvimento (estacionária ou progressiva), e estágio de evolução (incipiente, imatura, madura, hipermadura). A classificação quanto aos estágios de evolução é a mais utilizada (GELATT, 2007).

Pode ser originária de problemas congênitos, traumas, inflamações intra-oculares severas, diabetes, intoxicação por naftaleno ou dinitrofenol, pelo processo de envelhecimento (que deve ser diferenciado da esclerose da lente que ocorre em torno dos 8 anos em todos os cães) ou por um defeito hereditário recessivo, que é a causa mais comum.

2.1.2. Ocorrência

Estudos recentes indicam a catarata como um quadro mórbido emergente, com aumento expressivo no número de casos, sendo atualmente uma das doenças intra-oculares mais frequentes na cegueira em cães (DAVIDSON; NELMS, 1999).

A incidência da doença em cães, que entre 1973 e 1974 era de 0,95% saltou entre 1994 e 2003 para 2,42%, sendo que algumas raças apresentaram índices bem superiores a média. As raças mais acometidas são Bichon Frise (11,45%); Poodle Miniatura (10,79%); Poodle Toy (10,21%); American Cocker Spaniel (8,77%); Poodle Standard (7,0%); Schnauzer Miniatura (4,98%); Husky Siberiano (4,68%); Lhasa Apso (4,61%); Pinscher (4,58%); Yorkshire Terrier (4,33%); Shih Tzu (4,14%). Cães sem raça definida (SRD) apresentaram índice inferior à média com (1,61%).

A incidência da doença é a mesma entre machos e fêmeas, sendo que em algumas raças como a American Cocker Spaniel as fêmeas são mais acometidas que os machos, já entre os Australian Terrier os machos são mais acometidos (GELATT; MACKAY, 2005).

Em relação à idade, a incidência aumenta em animais mais velhos. É pouco freqüente em cães de 1 a 2 anos, sendo o período de risco de 4 a 15 anos, com maior ocorrência entre 10 e 15 anos (GELATT; MACKAY, 2005).

2.1.3. Causas

Cataratas podem ser congênitas ou adquiridas em qualquer idade (GELLAT, 1991). Entre os fatores de riscos para o desenvolvimento da catarata destacam-se: predisposição genética (defeito hereditário recessivo), inflamações intra-oculares severas ou tumores, traumatismos, doenças sistêmicas (diabetes e glaucoma) toxinas, medicamentos (cetoconazol), exposição à radiação ultravioleta e principalmente a senilidade. Também pode ser desenvolvida secundariamente à redução da nutrição em uma lente luxada (MILLER; CARTEE, 1985; GELLAT, 1991; DAVIDSON; NELMS, 2007).

No cão, as principais raças predispostas ao desenvolvimento de catarata hereditária são: Poodle Toy, Cocker Spaniel Americano e Inglês, Schnauzer Miniatura, Golden Retriever e Labrador Retriever, West Highland White Terrier e Afghan Hound (GELLAT; MACKAY, 2005; DAVIDSON; NELMS, 2007).

A catarata presumidamente hereditária que ocorre em cães jovens de raça pura, é relativamente comum. No entanto apenas em algumas raças como Poodle Standard, Keeshond (BARNETT; STARTUP, 1985; KRAMER et al., 1988; RUBIN; FLOWERS, 1972).

Segundo Quinze (2005) a localização, a aparência do cristalino nos estágios iniciais, a progressão, a natureza bilateral e a ausência de outras doenças oculares que podem causar catarata sugerem que, na maioria das outras raças, a catarata também apresenta base hereditária.

2.1.4. Patogenia

Fisiologicamente todos os processos metabólicos da lente têm como função manter a sua transparência (ADKINS; HENDRIX, 2003).

A transparência da córnea se deve a suas características especiais, tanto histológicas (dimensões e organização das fibrilas colágenas e ausência de vasos sanguíneos) quanto metabólicas (que mantêm um estado de desidratação relativa). As opacificações da córnea podem ocorrer por alterações de natureza traumática, inflamatória, infecciosa ou metabólica. A transparência do cristalino é mantida por diversos fatores, incluindo baixa densidade do citoplasma devido à falta de organelas intracelulares e núcleo celular nas fibras do cristalino; pouca flutuação do índice refrativo do citoplasma e fibras celulares altamente organizadas. Qualquer alteração em um ou mais desses fatores pode ocasionar a perda da transparência do cristalino. A opacificação do cristalino tem como consequência à diminuição da acuidade visual e constitui o que se denomina catarata. Entretanto segundo Souza e Rodrigues (1997) muitas vezes, perdas de transparência do cristalino, mesmo de natureza cataratosa, não causam perda visual.

A maioria das cataratas se desenvolve como resultado de distúrbios nas vias metabólicas, desequilíbrio eletrolítico e aumento na concentração de diferentes proteínas lenticulares (ADKINS; HENDRIX, 2003). A catarata está associada ao aumento de proteínas insolúveis de alto peso molecular, com diminuição na quantidade relativa de proteínas solúveis do cristalino (GELLATT, 1975).

A cápsula lenticular é semi-permeável, permitindo que pequenas moléculas entrem ou saiam. A glicose se difunde através da cápsula para as células lenticulares epiteliais

sendo rapidamente metabolizada produzindo ATP, através de respiração predominantemente anaeróbica (SAMUELSOM, 2007).

Endocrinopatias como *diabetes mellitus* pode levar ao desenvolvimento de catarata pelo desvio que ocorre na rota da glicose na lente com acúmulo de sorbitol, aumentando a osmolaridade da lente que sobre embebição de água, leva ao desenvolvimento da catarata, que nestes casos pode ser de desenvolvimento agudo. Como a prevalência da diabetes mellitus em cães, sobretudo idosos é relativamente alta, e cerca de 50% dos cães diabéticos desenvolvem catarata a partir de 5 a 6 meses do início, esta é uma enfermidades importante na etiopatogenia da catarata (SLATER, 2005).

Traumas penetrantes do globo que gerem pequena lesão da cápsula podem levar a formação de catarata focal. Uveíte anterior crônica pode gerar catarata pela alteração na função do humor aquoso (ADKINS; HENDRIX, 2003).

A catarata pode ser caracterizada clinicamente de acordo com os estágios de desenvolvimento (incipiente, imatura, madura e hiperadura), a localização e a etiologia (PEIFFER, 1998).

A catarata incipiente refere-se à fase inicial e caracteriza-se por opacificação focal do cristalino ou sua cápsula com 10 a 15% da área envolvida, nesta fase ainda é possível ver o fundo de olho em condições de se avaliar câmara vítrea e da retina (ADKINS; HENDRIX, 2003).

Apresenta-se na forma de pequenos pontos ou vacúolos no córtex ou no núcleo do cristalino, o reflexo tapetal está presente e não há comprometimento visual (GELATT, 2003).

A presença de placas ou cicatrizes em cápsula frequentemente indica uma catarata de origem não genética (CROIX, 2008).

Na fase imatura evolui para formação de áreas de densidade variada e opacidade difusa (PEIFFER, 1998), que ocupa de 10 a 80% do cristalino e pode apresentar um aspecto “inchado” ocasionado pela embebição das fibras do córtex por fluido (FERREIRA et al., 1997), o reflexo tapetal ainda está presente, mas a visão pode apresentar algum grau de comprometimento (PEIFFER, 1998).

No terceiro estágio em que a catarata é classificada como madura a lente se apresenta inteiramente envolvida e intumesciente, com opacificação densa e total, uniforme

e esbranquiçada de aspecto leitoso, não sendo mais possível visualizar o reflexo tapetal. Pode ocorrer glaucoma secundário, uma vez que há aumento de volume do cristalino causando um arrasamento da câmara anterior ou bloqueio pupilar. Nesta fase, o cristalino apresenta um grau de opacificação maior que 80% e não há reflexo tapetal nem visão (FERREIRA et al., 1997).

Na progressão para a fase hipermadura, o córtex da lente começa a se liquefazer e proteínas lenticulares podem atravessar a cápsula gerando uveíte lente induzida (ADKINS; HENDRIX, 2003). Nesta fase, inflamação associada às proteínas do cristalino é freqüente (GELLAT, 1975).

2.1.5. Diagnóstico

O diagnóstico de catarata é feito através de um exame oftalmológico completo e minucioso. Adicionalmente avaliações clínicas e laboratoriais devem ser conduzidas previamente ou concomitantemente ao exame.

O exame oftalmológico deve incluir oftalmoscopia direta e indireta realizada após a instilação de colírio midriático, avaliação do reflexo de ameaça e pupilar à luz, biomicroscopia com lâmpada de fenda, aferição da pressão intra-ocular por tonometria, teste lacrimal de Schirmer, gonioscopia e prova da fluoresceína (ADKINS; HENDRIX, 2003).

A atividade funcional da retina e do nervo óptico deve ser avaliada valendo-se da eletrorretinografia (DAVIDSON et al., 1990). As estruturas intra-oculares poderão ser avaliadas através da ultrassonografia ocular, que segundo Freitas (2008), permite identificar descolamento de retina, hemorragia intravítrea e neoplasia intra-ocular dentre outras alterações não evidenciadas em exames oftalmológicos de rotina.

2.2. Ultrassonografia Ocular

2.2.1. Indicações

A ultrassonografia ocular é o meio de diagnóstico por imagem que permite a avaliação das estruturas intra-oculares quando os meios transparentes do olho encontram-se opacos. É um método de diagnóstico seguro, não invasivo, que não requer o uso de anestésicos gerais ou tranquilizantes (WILKIE; WILLIS, 2002) e em instantes fornece um retorno da evolução de diversas desordens oculares, além de não ocasionar lesões subsequentes (FREITAS, 2008).

É uma ferramenta útil na presença de opacidade da córnea, da lente, da câmara anterior e posterior, causadas por reação inflamatória, catarata e hemorragia vítrea, sendo valiosa na avaliação da íris, cristalino, corpo ciliar e estruturas teciduais da órbita ocular (HAYDEN et al., 2008; PONTES; CÔRREA, 2011).

A utilidade da ultrassonografia ocular em pacientes portadores de qualquer tipo de opacidade já foi documentada no cão e no gato (DZIEZYC; HAGER; MILLCHAMP, 1987; EISEMBERG, 1985; MILLER, CARTEE 1985).

Vários estudos foram realizados para a determinação da aparência ultrassonográfica de olhos de cães normais (COTTRILL, 1989; EISEMBERG, 1985; HAGER, 1987) e como método de diagnóstico desde que foram detectadas formações intra-oculares em olhos de cães e gatos por Miller e Cartee em 1985. Posteriormente outros estudos demonstraram a capacidade diagnóstica da ultrassonografia em catarata e diferentes doenças oculares (DZIEZYC, 1987, EISEMBERG, 1985; MORGAN, 1989).

2.2.2. Princípios da ultrassonografia

Os ultrassons são emitidos em faixas de frequência, expressa em ciclos por segundo, a onda sonora é emitida em faixa de frequência, a partir do número de ondas por segundo (Hz). A capacidade audível humana está entre 20 e 20.000 hertz, enquanto o ultrassom diagnóstico trabalha em 10 a 20 milhões de hertz (MATTON; NYLAND, 1995).

A frequência da energia acústica para o exame ocular está entre 10.000.000 e 20.000.000 Hz ou 10 e 20 MHz. Mesmo em uma frequência tão alta, o som obedece às leis físicas da energia acústica e luminosa (refração, reflexão e absorção), porém o que diferencia o feixe luminoso do ultrassônico é que o último apenas se propaga por meio da matéria, e sua propagação pode ser modificada pela interação com os tecidos (KEALY; MCALLISTER, 2000).

O ultrassom de alta resolução, com transdutor de 20 MHz, tem sido usado na oftalmologia veterinária, por sua melhor resolução e consequente capacidade em distinguir alterações do segmento anterior. Alterações da úvea anterior e ruptura da cápsula da lente são algumas das possibilidades diagnósticas (BENTLEY et al. 2003).

Na ultrassonografia oftálmica diagnóstica, as informações sobre as características dos tecidos são obtidas por meio dos ecos (reflexão do feixe ultrassônico de volta à sonda) provenientes das estruturas examinadas. Os ecos são ondas de som refletidas de volta ao emissor por interfaces acústicas formadas pela junção de dois meios de diferentes impedâncias acústicas. A impedância acústica é produto da velocidade de transmissão do som e densidade do tecido (velocidade do som X densidade). Quanto maior a diferença de impedância entre dois meios, maior a reflexão e a refração da onda ultrassônica (DZIEZYC; HAGER, 1988). A quantidade de ondas de som refletida ao transdutor dependerá da diferença de densidade entre os dois tecidos (DZIEZYEC et al., 1987).

Os ecos, após serem processados, podem ser apresentados em modos. O modo A (relaciona tempo e amplitude, unidimensional, em que se apresentam picos de ecos de intensidades variáveis no eixo vertical e o momento em que ocorrem no eixo horizontal). O modo B (apresentação de intensidade modulada, bidimensional, em que sucessivos cortes transversais são mostrados e formados por múltiplos pontos no mesmo plano, de diferentes intensidades de brilho, sendo os de maior brilho formados por ecos mais fortes).

2.2.3. Aspectos gerais da ultrassonografia ocular

Três técnicas de posicionamento do transdutor para o exame ultrassonográfico foram comparadas por Hager et al. (1987): contato corneal direto (transcorneal); sobre as pálpebras fechadas (transpalpebral); e com a utilização de afastador acústico (pequeno

balão preenchido com água, gelo ou silicone) em contato com a córnea. Foi demonstrado, que a técnica de contato corneal direto promove definição anatômica superior do globo posterior e tecidos extra orbitários, enquanto que a técnica do afastador acústico fornece imagens da câmara anterior e do cristalino de melhor qualidade. A técnica de contato palpebral apresentou múltiplos artefatos, degradando a imagem. Ambas as técnicas permitem avaliação adequada das estruturas oculares (câmara vítrea, retina, e estruturas mais profundas da órbita), mas a lente pode ou não ser adequadamente avaliada, e a câmara anterior normalmente não será satisfatoriamente avaliada na técnica transpalpebral (NYLAND; MATTOON, 2002).

Na prática, para diagnóstico de afecções oculares pode-se realizar a ultrassonografia com as pálpebras abertas (técnica transcorneal) ou fechadas (técnica transpalpebral). A técnica transcorneal consiste na colocação direta do transdutor sobre a córnea, após anestesia tópica ocular e limpeza da cabeça do transdutor (com álcool seguido por enxágue com solução salina). O transdutor é colocado com cuidado na córnea. Embora não seja necessário, pode ser utilizado gel de acoplamento acústico estéril, já que o líquido fornecido pelo filme lacrimal e o anestésico tópico não permitem um acoplamento adequado. A técnica transpalpebral consiste em aplicar gel de acoplamento no transdutor e o colocar diretamente sobre a pálpebra. (NYLAND; MATTOON, 2002).

Davidorf et al. (1983) demonstraram que a combinação da oftalmoscopia indireta e ultrassonografia diminui erros de diagnóstico mesmo em olhos sem opacidade.

Embora em oftalmologia o modo A e o modo B em tempo real possam ser utilizados (COLEMAN et al., 1992), atualmente o modo B é o mais utilizado por proporcionar uma imagem que permite a delimitação anatômica acurada do olho (SCHIFFER et al., 1982; EISEMBERG, 1985; DZIEZYC, 1987; MORGAN, 1989; SOARES et al., 1998; RODRIGUES, 2008).

Devido à impossibilidade de acessar o segmento posterior pela oftalmoscopia em olhos com catarata total, muitas alterações podem não ser detectadas na avaliação pré-operatória desses casos. Alterações mórbidas como descolamento de retina, tumores intra-oculares, hemorragia ou processos inflamatórios vítreos, corpo estranho intra-ocular ou proliferação vítreo-retiniana, contra-indicam o tratamento cirúrgico, e a sua detecção prévia evita anestesia e cirurgia desnecessárias ou resultado visual insatisfatório. Assim, a

avaliação ultrassonográfica antes da cirurgia é útil para auxiliar o planejamento cirúrgico e orientar as expectativas dos proprietários (ROSEN, 1999).

2.3. Estruturas oculares observadas em ultrassonografia

2.3.1. Pálpebras

Normalmente é desnecessário o exame ultrassonográfico para avaliar esta estrutura, pois só o exame direto já é satisfatório. Quando é realizado deve ser colocado afastador acústico, sendo vista como estrutura ecóica em campo próximo, já a terceira pálpebra aparece como estrutura ecóica profunda à pálpebra inferior (NYLAND; MATTOON, 2002).

2.3.2. Globo ocular

As camadas corneais podem ser diferenciadas, pois, o epitélio se apresenta altamente reflexivo, o estroma com baixa refletividade é facilmente diferenciado em relação à esclera e demais camadas, membrana descemet e endotélio são visualizados juntos como uma linha altamente refletiva na porção posterior da córnea. Apresentam-se valores da espessura normal da córnea para o cão de 0,6 a 1,0 mm no centro e de 0,5 a 0,7 mm na periferia, dependendo do tamanho do animal (GELATT, 1981).

A câmara anterior é anecóica quando visualizada pelo ultrassom. A profundidade da câmara anterior é a medida da distância entre a porção posterior da córnea o endotélio e a anterior da lente ou cápsula anterior. Eixos do globo do cão medem de 19,7 a 24,0mm horizontalmente, 18,7 a 23,0 mm verticalmente, e 20,0 a 24,2 mm no segmento ântero-posterior (DIESEM, 1975).

O humor aquoso e o vítreo devem aparecer como áreas anecóicas, mas é comum visualizar artefatos de reverberação que devem desaparecer ao mudar o plano de secção (MATTOON; NYLAND, 1995).

Retina, coróide e esclera aparecem como uma única camada ecogênica, não sendo possível diferenciá-las na imagem e o disco óptico normalmente aparece como uma área

rebaixada de ecogenicidade aumentada na parede ocular posterior (EISENBERG, 1985; Hager et al. 1987).

As opacidades do vítreo são variáveis em tamanho e forma, incluindo formas membranosas (SCOTTY, 2004). Muitas delas estão associadas a opacidades da superfície posterior da lente, sendo normalmente resultado da presença de células inflamatórias que chegam devido a reações inflamatórias de estruturas adjacentes, e de hemorragia intravítrea originada por lesões traumáticas, glaucoma, neoplasias. Ambas se apresentam formando ecos pontuais dispersos ou localizados de baixa intensidade e podem formar membranas vítreas cuja contração leva ao descolamento retiniano (MATTOON; NYLAND, 1995). Em associação à catarata, são comumente visualizadas múltiplas opacidades de alta refletividade em câmara vítrea, denominadas como degenerações vítreas, cujo número e ecogenicidade aumentam de acordo como o grau de degeneração (GONZÁLES et al., 2001).

2.3.3. Lente

A lente, uma estrutura biconvexa é visualizada em sua normalidade com seu interior anecóico limitado por duas linhas ecogênicas, uma convexa e outra côncava (cápsula anterior e posterior respectivamente) (MATTOON; NYLAND, 1995; DZIEZYC; HAGER, 1988). Possui diâmetro aproximado de 10 mm na dimensão transversal ou dorso-ventral por mensuração direta e espessura antero-posterior de 7 mm aproximadamente (NYLAND; MATTOON, 2002).

A cápsula da lente é uma membrana basal secretada pelas células epiteliais. A cápsula anterior mede de 30 a 45µm, aumentando em espessura ao longo da vida, já a posterior mantém sua espessura de 2 a 4µm (DEISEN, 1975; ADKINS; HENDRIX, 2003).

A luxação da lente é secundária a trauma, ocupação do espaço por massas, glaucoma ou predisposição hereditária. Define-se subluxação do cristalino quando a lente se afasta da sua posição normal e luxação completa quando os anexos ligamentares periféricos da lente são completamente rompidos (NYLAND; MATTOON, 2002).

A catarata será identificada pelo aumento da ecogenicidade da lente, normalmente anecóica (GONZÁLES et al., 2001).

A classificação de acordo com o estágio de evolução pode ser obtida pela avaliação da proporção de porções ecóicas da lente com o seu tamanho. As incipientes são caracterizadas por ecogenicidade que ocupa menos de 5% da lente, as cataratas imaturas e maduras caracterizam-se por áreas ecóicas ocupando entre 5 a 95% e mais de 95% da lente, respectivamente (SCOTTY, 2004).

O aumento da lente na fase imatura também pode ser detectado na ultrasonografia (GONZÁLES et al., 2001). Cataratas hiperaturas e intumescentes são as de mais fácil diferenciação segundo Scott (2004).

2.3.4. Corpo ciliar

O corpo ciliar é de difícil visualização, aparecendo como uma pequena estrutura ecogênica ao lado da lente (MATTOON; NYLAND, 1995; DZIEZYC; HAGER, 1988).

2.3.5. Retina

A retina está localizada mais internamente no globo ocular. Na parte central do fundo do olho, é espessa, medindo 150 a 300 μm , enquanto na periferia sua espessura é de 100 a 120 μm . Os receptores da retina do cão têm bastonetes predominantemente e poucos cones. O fundo de olho destes animais possui vasos sanguíneos que são um prolongamento direto das artérias principais ou uma rede ciliarretinal. As veias do fundo de olho são menos tortuosas e possuem um vermelho mais escuro que as artérias (GETTY, 1975).

A retina descolada é vista facilmente pela ultrasonografia em modo B (NYLAND; MATTOON, 2002) onde aparece como uma membrana lisa e hiperecólica na câmara vítrea e no descolamento total possui forma de Y ou sinal de gaivota com as extremidades ligadas à *ora serrata* e a base ligada ao disco óptico (GONZÁLES et al., 2001; SCOTTY, 2004).

O descolamento pode ser parcial ou completo, sendo resultado de condições congênitas, trauma, lesões causadas por massa, hemorragia intraocular, inflamação ou múltiplos processos de outras doenças (NYLAND; MATTOON, 2002).

Descolamentos de retina são muitas vezes detectados em associação a presença de catarata, sendo que sua prevalência aumenta com a maturidade da catarata, ocorrendo com maior frequência em cataratas hiper maduras (GONZÁLES et al., 2001).

O descolamento regmatogênico da retina é a forma mais comum, ocorre pela ruptura da retina permitindo que a passagem de fluido do vítreo eleve a retina (GONZALEZ et al., 2001; SLATTER, 2005).

2.3.6. Espaço Retrobulbar

O espaço retrobulbar aparece como uma área de moderada ecogenicidade devido a grande quantidade de gordura. O nervo óptico aparece como um funil de margem hiperecótica e centro anecótico abaixo do disco óptico. Já os músculos extra-oculares surgem na imagem como estruturas homogêneas hipoecóticas em corte tangencial atrás do globo ocular (BARR,1990, MATTOON; NYLAND,1995; SIMON,1996).

3 MATERIAL E MÉTODOS

De acordo com as diretrizes da Universidade Federal Rural do Rio de Janeiro, este projeto foi submetido e aprovado pelo Comitê de Ética em Pesquisa da UFRRJ (Processo nº 23083.001060/2012-14). Todas as normas de bem estar animal foram seguidas conforme estabelecido pela Comissão Nacional de Ética em Pesquisa (CONEP), um consentimento livre e esclarecido foi assinado pelos proprietários e os procedimentos foram permitidos pelos mesmos.

3.1. Animais

Foram avaliados 196 bulbos oculares de 98 cães machos e fêmeas, de diferentes idades e raças, atendidos no setor de oftalmologia do Hospital Veterinário da Universidade Federal Rural do Rio de Janeiro e em duas clínicas Veterinárias no Rio de Janeiro (Clínica Veterinária Montese, Resende e Policlínica Veterinária Botafogo), no período de 2009 a 2011.

3.2. Avaliação ultrassonográfica

Os animais foram submetidos a exame oftalmológico, incluindo biomicroscopia com lâmpada de fenda, tonometria de aplanção, oftalmoscopia direta e indireta, quando possível, por causa da catarata. Dados de anamnese e achados físicos relevantes foram registrados em formulários individuais: raça, idade, sexo, tempo de evolução (quando conhecido ou informado pelo proprietário), olho(s) examinado(s) ou acometido(s) e diagnóstico de catarata e/ou outra alteração evidenciada com base nos achados clínicos.

A seguir os animais com diagnóstico clínico de catarata e/ou outra indicação foram encaminhados ao setor de diagnóstico por imagem para avaliação e registro das alterações ultrassonográficas.

Os exames foram realizados, em sala escura, em modo B, com dois modelos de aparelhos de ultrassonografia¹, usando-se a técnica transcorneal, com o uso de sonda linear com frequência de 10 Hz.

Os animais foram contidos manualmente (MORGAN, 1989, SELCER, 1995) sobre uma mesa de inox e seu posicionamento (sentados ou em decúbito esternal) foi determinado por dois fatores: uma boa posição para realização do exame e que o animal aceitasse melhor a manipulação sem necessidade de sedação.

Preliminarmente às ultrassonografias, realizaram-se anestesia tópica, com colírio anestésico² em instilação direta sobre a superfície ocular como recomendado por diferentes pesquisadores (DZIEZYC et al., 1987; HAGER et al., 1987; MORGAN, 1989; SELCER, 1995).

A seguir, realizou-se blefarostase manual e uma espessa camada de gel acústico³ foi usada entre o transdutor e o local do exame, como meio de contato e de condução (DZIEZYC et al., 1987; HAGER et al., 1987; MORGAN, 1989; SELCER, 1995).

A sonda foi posicionada sobre o olho do animal dando-se início a realização da ultrassonografia que foi realizada com os animais alertas, apenas com anestesia tópica oftálmica conforme descrito acima. Visando a uma melhor visualização das estruturas e dos picos hiperecóicos correspondentes à córnea, cápsulas anterior e posterior da lente, bem como da parede posterior do bulbo do olho empregou-se a técnica transcorneal, com o transdutor posicionado em região axial. Após o exame, os olhos foram cuidadosamente enxaguados com solução fisiológica para a remoção do gel (KEALY; MCALLISTER, 2000).

Os exames foram acompanhados no monitor e as imagens arquivadas em formato digital.

Após visualização das estruturas, foram obtidas as medidas do comprimento axial do globo ocular e da câmara anterior; a espessura total da porção central da lente e o diâmetro do cristalino, e quando a lente se evidenciava espessada, foram registradas as espessuras da porção anterior e posterior da lente.

¹ Titan®, fabricado pela Sonosite e Madison®, fabricado pela Sonoace Pico

² Anestalcon® - Alcon®

³ Gel MRC® (Polímero carboxivinílico, imidazolidil uréia, metil parabeno, 2 amino, 2 metil, 1 propanol (AMP) e água deionizada)

A lente foi avaliada quanto à sua ecogenicidade, para caracterização da catarata bem como foi verificada a ocorrência de alterações sugestivas de outras doenças oculares intercorrentes, como a presença de celularidade em vítreo, a qual foi sub-classificada em discreta, moderada ou intensa.

3.3. Análise dos dados

Para as variáveis qualitativas, foram utilizados os valores relativos (percentuais) e a frequência absoluta (número). Para as variáveis quantitativas foram utilizadas as médias para resumir as informações, e desvios padrão, mínimo e máximo para indicar a variabilidade dos dados. Os valores mensurados foram submetidos à análise de variância e Teste T para comparação entre olhos com e sem catarata e olhos direitos e esquerdos a um grau de 95% de confiança ($p \leq 0,05$).

4 RESULTADOS E DISCUSSÃO

4.1. Animais (sexo, idade e raças)

De 90 cães examinados 47 eram fêmeas e 51 machos, com idade média de 8,0 anos. A idade variou entre 1 e 15 anos, sendo que 13 tinham menos de 5 anos, 37 entre 6 e 10,12 acima de 10 anos e 28 eram adultos com idade desconhecida ou não informada (Anexo 01).

Cães da raça Poodle foram predominantes quanto aos atendimentos (43/90 – 47,8%). A seguir cães mestiços ou sem raça definida (SRD) (10), Cocker Spaniel (6), Yorkshire Terrier (5), Schnauzer Standard (4), Lhasa Apso (4) e Pinscher (3) foram mais freqüentemente examinadas quanto à ocorrência de catarata (Figura 02). Outras raças avaliadas foram: Shi Tzu (2), Beagle (2), Golden Retriever, Buldogue Francês, Buldogue Inglês, Pug, Maltês, Scott Terrier, Teckel, Bichon Frise, Chow chow, Boxer e Dálmata.

O maior número de cães da raça poodle neste estudo (47,8%) pode estar relacionado à predominância dessa raça na região em estudo.

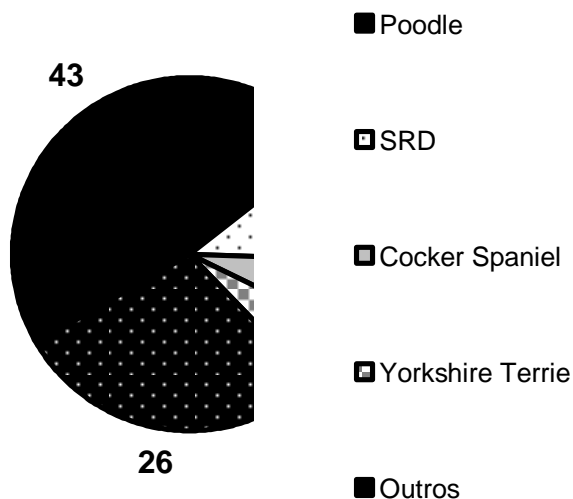


Figura 01: Raças de cães com catarata em um ou nos dois olhos atendidos no setor de oftalmologia do hospital veterinário, setor de pequenos animais da UFRRJ e em outras clínicas no Município do RJ, submetidas ao exame ultrassonográfico ocular.

Gellat e Mackay (2005) relataram uma incidência elevada de catarata em cães, sendo o Poodle Miniatura a raça mais acometida, com cerca de 10,8% dos animais diagnosticados com a doença. Outras linhagens como a Poodle Toy (10,21%) e Poodle Standard (7%) também apresentam altas prevalências caracterizando a ocorrência elevada em Poodles. American Cocker Spaniel, Schnauzer Miniature, Lhasa Apso e Yorkshire Terrier apresentam incidência maior que os cães sem raça definida (SRD) cujo índice (1,61%) foi inferior à média da espécie. Os dados do presente estudo estão, portanto de acordo com Gellat e Mackay (2005) e Gelatt (2003) que indicaram a catarata como uma das causas mais frequentes da perda da visão em cães tanto mestiços como de raças puras.

Entre os animais com idade conhecida (informada) a catarata foi mais frequente na faixa etária de 6 a 10 anos em que todos os animais avaliados apresentavam somente catarata uni ou bilateral (94,6%) ou outra afecção concomitante (5,4%).

A idade média dos animais com catarata (8 anos) está de acordo com a faixa etária entre 4 e 15 anos apontada como período de risco e maior ocorrência de catarata (SLATTER, 1990a; WHITLEY et al., 1993; HONSHO et al., 2002; GELATT; MACKAY, 2005). Contudo, diagnosticou-se catarata também em animais jovens, sendo sete com até 5 anos de idade abaixo, portanto da faixa etária de maior risco.

De 13 animais com até cinco anos encaminhados para avaliação ultrassonográfica ocular quatro apresentavam catarata bilateral, três em apenas um dos olhos.

4.2. Alterações Identificadas

Do total de cães (90) 25 (27,8%) apresentaram catarata evidenciada ao exame ultrassonográfico em apenas um dos olhos, onze em olho esquerdo e quatorze em olho direito apenas, portanto nos olhos sem catarata, foi evidenciada a presença de celularidade em seis olhos que não observou-se a presença de catarata, 3 em olho direito e 3 em esquerdo destes animais. Na figura 02 evidencia-se uma imagem ultrassonográfica ocular em olho sem alteração evidente e na Figura 03 evidencia-se celularidade por pontos hiperecóticos.

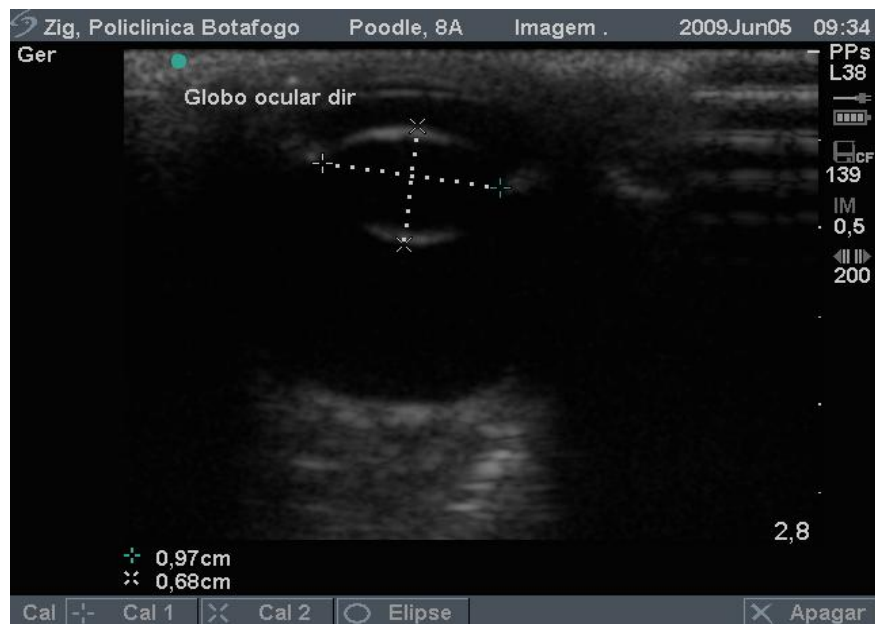

Figura 02: Avaliação ultrassonográfica em modo B de olho de cão, não evidenciando qualquer alteração.

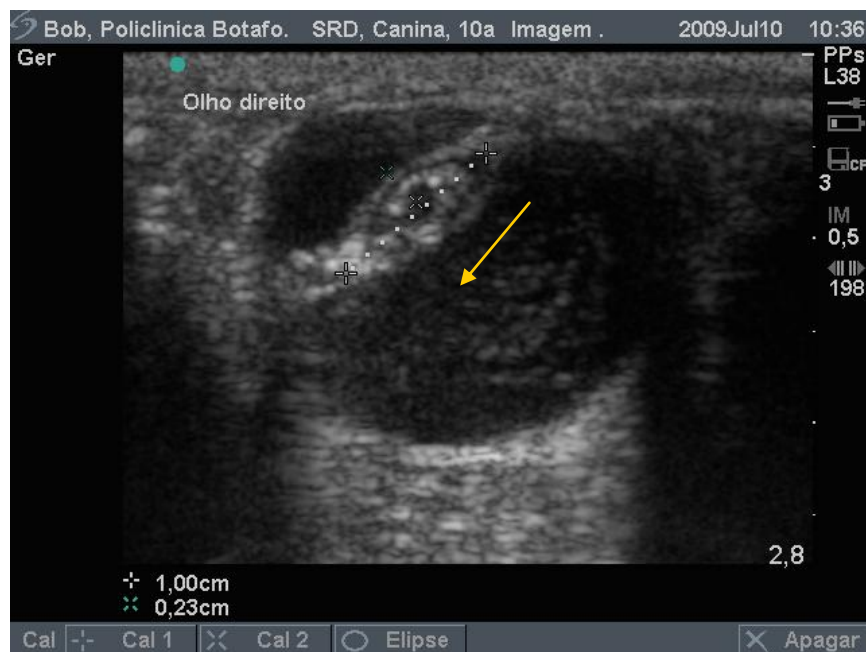

Figura 03: Imagem ultrassonográfica do olho de cão celularidade em câmara vítrea indicada pela seta.

Catarata identificada pelo aumento da ecogenicidade da lente foi diagnosticada em 90 cães, dos quais 65 (72,2%) tinham catarata em ambos os olhos, 11 (12,2%) apenas em olho esquerdo, 14 (15,6%) apenas em olho direito, e 13 (13,3%) com outra afecção associada ou concomitante à catarata. Em oito animais (8,2%) não foi diagnosticada a catarata, porém alguma afecção ou alteração foi evidenciada, sendo uma não caracterizada pelo exame ultrassonográfico. A frequência de alterações diagnosticadas, por animal está listada no Quadro 01.

Quadro 01: Catarata e outras afecções diagnosticadas ao exame ultrassonográfico de 90 cães atendidos no Setor de Pequenos Animais do Hospital Veterinário da UFRRJ e duas clínicas veterinárias particulares no Rio de Janeiro entre 2009 e 2011.

Diagnóstico	Animais
Catarata bilateral	65
Catarata olho esquerdo	11
Catarata olho direito	14
Soma	90

Em relação ao total de olhos avaliados (180), em 26 não foi diagnosticada a catarata sendo 14 esquerdos e 12 direitos. Destes 25 foram normais (12 esquerdos e 14 direitos).

Em concordância com a avaliação clínica, pela possibilidade de visualização da cápsula lenticular em sua totalidade, por sua hiperecogenicidade 154 olhos foram diagnosticadas com catarata ao exame ultrassonográfico, sem diferença significativa entre olhos esquerdos (75) e direitos (79).

A frequência de catarata e outras alterações em olhos examinados estão apresentadas no Quadro 02. Como alteração associada ou concomitante à catarata destacou-se a celularidade da câmara vítrea, sendo esta discreta, moderada, ou intensa, respectivamente em 34, 18 e 32 olhos com catarata (49%). Como demonstrado no Quadro 03, além dessas alterações identificou-se: descolamento de retina (8), luxação da lente ou cristalino (2), neoplasia (2), presença de cristais em câmara vítrea (2) e reabsorção da lente (2). Destaca-se que eventualmente mais de uma alteração foi evidenciada no mesmo olho.

Opacidades vítreas hiperecóicas, intensas, compatíveis com exsudato ou hemorragia, foram visualizadas em dois olhos.

Quadro 02: Catarata e outras afecções diagnosticadas ao exame ultrassonográfico de 180 olhos de 90 cães atendidos no Setor de Pequenos Animais do Hospital Veterinário da UFRRJ e em duas clínicas veterinárias particulares no Rio de Janeiro entre 2009 e 2011.

	Olho Esquerdo	Olho Direito	Total
Sem catarata	12	14	26
Catarata sem outra alteração	33	31	64
Catarata + outra afecção	43	47	90
Total de Olhos			180

- não foram considerados os achados de celularidade em câmara vítrea.

Quadro 03: Alterações oculares em relação ao número de cães avaliados no setor de diagnóstico por imagem da UFRRJ e em duas clínicas veterinárias particulares no Rio de Janeiro entre 2009 e 2011 e prováveis causas segundo Gellat (1991) e Slatter (2005).

Alterações	Casos – Olhos	Causas Prováveis
Celularidade discreta	34	Processo inflamatório
Celularidade moderada	18	Processo inflamatório
Celularidade intensa	32	Processo inflamatório
Cristalino diminuído	24	Catarata reabsortiva, microface, atrofia ocular
Linhas hiperecóicas	5	Processo inflamatório
Luxação	2	Catarata reabsortiva, glaucoma, trauma
Neoplasia	2	Genética, tumor transmissível (TVT)
Descolamento de retina	8	Inflamação, trauma
Eixo axial aumentado	5	Glaucoma
Cristalino aumentado	3	Catarata intumesciente
Malha de fibrina	1	Uveíte
Cristais	2	Degeneração vítrea

A frequência de alterações identificadas nas condições deste estudo é relevante (90 olhos - 50%) visto que afecções diversas associadas à catarata podem contra-indicar a cirurgia ou modificar o prognóstico (QUINZE, 2005; SERRA et al., 2005; QUINZE, 2006; SQUARZONI et al., 2007; FREITAS, 2008).

Descolamento de retina (DR), hemorragia intra-vítrea e neoplasia intra-ocular foram relacionadas por Davidson et al. (1990) e Pigatto et al. (2004) como afecções possíveis de serem diagnosticadas quando os meios transparentes do olho encontram-se opacos, como no caso da catarata. Neste estudo foram evidenciados o DR e neoplasia intra-ocular e outras alterações relatadas em estudos ultrassonográficos oculares conduzidos pelos autores referenciados acima.

Como a opacificação do cristalino, impede ou limita a avaliação do segmento posterior do olho, torna-se necessário o uso de exames complementares que possibilitem a detecção de alterações oculares nos pacientes portadores de catarata previamente à realização da cirurgia.

Adicionalmente, Quinze (2006) destacou que a detecção prévia de processos inflamatórios ou hemorrágicos vítreos, descolamentos de retina total ou parcial e tumores intra-oculares, dentre outras afecções oculares evidenciadas no presente estudo evita anestesia e cirurgia desnecessárias, e o desgaste de resultados insatisfatórios.

Em estudo retrospectivo de 147 pacientes caninos portadores de catarata (277 olhos), degeneração vítrea e descolamento de retina (DR) foram evidenciados em 23% e 9% dos animais, respectivamente, e 2% dos pacientes apresentaram degeneração vítrea e descolamento de retina concomitantes. Os autores (VAN DER WOERDT et al., 1993) encontraram associação significativa entre classificação da catarata e DR, porém não houve associação entre classificação da catarata e degeneração vítrea e descolamento de retina.

No presente estudo a DR esteve ou não associada a catarata, em número inferior ao relatado por Van Der Woerdt et al. (1993), mas em conformidade com estudos em humanos (CORREA et al., 2002; WILLIAMS, 2004) e com cães (SQUARZONI et al., 2007), sempre unilateral.

Em estudo ultrassonográfico no qual foram avaliados 95 olhos de 52 cães com catarata (QUINZE, 2005), o descolamento posterior vítreo foi identificado em 8,4% dos

olhos, processo inflamatório e/ou hemorrágico do vítreo em 2,1% e descolamento de retina em 4,3% dos olhos.

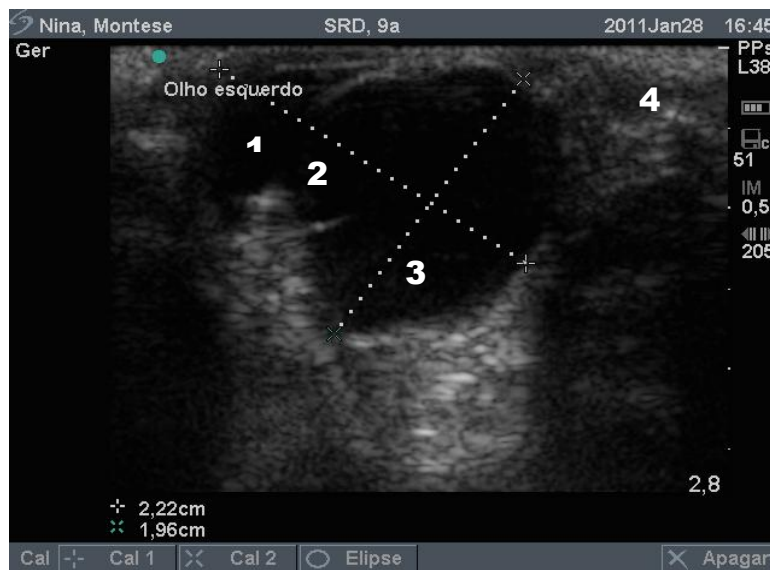


Figura 04: Visualização ultrassonográfica da câmara anterior (1), lente (2), câmara vítrea (3) e órbita (4) em olho com cristalino espessado.

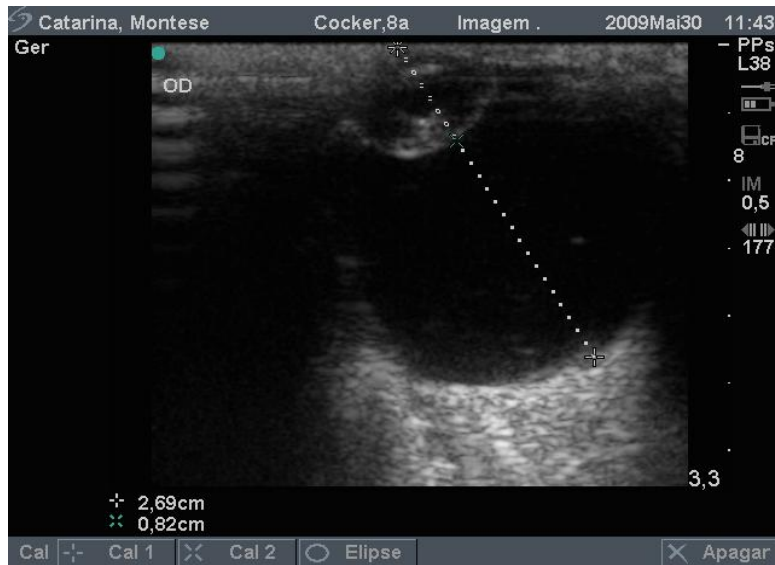


Figura 05: Eixo axial (EA) aumentado e presença de malha de fibrina em avaliação ultrassonográfica de olho direito de cão. Imagem sugere glaucoma e luxação de cristalino.

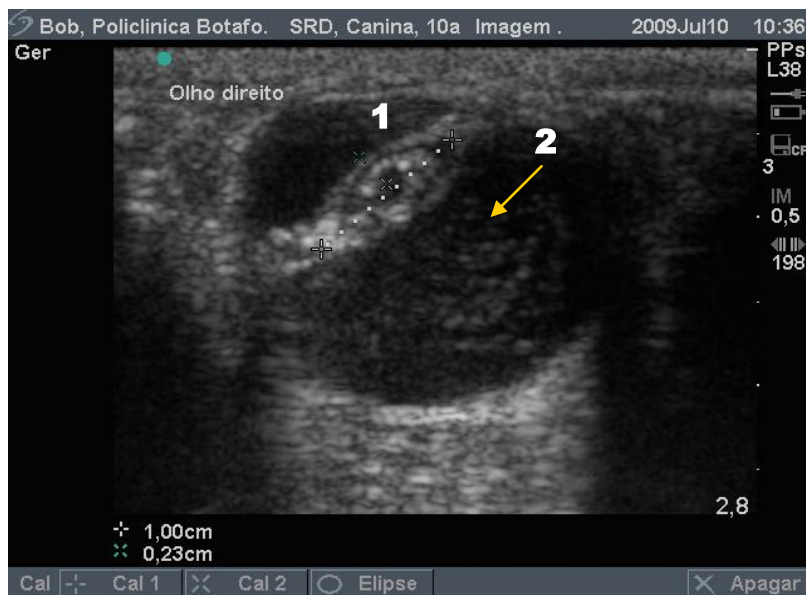


Figura 06: Visualização ultrassonográfica da câmara anterior (1), lente (2), câmara vítrea (3) e órbita (4) em olho com cristalino espessado.

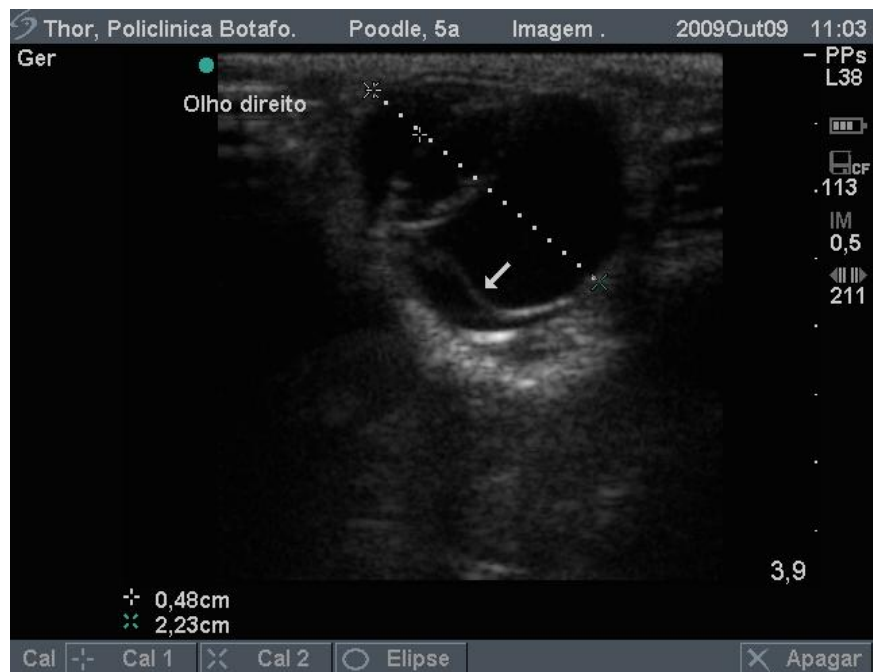

Figura 07: Visualização ultrassonográfica da câmara anterior, lente, câmara vítrea e órbita em olho com deslocamento de retina indicado na seta.

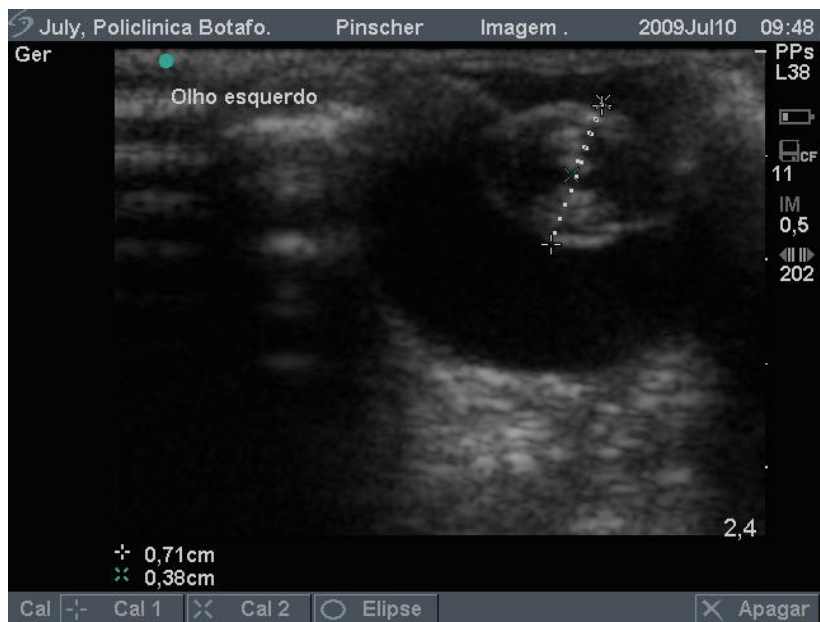

Figura 08: Visualização ultrassonográfica da câmara anterior, lente, câmara vítrea e órbita em olho com luxação de Cristalino.

Segundo Gonzáles et al. (2001) os descolamentos de retina são muitas vezes detectados em associação a presença de catarata, ocorrendo com maior frequência em cataratas hiper maduras. No presente estudo não foi avaliado o grau de maturação da catarata, contudo o deslocamento de retina ocorreu ou não em associação a opacidade da córnea e outras afecções.

Squarzoni et al. (2007) em avaliação ultrassonográfica de 225 olhos de 123 cães diabéticos e não diabéticos portadores de catarata atendidos no Hospital Veterinário da Universidade de São Paulo encontraram as seguintes alterações ultrassonográficas: degeneração vítrea, descolamento de vítreo posterior, hialose asteróide predominante em cães diabéticos. Em cães sem catarata foram observadas membranas vítreas sugestivas de degeneração, descolamento de vítreo posterior e hialose asteróide, respectivamente em 43%, 7,7% e 4,6% olhos. Concluiu-se, que não houve diferença entre a frequência de descolamento de retina em cães diabéticos e não diabéticos. Porém neste estudo foram avaliados cães com catarata em relação à sua associação com diabetes, condições não contempladas no presente estudo, mas que confirmam a importância do exame ultrassonográfico para diagnóstico de afecções associadas à catarata independentemente sua etiologia e grau de evolução.

Freitas et al. (2010) avaliaram o tipo de lesão e a frequência em 22 cães portadores de catarata diabética e com catarata sem etiologia definida. Em cães portadores de diabetes foi observada maior incidência de luxação de lente, assim como descolamento de retina corroborando achados de Gonzáles et al. (2001), Quinze (2005) e Squarzone et al. (2007).

Martins et al. (2010) avaliaram as condições ecográficas da lente cataratogênica e do fundo de olho de 30 cães (56 olhos) com catarata em diferentes estágios de desenvolvimento. Alterações no segmento posterior foram observadas em 26 olhos (46,4%). Degeneração vítrea foi detectada em 12 olhos (21,4%), imagens compatíveis com exsudato ou hemorragia em sete olhos (12,5%), persistência da artéria hialóide em quatro olhos (7,1%) e subluxação da lente em três olhos (5,3%).

O tipo e a frequência das principais alterações associadas ou concomitantes à catarata no presente estudo reiteram os achados em estudos anteriores. Também neste estudo deve-se atentar para o grande número de olhos com celularidade (84/154) de

intensidade variável em câmara vítrea posterior e/ou anterior de olhos esquerdos e direitos (Quadro 04) de cães com ou sem catarata.

Quadro 04: Celularidade evidenciada ao exame ultrassonográfico em olhos de cães com diagnóstico de catarata, 2009 a 2011.

Olhos	Leve	Moderada	Intensa
OE	18	9	14
OD	16	9	18
Total (84)	34	18	32

Em estudos anteriores há poucas referências ao aumento da celularidade em olhos com ou sem catarata, contudo segundo Gellat (1991) e Slatter (2005) sua presença sugere processo inflamatório, devendo-se, portanto atentar para sua detecção ao exame ocular.

Galego et al. (2012) através de biomicroscopia ultrassônica (UBM) encontraram um aumento de celularidade em câmara anterior somente em olhos de cães com catarata, quando comparados a olhos de cães sem catarata. Como indicativos de celularidade os autores consideraram a presença de pontos hiperecóticos de forma qualitativa (presentes ou ausentes). A presença de células em câmara anterior nos grupos de cães com catarata, diabéticos ou não, e sua ausência no grupo controle foi justificada por Galego et al. (2012) pela frequente ocorrência de uveíte induzida pela lente no cão, que pode ser encontrada em todos os estágios de maturação da catarata nesta espécie, ainda que de forma subclínica em referência à Hendrix (2007).

Outro dado que chama a atenção é o número de casos diagnosticados de descolamento de retina, se comparado aos casos identificados em estudos anteriormente realizados em cães com e sem catarata (VAN DER WOERDT et al., 1993, QUINZE, 2005; SQUARZONE et al., 2007), bem como em estudos ultrassonográficos pré-cirúrgicos em pacientes humanos com catarata total (LACAVA; CENTURION, 1997; ANTEBY, 1998).

Dez deslocamentos de retina em 196 olhos examinados (5,1%) é bastante inferior aos 23% detectados por Van der Woerd et al. (1993), porém consistente com os 4,3% dos olhos relacionados por Quinze (2005).

Por outro lado, Freitas et al. (2010) relataram que somente um caso de DR foi detectado, em um paciente diabético com catarata. Destaca-se que no presente estudo foram identificados 10 casos de DR, sendo oito em olhos sem catarata e dois em associação à esta. Assim, os achados divergem da literatura no que se refere ao descolamento de retina como uma das alterações mais detectadas em associação a catarata, mais frequentemente em cataratas hiper maduras como relatado por Gonzáles et al. (2001).

A duração do diabetes foi relacionada por Freitas et al. (2002) como o fator mais importante associado à ocorrência de retinopatias e descolamento de retina. Assim, em parte a baixa ocorrência de DR no presente estudo poderia ser justificada pela não associação com diabetes, visto que não foram estabelecidos grupos de animais diabéticos. Contudo, Squarzone et al. (2007) observaram que não houve diferença entre a frequência de DR encontrada em cães diabéticos e não diabéticos, e não em relação ao tempo de evolução e classificação da catarata. Também Martins et al. (2010) não observaram imagens ultrassonográficas compatíveis com DR ao estudarem as condições ecográficas da lente e fundo de olho de cães com catarata sem diagnóstico de diabetes, como no presente estudo.

Em um animal a alteração evidenciada não foi relacionada a nenhuma afecção específica. De dois olhos com catarata e celularidade marcada, em um evidenciou-se luxação do cristalino e presença de membrana vítrea aderida à lente a qual pode estar associada a um processo inflamatório intra-ocular. Em outro olho identificou-se a presença de linha hiperecótica, em padrão diferente dos pontos hiperecóticos citados por Galego et al. (2012) como indicativos de celularidade em câmara anterior de olhos com catarata.

Em estudo ultrassonográfico do segmento posterior de olhos de cães diabéticos e não diabéticos portadores de catarata Squarzone et al. (2007) detectaram a presença de ecos puntiformes em dois olhos (3,1%) sendo sugerido processo inflamatório e/ou hemorrágico para estes achados.

Martins et al. (2010) detectaram opacidade vítrea com imagens hiperecóticas, compatíveis com exsudado ou hemorragia vítrea como descrito por Squarzone et al. (2007)

em sete olhos (12,5%) de cães com catarata. No presente estudo a causa da alteração (presença de pontos hipercóicos) em um olho de um animal não foi associada a uma patologia específica, contudo pode estar relacionada à hemorragia ou processo inflamatório como sugerido pelos autores mencionados acima.

4.3. Valores Mensurados

As médias dos valores mensurados de espessura do eixo axial (EA), comprimento axial (CA), espessura do cristalino (EC), comprimento de cristalino (CC) e espessura da porção anterior (EPA) em olhos esquerdos (OE) e olhos direitos (OD) de cães com catarata e com catarata bilateral representados nas Tabelas 01 demonstram valores equivalentes e sem diferença significativa ($p \geq 0,05$) entre olhos direitos e esquerdos de cães com catarata e com catarata bilateral.

Tabela 01: Valores mínimos, máximos, média, desvio padrão e variância de espessura do eixo axial (EA), comprimento axial (CA), espessura do cristalino (EC), comprimento de cristalino (CC) e espessura da porção anterior (EPA) em olhos esquerdos (OE) e olhos direitos (OD) de cães com catarata bilateral– 2009 a 2011.

	EA		CA		EC		CC		EPA	
	OE	OD	OE	OD	OE	OD	OE	OD	OE	OD
Média	2,05	2,08	0,40	0,39	0,73	0,74	1,15	1,14	0,30	0,29
Desvio padrão	0,11	0,14	0,07	0,07	0,09	0,10	0,13	0,10	0,11	0,10
Variância	0,01	0,02	0,005	0,008	0,01	0,01	0,02	0,01	0,01	0,01
Mínimo	1,8	1,83	0,23	0,21	0,5	0,52	0,9	0,9	0,11	0,08
Máximo	2,3	2,69	0,53	0,53	0,94	0,99	1,81	1,37	0,5	0,45
valor-P	0,3239		0,4470		0,7472		0,8513		0,8081	

Os mesmos parâmetros em olhos de cães com catarata unilateral (Tabela 02) considerando o animal, portanto olhos com e sem catarata indiferente de esquerdo ou direito, também não evidenciaram diferenças significativas nos valores mensurados.

Contudo, embora não significantes estatisticamente, todos os valores foram diferentes entre olhos com e sem catarata de um mesmo animal.

Ao considerar somente os olhos com catarata (Tabela 03) os valores foram equivalentes (próximos) aos obtidos para o olho esquerdo, possivelmente pela influência dos valores máximos e mínimos em maior número de animais com catarata unilateral acometendo o olho esquerdo como demonstrado no Quadro 01 acima.

A ausência de diferença significativa para os parâmetros avaliados entre olhos esquerdos e direitos de cães sem catarata e com catarata uni ou bilateral é coerente, visto que as medidas entre os olhos direitos e esquerdos não devem diferir entre si, como demonstrado por Gonçalves et al. (2000) em estudo biométrico ultrassonográfico em tempo real em que foram utilizados 60 globos oculares de 30 cães oftalmologicamente sadios.

A equivalência entre os valores mensurados em olhos direitos e esquerdos de cães com catarata foi referida por Soares et al. (1998). Também em estudo conduzido por Williams (2004) em 50 cães normais e 100 cães com catarata, como um procedimento de triagem pré cirúrgica as medidas entre olhos direitos e esquerdos de animais com e sem catarata não foram significativamente diferentes.

Tabela 02: Valores mínimos, máximos, média, desvio padrão e variância de espessura do eixo axial (EA), comprimento axial (CA), espessura do cristalino (EC), comprimento de cristalino (CC) e espessura da porção anterior (EPA) em olhos direitos e esquerdos de cães com catarata unilateral – 2009 a 2011.

	EA		CA		EC		CC		EPA	
	OE	OD	OE	OD	OE	OD	OE	OD	OE	OD
Média	2,07	2,03	0,40	0,40	0,68	0,71	1,11	1,11	0,27	0,25
Desvio padrão	0,18	0,14	0,10	0,09	0,17	0,14	0,14	0,12	0,12	0,16
Variância	0,03	0,02	0,01	0,01	0,03	0,02	0,02	0,02	0,01	0,03
Mínimo	1,83	1,66	0,27	0,28	0,29	0,29	0,75	0,75	0,08	0,05
Máximo	2,64	2,28	0,67	0,61	0,94	1,00	1,29	1,26	0,44	0,51
valor-P	0,4759		0,9962		0,5319		0,8827		0,6391	

Tabela 03: Valores médios de espessura do eixo axial (EA), comprimento axial (CA), espessura do cristalino (EC), comprimento de cristalino (CC) e espessura da porção anterior (EPA) em olhos de cães com catarata unilateral – 2009 a 2011.

	EA	CA	EC	CC	EPA
Média	2,07	0,39	0,68	1,12	0,28
Desvio padrão	0,19	0,10	0,17	0,15	0,11
Variância	0,03	0,01	0,03	0,02	0,01
Mínimo	1,83	0,27	0,29	0,75	0,08
Máximo	2,64	0,67	0,94	1,29	0,44

Os mesmos parâmetros (valores mínimos, máximos, média, variância e desvio padrão) comparativamente entre olhos com catarata e normais representados na Tabela 04 indicam valores mensurados de eixo axial (EA), comprimento do cristalino (CC) e espessura da porção anterior do cristalino (EPA) maiores em olhos com catarata, com diferença significativa ($p \leq 0,001$) apenas para espessura da porção anterior (EPA).

Tabela 04: Valores médios de espessura do eixo axial (EA), comprimento axial (CA), espessura do cristalino (EC), comprimento de cristalino (CC) e espessura da porção anterior (EPA) em olhos de cães com catarata e normais – 2009 a 2011.

	EA		CA		EC		CC		EPA*	
	CT	N	CT	N	CT	N	CT	N	CT	N
Média	2,07	2,01	0,39	0,40	0,68	0,68	1,11	1,09	0,33a	0,15b
Desvio padrão	0,13	0,13	0,08	0,09	0,15	0,05	0,12	0,08	0,08	0,12
Variância	0,02	0,02	0,01	0,01	0,02	0,002	0,01	0,01	0,01	0,01
Mínimo	1,83	1,7	0,27	0,28	0,29	0,62	0,85	1	0,13	0,05
Máximo	2,28	2,2	0,63	0,61	0,94	0,8	1,29	1,3	0,44	0,38
<i>valor-P</i>	0,2458		0,6956		0,9455		0,6545		2,86E-05	

* Letras diferentes na mesma linha indicam diferença significativa a 99% de confiança.

A profundidade do globo ocular (EA) é referida variando de 1,78 a 2,28 cm (PRINCE et al., 1960; MARTIN; ANDERSON, 1981; COTTRILL et al., 1989) e, Gonçalves et al. (2000) obtiveram uma média de 1,8 cm, um valor que está dentro da variação citada na literatura e dos valores obtidos neste estudo para olhos normais e com catarata.

Nos olhos com catarata observaram-se aumento da espessura de porções anterior do cristalino (EPA), com valores médios de 0,33 cm, significativamente maiores ($p \leq 0,01$) que os valores obtidos para os olhos normais (0,15 cm).

A espessura do eixo axial (EA) variou de um mínimo de 1,7 e 1,83 cm ao máximo de 2,2 e 2,28 cm, com médias de 2,01 e 2,07, respectivamente em olhos normais e com catarata. Para o comprimento axial (CA) obteve-se valores mínimos, máximos e médios bem próximos em olhos normais e com catarata. Em concordância com os dados deste estudo Williams (2004) relatou que comprimentos axial do globo ocular não foi significativamente diferente entre os grupos de caninos com lentes normais e em olhos com catarata em diferentes estágios. Contudo os globos oculares foram menores em cães jovens com catarata congênita.

Ainda em relação ao estudo de Williams (2004) a espessura da lente em cães diabéticos ($0,84 \pm 0,9$ cm) foi significativamente maior que a espessura da lente de olhos normais ($0,67 \pm 1,0$ cm). Olhos com catarata imatura ($0,64 \pm 0,8$ cm) e olhos com catarata madura ($0,74 \pm 0,9$ cm), embora variando em espessura, não foram estatisticamente diferentes de olhos normais.

Das mensurações relativas ao cristalino a espessura (EC) em olhos com catarata variou de um mínimo de 0,29 cm ao máximo de 0,94 cm, com média aritmética de 0,68 cm. Os valores mensurados nos olhos sem catarata embora divergentes em máximos (0,8 cm) e mínimos (0,62 cm) não diferiram significativamente e a média foi semelhante (0,68 cm) para olhos com catarata e olhos normais.

A espessura da lente do cristalino é referida por Prince et al. (1960), Martin e Anderson (1981) e Cottrill et al. (1989), como variando de 0,68 a 0,76 cm. Os valores médios de EC no presente estudo para olhos esquerdos e direitos, normais (0,72 cm) e com catarata (0,74 cm) estão de acordo com os referenciados por Nyland e Mattoon (2002) de espessura antero-posterior de 0,7 cm aproximadamente, bem como estão próximos dos

valores descritos por Williams (2004) em olhos normais ($0,67 \pm 0,1$ cm), olhos com catarata imatura ($0,64 \pm 0,8$ cm) e olhos com catarata madura ($0,74 \pm 0,9$ cm), os quais não foram estatisticamente diferentes. Porém os valores aqui obtidos foram maiores que os de Gonçalves et al. (2000), onde a média foi 0,61 cm.

O comprimento do cristalino (CC) embora diferindo em seus valores mínimos e máximos, apresentou-se com valores médios bem próximos em olhos com catarata (1,11 cm) e normais (1,09 cm). Os valores médios de CC em olhos normais e com catarata estão em acordo com o diâmetro aproximado de 1,0 cm na dimensão transversal ou dorso-ventral por mensuração direta relatado por Nyland e Mattoon (2002). Cottrill et al. (1989) descreveram a medida da profundidade ou comprimento da câmara vítrea como variando de 0,9 a 1,0 cm com média de 0,96 cm, e Gonçalves et al. (2000) obtiveram um valor médio de $0,91 \pm 0,05$ cm, dentro da variação encontrada anteriormente, mas um pouco abaixo dos valores médios obtidos neste estudo em olhos com e sem catarata.

Quanto aos valores do eixo axial (comprimento - CA e espessura -EA) evidenciaram-se valores médios semelhantes em cães normais, com catarata uni e bilateral, com espessura e comprimentos mínimos e máximos próximos entre olhos direitos e esquerdos, e dentro dos limites obtidos por Diesem (1975), que estabeleceu medidas de 1,97 cm a 2,4 cm horizontalmente para o eixo axial do globo ocular do cão.

Para a profundidade da câmara Williams (2004) descreveu profundidade reduzida em olhos com catarata diabética ($0,29 \pm 0,1$ cm) comparativamente a olhos normais ($0,38 \pm 0,1$ cm), a olhos com catarata imatura ($0,35 \pm 0,1$ cm) e olhos com catarata madura ($0,32 \pm 0,6$ cm), valores próximos dos obtidos em cães normais e com catarata no presente estudo.

Foram frequentes as alterações do cristalino, sobretudo redução da espessura (25), mas também aumento do comprimento (3). Também o eixo axial apresentou-se aumentado (3).

Grandberg et al. (2001) demonstraram que a profundidade da câmara anterior diminui, ao passo que a espessura do cristalino aumenta com o envelhecimento sendo esta uma possibilidade para a espessura aumentada do cristalino em 25 animais deste estudo.

Soares et al. (1998) descreveram que a atrofia do bulbo ocular evidencia-se ao exame ultrassonográfico por diminuição do diâmetro do eixo axial dos bulbos oculares em relação ao olho contralateral e que o glaucoma manifestou-se por aumento do diâmetro

axial do bulbo. No contexto das alterações do diâmetro axial indicadas por Soares et al. (1998), 21 cães apresentaram valores mensurados em olhos com catarata reduzidos em relação aos olhos contralaterais e cinco aumentados.

Dos 43 olhos que não apresentaram alteração da celularidade em câmara vítrea, três estavam com diâmetro e espessura do cristalino aumentadas e seis com estes parâmetros diminuídos.

Em 14 olhos observou-se redução de tamanho do cristalino. Destes, sete apresentaram celularidade marcada (3), moderada (3) ou discreta (1). Em quatro olhos foi observado aumento do eixo axial (Figura 05). Destes um não apresentou alteração que justificasse o aumento axial.

Dos olhos com opacidade da córnea em que não havia alteração na celularidade, em três observou-se a diminuição do cristalino, em dois foi evidenciada luxação, em um com celularidade moderada foi diagnosticada neoplasia.

Também foram evidenciados três olhos com luxação do cristalino e dois com imagens condizentes com cristalizações. Whitley et al. (1993) e Davidson e Nelms (1998) notificaram que, nas cataratas hiper maturas, enzimas são liberadas a partir de fibras lenticulares, ensejando proteólise, notadamente no córtex. A lise de proteínas e a perda de líquido pelas cápsulas lenticulares induzem a redução do tamanho da lente e a aparência irregular da superfície da cápsula anterior. Áreas corticais em cataratas hiper maturas podem apresentar, sob iluminação difusa, pequenas partículas cristalinas brilhantes provenientes da degradação de fibras e de proteínas. Imagens condizentes com partículas cristalinas como descrito pelos autores acima foram observadas em dois olhos neste estudo.

5 CONCLUSÃO

A avaliação ultrassonográfica mostrou-se útil na avaliação ocular, especialmente para o diagnóstico de patologias associadas ou concomitantes a catarata.

Celularidade vítrea, descolamento de retina, luxação da lente ou cristalino, neoplasia, espessura reduzida do cristalino foram as alterações mais frequentes em associação à catarata.

Os valores mensurados para a espessura e comprimento do eixo axial (EA), bem como espessura e comprimento do cristalino não apresentaram relação com a catarata sendo estes valores equivalentes estatisticamente entre olhos normais e com catarata.

5 REFERÊNCIAS BIBLIOGRÁFICAS

ADKINS, E. A.; HENDRIX, D. V. H. Cataract evaluations and treatment in dogs. *Compendium on Continuing Education for the Practicing Veterinarian*, v.25, p.813-825, 2003.

Animal Hospital Association, Schaumburg, v. 25, n. 4, p. 393-399, 1989.

ANTEBY I.I., BLUMENTHAL E.Z., ZAMIR E., WAINDIM P. The role of preoperative ultrasonography for patients with dense cataract: a retrospective study of 509 cases. *Ophthalmic Surgery Lasers*;v. 29, p.8-114, 1998.

BARNETT, K. C.; STARTUP, F. G. Hereditary cataract in the standard poodle. *Veterinary Records*, v. 117, n. 1, p. 15-16, 1985.

BARR F. *Diagnostic Ultrasound in the Dog and Cat*. Oxford: Blackwell Scientific Publications, p.159-168, 1990.

BENTLEY, E.; MILLER, P. E.; DIEHL, K. A. Use of high-resolution ultrasound as a diagnostic tool in veterinary ophthalmology. *Journal American Veterinary Medical Association, Schaumburg*, v. 223, n. 11, p. 1617-1622, 2003.

COLEMAN, J., WOODS, S., RONDEAU, M.J., et al. Ophthalmic ultrasonography. *Radiology Clinical of North America, Philadelphia*, v.30, n.5, p.1105-1114, 1992.

Corrêa, Z.M.S.; Goldhardt, R.; Marcon, A.S.; Marcon, I.M. Achados ecográficos em pacientes com catarata total. *Arquivos Brasileiros de Oftalmologia* 2002;65:609-13

CROIX, N. Cataracts: When to Refer, *Topics in Companion Animal Medicine*, v. 23, n.1, 2008.

COTTRILL, N.B.; BANKS, W.J.; PECHMAN, R.D. Ultrasonographic and biometric evaluation of the eye and orbit of dogs. *American Journal of Veterinary Research*, v.50, n.6, p.898-903, 1989.

DALLOW RL, HART LJ. Ultrasound diagnosis of the eye and orbit. In: Albert DM, Jakobiec FA, editors. Principles and practice of ophthalmology. Philadelphia: W.B. Saunders;. p.3543-3554, 1994.

DAVIDORF FH, LETSON AD, WEISS ET, LEVINE E. Incidence of misdiagnosed and unsuspected choroidal melanomas: a 50-year experience. Archives Ophthalmology; v.2, pp 101:410, 1983.

Davidson M.G. & Nelms S.R. Diseases of the canine lens and cataract formation, p.859-887. In: Gelatt K.N. (Ed.), Veterinary Ophthalmology. 4th ed. Blackwell Publishing, Ames, Iowa, 2007.

DAVIDSON MG, NELMS SR: Diseases of the lens and cataract formation, in Gelatt KN (ed): Veterinary Ophthalmology, ed 3. Philadelphia, Lippincott Williams & Wilkins, pp 797– 825, 1999.

DAVIDSON, M. G.; NASISSE, M. P.; RUSNAK, I. M.; CORBETT, W. T.; ENGLISH, R. V. Success rates of unilateral vs. bilateral cataract extraction in dogs. Veterinary. Surgery., 19, 232-236, 1990.

DENNIS, R.; KIRBERGER, R. M.; BARR, F.; WRIGLEY, R. H.: Handbook of Small Radiology and Ultrasound 2ed, cap 4, pg 106-109, 2010.

DIESEM C.D. Gross anatomic structure of equine and bovine orbit and its content. America Journal Veterinary Research. v. 29, p. 1769-1781, 1975.

DZIEZYC, J.; HAGER, D. A.; MILLCAAMP, N. J. Two-dimensional real-time ocular ultrasonography in the diagnosis of ocular lesions in dogs. Journal of American Animal Hospital Association, Lakewood, v. 23, n. 5, p. 501-508, 1987.

DZIEZYC, J.D, HAGER, D.A. Ocular Ultrasonography In Veterinary Medicine. Seminars in Veterinary Medicine & Surgery (Small Animal); v. 3, p.1-9, 1988.

EISENBERG, H.M. Ultrasonography of the Eye and Orbit. Veterinary Clinic North America: Small Animal Practice; v. 6: p. 1263-1275, 1985.

FERREIRA, F.M.; LAUS, J.L.; JUPA JUNIOR, C.J. Catarata em pequenos animais -
Jornal Brasileiro de Ciência Animal e Veterinária Pesquisa, v.34, n.1, p.16-20, 1997.

FREITAS, A. C. Ultra-sonografia oftálmica em cães (*Canis familiaris*) portadores de
diabetes mellitus. *Jornal Brasileiro de Ciência Animal*, v. 1, n. 1, 2008.

FREITAS, A.M., CORRÊA, Z.M.S., MARCON, I.M., SCHIMIDT, H. A proteinúria como
fator de risco para retinopatia diabética. *Arquivos Brasileiros de Oftalmologia*, v.65, p.83-
87, 2002.

Freitas, A.C., Lima, R.O., Carvalho, C. B., Costa, A.P.D., Daher, R.F. Ultra-Sonografia
Oftálmica em Cães com Catarata. *Revista de Ciência e Vida. Seropédica* v. 30 n. 2 47-57
julho/dezembro 2010.

GALEGO M.P., SAFATLE A.M.V., OTSUKI D., HVENEGAARD A.P.,
CASTANHEIRA V.R.; BARROS, P.S.M. Estudo comparativo das estruturas do segmento
anterior de olhos de cães normais e com catarata, portadores ou não de Diabetes mellitus,
avaliados por biomicroscopia ultrassônica. *Pesquisa Veterinária Brasileira* 32(1):66-71,
2012.

GELLAT, K.N. Spontaneous resorption and lens-induced uveitis in the dog. *Modern
Veterinary Practice*, v. 56, n.5, p. 331-335, May. 1975.

GELATT, K.N. *Textbook of veterinary ophtalmology*. Philadelphia: Lea & Febiger, 788 p.
1981.

GELATT K. N., MACKAY E. O., Prevalence of primary breed-related cataracts in the dog
in North America, *Veterinary Ophthalmology*, v. 23, n.2, p.101-111, 2005.

GELATT KN: The canine lens, in Gelatt KN (ed): *Veterinary Ophthalmology*, ed 2.
Philadelphia, Lea & Febiger, p. 429–460, 1991.

GELATT, K. N. In:- *Doenças e cirurgia da lente do cão*, Manual de oftalmologia
veterinária. São Paulo: Manole, cap.10, p.229-252, 2003.

GELLAT, K.N. *Veterinary Ophthalmology*. 4th ed. Lippincott Williams & Wilkins, 2007. 2v. 1672p.

GETTY, R: Órgãos dos Sentidos do Carnívoro e Tegumento Comum cap 58, *Anatomia dos Animais Domésticos*, Guanabara Koogar, 5 ed., vol.2, p.1320-1328, 1975.

GOLÇALVES E.R., FERNANDES M.L., TAKAHASHI W.Y & SUZUKI H. 2000. Eletrofisiologia ocular, p. 185-225. In: Conselho Brasileiro de Oftalmologia, Sociedade Brasileira de Retina e Vítreo (Ed.), *Retina e Vítreo: clínica e cirurgia*. Roca, São Paulo.

GONZÁLEZ E.M., RODRIGUEZ A. & GARCÍA I. Review of ocular ultrasonography. *Veterinary Radiology. Ultrasound*, v. 42, p. 485-495, 2001.

GRANDBERG, L.; FORSETO, A.S.; SOUZA, R.F.; NOSÉ, R.M.; NOSÉ, W. Avaliação do envelhecimento do cristalino em olhos normais. *Arquivos Brasileiros de Oftalmologia*, v.64, n.5, p.443-447, 2001.

HAGER DA, DZIEZYC J, MILLCHAMP NJ. Two-dimensional real-time ocular ultrasonography in the dog. *Veterinary Radiology* n.1(28), p. 60-65, 1987.

HAYDEN, B.C., KELLEY, L., SINGH, A.D. Ophthalmic Ultrasonography: Theoretic and Practical Considerations, *Ophthalmic Ultrasonography*, n.3, p.179-183, 2008.

HENDRIX, D.V.H. 2007. Diseases and surgery of the canine anterior uvea, p.355-437. In: Gelatt K.N. (Ed.), *Veterinary Ophthalmology*. 4th ed. Blackwell Publishing, Iowa.

HONSHO, C.S.; ORIÁ, A.P.; LAUS, J.L. Uveíte induzida pelo cristalino em cães- prevalência em estudo retrospectivo. *Clínica Veterinária*, Ano VII, n.39, 2002

INSUA, L. G. et al. Dynamic register in ocular ultrasonography: combining A- and B-scan techniques. *Documenta Ophthalmologica*, v. 83, p. 287-297, 1993.

JUNQUEIRA L.C, CARNEIRO J. Órgãos dos Sentidos cap. 23 *Histologia Básica*, Guanabara Koogar, 8 ed., p. 389-41, 1995.

KEALY, J.K.; MCALLISTER, H.: Radiologia e Ultra-sonografia do Cão e do Gato 3ed cáp5, pg., 339-411, 2000.

KRAMER, J. W.; KLAASSEN, J. K.; BASKIN, D. G., PRIEUR, D. J.; RANTANEN, N. W.; ROBINATTE, J. D.; GRABER, W. R.; RASHTI, L. Inheritance of diabetes mellitus in Keeshond dogs. American Journal of Veterinary Research, v. 49, n. 3, p. 428-431,1988.

LACAVA A.C. & CENTURION V. Impotência da ultra-sonografia ocular na avaliação pré-operatória da facectomia. Revista Brasileira de Oftalmologia. v.56(8) ,p. 603-606, 1997.

MARTIN, C.L., ANDERSON, B.G. Ocular anatomy. In: Gellat, K.N. Textbook of veterinary ophthalmology. Philadelphia: Lea& Ferbiger, p.12-121, 1981.

Martins, B.C.; Rodrigues Jr, E.F.; Souza, A.L.G.; Almeida, D.E.; Brito, F.L.C.; Canola, J.C.; Brooks, D.; Laus, J.L. A and B mode ultrasonography in preoperative evaluation of lens and posterior segment of dogs eyes with cataract. Pesquisa Veterinária Brasileira, v.30, n.2, p.121-126, 2010.

MATTOON JS, NYLAND TG. Veterinary Diagnostic Ultrasound. Philadelphia: WB Saunders, pp 178-197, 1995.

MATTOON JS, NYLAND TG: Small Animal Diagnostic Ultrasound, 2ª edição, p. 305-322, 2002.

MILLER WW, CARTEE RE: B-scan ultrasonography for the detectionof space-occupying ocular masses. J America Veterinary Medical Associates; v.187, p. 66-68, 1985.

MORGAN, R.V. Ultrasonography of retrobulbar diseases of the dog and cat. J Am Anim Hosp Assoc, Lakewood, v. 25, n. 4, p.393-9, 1989.

MORGAN, R. V. Ultrasound of retrobulbar diseases of dog and cat. Journal American Philadelphia: Lea & Febiger, 1995. p. 43-50.

PEIFFER, R. L. Cristalino. In: SLATER, D. et al. Manual de Cirurgia de Pequenos Animais. V.2. São Paulo: Manole, cap 88, p.1468-1479, 1998.

PIGATTO, J. A. T. Extração Extracapsular do Cristalino, Comparativamente à Facoemulsificação, com Enfoque nas Repercussões Endoteliais Corneanas em Cães (*Canis familiaris* - Linnaeus, 1758). 2004. 110 f. Tese (Doutorado em Cirurgia) - Faculdade de Medicina Veterinária e Zootecnia, Universidade de São Paulo, São Paulo, 2004.

PONTES, L.L., CÔRREA, F.G. Métodos De Diagnóstico Por Imagem Em Cães Com Catarata, Revista Científica Eletrônica de Medicina Veterinária. Ano IX – Número 16 – Janeiro de 2011.

PRINCE, J.H., DIESEM, C.D., EGLITIS, J., *et al.* Anatomy and histology of the eye and orbit in domestic animals. Oxford: Blackwell, p.65-98, 1960.

QUINZE, R.S. Avaliação ultrassonográfica do segmento posterior de olhos de cães diabéticos e não diabéticos portadores de catarata. 119 f. Tese (dissertação de mestrado em Cirurgia) apresentada à Faculdade de Medicina Veterinária da Universidade de São Paulo, 2005.

QUINZE, R.S. Importância da Ultra-sonografia ocular como exame de triagem pré-operatório da catarata. Artigo centro médico veterinário, 2006.
http://www.cmvet.com.br/ver_artigo.php?id_artigo=4

RODRIGUES, E.F.J. Ultra-Sonografia Pré-Cirúrgica da Lente e do Segmentoposterior de Cães Portadores de Catarata. 53f. Tese (dissertação de mestrado em Cirurgia) apresentada à Faculdade de Medicina Veterinária da Universidade de São Paulo, 2008.

ROSEN E. Patient workup for cataract surgery. In: YANOFF, M., DUKER, J.S.(Ed). Ophthalmology. London: Mosby International; p.18.1-4, 1999.

RUBIN, L. F.; FLOWERS, R. D. Inherited cataract in a family of standard poodles. Journal of American Animal Hospital Association, v. 161, n. 2, p. 207-208, 1972.

SAMUELSON, D.A.: Ophthalmic anatomy. In: GELATT, K.N. (Ed). Veterinary Ophthalmology, 3 ed. Philadelphia, Lippincott Williams & Wilkins, p.98–110, 1999.

SAMUELSON, D.A. Ophthalmic Anatomy. In: GELATT, K. N. Veterinary ophthalmology. 4. ed. Iowa: Blackwell Publishing, 2007.

SCHIFFER, S.P., RANTANEN, N.W., LEARY, G.A., et al. Biometric study of the canine eye using A-mode ultrasonography. America Journal Veterinary Research, Schaumburg, v.43, n.5, p.826-830, 1982.

SCOTTY, N. C. Diagnostic ultrasonography of equine lens and posterior segment abnormalities. Veterinary Ophthalmology, Oxford, v. 7, n. 2, p. 127-139, 2004.

SELCER, B.A. The eye. In: CARTEE, R.E. *et al.* Practical veterinary ultrasound. Philadelphia: Lea & Febiger, 1995, p. 43-50.

SERRA, E. G.; BRUNELLI, A. T. J. Avaliação ultra-sonografica da lente no deslocamento da catarata: Nosso clínico. São Paulo: Troféu, a.8, n. 46, p. 6-14, 2005.

SIMON M. Diagnostic Echographique en ophtalmologie. Encycopédie Vétérinée. Paris (Elsevier), IMAGERIE 3000, p. 1-10,1996.

SLATTER, D. Lens. In: *Fundamentals of veterinary ophthalmology*. 2. ed. Philadelphia: Saunders, 1990. p. 365- 399.

SLATTER, DOUGLAS : Fundamentos da Oftalmologia Veterinária: 3rd ed, cap 7, pg 160, 2005.

SOARES, A.M.; LAUS, J.L.; SIQUEIRA, Y.H.; MARSILLAC, P. Ultra-sonografia bidimensional em tempo real do bulbo ocular de cães (*Canis familiaris*, Linnaeus,1758) com opacificação de meios transparentes. Emprego do transdutor mecânico setorial de 7,5 MHz com almofada de recuo. *Ciencia Rural*, v. 28, n. 4, p.591-599,1998.

SOUZA, N.V.; RODRIGUES, M.L.V. Opacificações Dos Meios Oculares. Catarata. Medicina, Ribeirão Preto, v.30, p.66-68, 1997.

SQUARZONI R., MORALES M., SAFATLE A.M.V. & BARROS P.S.M. Avaliação ultrassonográfica do segmento posterior de olhos de cães diabéticos e não diabéticos portadores de catarata. *Pesquisa Veterinária Brasileira* 27(11):p. 455-461, 2007.

STUHR CM, SCAGLIOTTI, RH. Retrobulbar Ultrasound in the Mesaticephalic and Dolichocephalic Dog Using a Temporal Approach. *Veterinary & Comp Ophthalmology*: v.6 p.91-96,1996.

THIJSEN, J.M. Princípios: princípios físicos com uma consideração aos problemas oftalmológicos. *In: GUTHOFF, R. Ultra-sonografia em oftalmologia*. Rio de Janeiro: Revinter, p. 3-26, 1993.

THOMAS G. NYLAND, JOHN S. MATTOON: EYE cap 18, *Small Animal Diagnostic Ultrassound*, 2 ed, pp 305-324, 2002.

TURNER SM, *Oftalmología de Pequeños Animales*, Elsevier Saunders, 2010, 1 ed, pp121-310.

VAN DER WOERDT, A., WILKIE, D.A., MYER, W. Ultrasonographic abnormalities in eyes of dogs with cataracts: 147 cases (1986-1992). *Journal of American Veterinary and Medical Association.*, Schaumburg, v. 203, n. 6, p. 838-841, 1993.

VAN DER WOERDT, A.; WILKIE, D. A.; MYER, C. W. Ultrasonographic abnormalities in the eyes of dogs with cataracts: 147 cases (1986-1992). *Journal of American Animal Hospital Association*, v. 203, n. 6, p. 838-841, 1993.

WHITLEY, D.R.; McLAUGHLIN,S.A.; WHITLEY, E.M.; GILGER, B.C. Cataract Removal in Dogs: The surgical techniques. *Veterinary Medicine*, p.859-866, 1993.

WILLIAMS, D.L.; HEATH, M.F.; WALLIS, C. Prevalence of canine cataract: preliminary results of a cross-sectional study. *Veterinary Ophthalmology*, v. 7, n. 1p.29-35. 2004.

WILKIE, D. A.; WILLIS, A. M. Ophthalmic ultrasonography. *In: RIIS, R. C. Small animal ophthalmology secrets*. Philadelphia: Softcover. p. 18-24 , 2002

Anexo 1: Identificação dos pacientes caninos segundo o sexo, a raça e a idade. Diagnóstico por imagem do Hospital Veterinário da Universidade Federal Rural do Rio de Janeiro e clínicas veterinárias no Município do Rio de Janeiro, 2009 a 2010.

NOME	SEXO	RAÇA	IDADE	NOME	SEXO	RAÇA	IDADE
Nick	M	Beagle	4	Zig	M	Poodle	8
Maylow	M	Beagle	8	Thor	M	Poodle	NI
Floquinho	M	Bichon	8	Scooby Doo	M	Poodle	NI
Selly	F	Boxer	9	Flocos	M	Poodle	NI
Chico	M	Bulldog	1	Bethoven	M	Poodle	NI
Gaya	F	Bulldog F.	NI	Cheiroso	M	Poodle	NI
Charlie	M	Chow Chow	10	Toy	M	Poodle	8
Catarina	F	Cocker	8	Fred	M	Poodle	NI
Hanna	F	Cocker	NI	Joca	M	Poodle	4
Olivia	F	Cocker	NI	Papito	M	Poodle	9
Brenda	F	Cocker	10	Billy	M	Poodle	9
Luna	F	Cocker	NI	Joe	M	Poodle	7
Rambo	F	Cocker	13	Skol	M	Poodle	6
Belle	F	Dálmata	8	Skol	M	Poodle	6
Diana	F	Golden	12	Brida	F	SRD	NI
Ringo	M	Lhasa	10	Floquinho	M	Poodle	NI
Sadu	M	Lhasa	9	Kako	M	Poodle	NI
Bob novos lau	M	Lhasa	9	Pepi	M	Poodle	9
Sadu	M	Lhasa	9	Rex	M	Poodle	10
Bob	M	Maltês	6	Pax	M	Poodle	11
July	F	Pinscher	NI	Raji	M	Poodle	1,5
July	F	Pinscher	9	Mel	M	Pug	9
Willy	M	Pinscher	NI	Buba	F	Schnauzer	6
Laika	F	Poodle	3	Manuela	F	Schnauzer	8
Laika	F	Poodle	NI	Oracius	M	Schnauzer	NI
Drica	F	Poodle	8	Ingo	M	Schnauzer	8
Cher	F	Poodle	6	Chico	M	Scott	5
Chilly	F	Poodle	15	Pipoca	F	Shi Tzu	3
Yanka	F	Poodle	14	Zulu	M	Shi Tzu	10
Perola	F	SRD	4	Nikita	F	SRD	NI
Vida	F	SRD	NI	Amaya	F	SRD	NI
Bob	M	SRD	10	Ceci	F	SRD	7

Anexo 1: Identificação dos pacientes caninos segundo o sexo, a raça e a idade. Diagnóstico por imagem do Hospital Veterinário da Universidade Federal Rural do Rio de Janeiro e clínicas veterinárias no Município do Rio de Janeiro, 2009 a 2010 (Continuação).

NOME	SEXO	RAÇA	IDADE	NOME	SEXO	RAÇA	IDADE
Cher	F	Poodle	6	Meg	F	SRD	NI
Pérola	F	Poodle	8	Bela	F	SRD	NI
Aninha	F	Poodle	12	Trovão	M	SRD	14
Bitinha	F	Poodle	11	Odorico	M	SRD	NI
Jane	F	Poodle	12	Nikita	F	Yorkshire	12
Mel	F	Poodle	3	Phebe	F	Yorkshire	3
Poly	F	Poodle	NI	Hugo	M	Yorkshire	6
Stephanie	F	Poodle	8	Nokinha	M	Yorkshire	8
Lindinha	F	Poodle	8	Scooby Doo	M	Yorkshire	10
Tuty	F	Poodle	6	Kiko	M	Poodle	NI
Teca	F	Poodle	7	Ruf	M	Poodle	NI
Gigante	M	Poodle	6	Michael	M	Poodle	7
Mel Gibson	M	Poodle	8	Master	M	Poodle	NI